

UNIVERSIDADE TIRADENTES

LUANA RAFAELA SOARES FREITAS

VITÓRIA MARIANA OLIVEIRA SANTOS

CONFECÇÃO DE UM DISPOSITIVO
INTEROCLUSAL RÍGIDO PARA CONTROLE
DO BRUXISMO DO SONO ATRAVÉS DO
FLUXO DIGITAL: CASO CLINICO

Aracaju

2022

LUANA RAFAELA SOARES FREITAS
VITÓRIA MARIANA OLIVEIRA SANTOS

CONFECÇÃO DE UM DISPOSITIVO
INTEROCLUSAL RÍGIDO PARA CONTROLE DO
BRUXISMO DO SONO ATRAVÉS DO FLUXO
DIGITAL: RELATO DE CASO

Trabalho de conclusão de curso
apresentado à Coordenação do Curso
de Odontologia da Universidade
Tiradentes como parte dos requisitos
para obtenção do grau de Bacharel
em Odontologia.

Orientador: Prof. Me. Tauan Rosa De
Santana

Aracaju

2022

LUANA RAFAELA SOARES FREITAS
VITÓRIA MARIANA OLIVEIRA SANTOS

CONFECÇÃO DE UM DISPOSITIVO
INTEROCLUSAL RÍGIDO PARA CONTROLE DO
BRUXISMO DO SONO ATRAVÉS DO FLUXO
DIGITAL: RELATO DE CASO

Trabalho de conclusão de curso
apresentado à Coordenação do Curso
de Odontologia da Universidade
Tiradentes como parte dos requisitos
para obtenção do grau de Bacharel
em Odontologia.

Aprovado ____/____/____

Banca Examinadora

Professor Orientador: _____

1º Examinador: _____

2º Examinador: _____

AUTORIZAÇÃO PARA ENTREGA DO TCC

Eu, Tauan Rosa De Santana orientador(a) do(a) discente Luana Rafaela Soares Freitas e Vitória Mariana Oliveira Santos atesto que o trabalho intitulado: “ Confecção de um dispositivo interoclusal rígido para controle do bruxismo do sono através do fluxo digital: relato de caso” está em condições de ser entregue à Supervisão de Estágio e TCC, tendo sido realizado conforme as atribuições designadas por mim e de acordo com os preceitos estabelecidos no Manual para a Realização do Trabalho de Conclusão do Curso de Odontologia.

Atesto e subscrevo,



Prof. Me. Tauan Rosa de Santana

Orientador(a)

Sumario

Resumo	12
Introdução	13
Descrição Do Caso Clinico	14
Escaneamento	15
Registro da Relação Maxilomandibular em Desocclusão	16
Escaneamento da Relação Maxilo-Mandibular em Desocclusão.....	20
Etapa CAD - Desenho do dispositivo e CAM – Impressão do Dispositivo ...	21
Instalação do dispositivo interoclusal rígido	23
Discussão	26
Conclusão	29
Referencias	29

Lista de Ilustrações

Figura 1 - Realização do escaneamento intraoral da arcada superior.....	16
Figura 2 - Realização do escaneamento intraoral da arcada inferior.....	16
Figura 3 – Analise da distância oclusal com o dispositivo de registro na região posterior(2mm)	17
Figura 4 – Analise da distância oclusal com o dispositivo de registro na região anterior (3mm).....	17
Figura 5 – Manipulação do silicone de adição para confecção do JIG.....	18
Figura 6 – Confecção do JIG com silicone de adição, posicionamento na região anterior da arcada superior.....	18
Figura 7 - Confecção do JIG com silicone de adição e a paleta de registro.....	19
Figura 8 - Medição dos espaços Interocclusais com JIG em posição utilizando um Compasso Castroviejo.....	19
Figura 9 - Visão superior e inferior do JIG.....	20
Figura 10 - Realização do escaneamento intraoral da relação maxilo-mandibular em desocclusão com o JIG.....	21
Figura 11 - Registro oclusal digital com JIG em posição no momento do escaneamento, determinando espessura da dispositivo interoclusal rígido.....	21
Figura 12 – Montagem em articulador virtual do dispositivo interoclusal rígido e Design Virtual.....	22
Figura 13 - Dispositivo interoclusal rígido impressa pela técnica CAD/CAM, resultado final após polimento.....	23
Figura 14 - Verificação da guia canina.....	24

Figura 15 - Verificação da adaptação do dispositivo interoclusal rígido na região anterior.....	24
Figura 16 - Verificação dos contatos oclusais com a pinça muller e o papel cabono (AccuFilm, Parkell – Nova York).....	24
Figura 17 - Contatos prematuros.....	25
Figura 18- Dispositivo interoclusal rígido finalizado.....	26

Agradecimento

Somos gratas à Deus, que encheu nossos corações de luz e contribuiu com a nossa cumplicidade. Também somos gratas ao senhor por toda saúde e força nos dadas para contribuir essa trajetória das nossas vidas.

Agradecemos aos familiares e amigos, que nunca negaram palavras de força, incentivo e otimismo na jornada acadêmica. Ao professor **Tauan Rosa de Santana**, nosso muito obrigado pelo conhecimento transmitido, confiança e compreensão.

“Seu trabalho vai preencher uma parte grande da sua vida, e a única maneira de ficar realmente satisfeito é fazer o que você acredita ser um ótimo trabalho. E a única maneira de fazer um excelente trabalho é amar o que você faz.” **Steve Jobs**

CONFEÇÃO DE UM DISPOSITIVO INTEROCLUSAL RÍGIDO PARA CONTROLE DO BRUXISMO DO SONO ATRAVÉS DO FLUXO DIGITAL: RELATO DE CASO

Vitória Mariana Oliveira Santos^a, Luana Rafaela Soares Freitas^b, **Tauan Rosa de Santana^c**

Graduanda em Odontologia - Universidade Tiradentes^a, Graduanda em Odontologia - Universidade Tiradentes^b, MCs.Professor Adjunto do Curso de Odontologia - Universidade Tiradentes^c

Resumo

O bruxismo do sono (BS) é uma atividade dos músculos mastigatórios que se caracteriza como rítmica (fásica) ou não rítmica (tônica), não é um distúrbio do movimento ou distúrbio do sono em indivíduos saudáveis e é usualmente associado a micro despertares. O seu diagnóstico se dá através da associação entre o autorrelato do paciente, achados clínicos e a polissonografia. O presente estudo objetivou confeccionar um dispositivo Interoclusal rígido, através do fluxo digital, para controlar o bruxismo do sono. Estes dispositivos são indicados para a terapia do BS, pois eles visam proteger as regiões oclusais e incisais dos dentes, minimizando seu desgaste durante os eventos de bruxismo, além de ter um efeito secundário aliviando dor da articulação temporomandibular (ATM) e a hiperatividade muscular. Para a confecção desses dispositivos existem vários métodos descritos na literatura, sendo um deles a confecção através do fluxo digital, que tem se tornado o método com mais funcionalidade e conforto para o paciente, sendo a técnica escolhida para a condução do caso clínico proposto, onde houve uma otimização do tratamento com uma redução no tempo clínico e um melhor conforto e adaptação do paciente durante a instalação.

Palavras-Chave

Bruxismo do sono, placas oclusais, tecnologia digital.

Abstract

Sleep bruxism (SB) is an activity of the masticatory muscles that is characterized as rhythmic (phasic) or non-rhythmic (tonic), it is not a movement disorder or sleep disorder in healthy individuals and is usually associated with microarousals. Its diagnosis is made through the association between the patient's selfreport, clinical findings and polysomnography. The present study aimed to make a rigid interocclusal device, through digital flow, to control sleep bruxism. These devices are indicated for SB therapy, as they aim to protect the occlusal and incisal regions

of the teeth, minimizing their wear during bruxism events, in addition to having a secondary effect relieving temporomandibular joint (TMJ) pain and muscle hyperactivity. For the manufacture of these devices there are several methods described in the literature, one of them being the production through the digital flow, which has become the method with more functionality and comfort for the patient, being the technique chosen to conduct the proposed clinical case, where there was an optimization of the treatment with a reduction in clinical time and a better comfort and adaptation of the patient during the installation.

Keywords:

Sleep bruxism, occlusal splints, digital technology.

1 INTRODUÇÃO

As classificações e definições do bruxismo são numerosas e modificaram por décadas. Em março de 2017, uma reunião com especialistas em bruxismo de todo o mundo ocorreu e teve como objetivo unificar e esclarecer a definição de bruxismo para o mundo, incluindo o desenvolvimento de definições separadas para bruxismo do sono e bruxismo de vigília além de determinar se o bruxismo deve ser considerado um transtorno ou meramente um comportamento que pode ser um fator de risco para certas condições clínicas. Com diferentes comportamentos observados durante o bruxismo do sono e em vigília, respectivamente, as definições são separadas (LOBBEZOO *et al.*, 2018; SKÁRMETA *et al.*, 2019).

O bruxismo do sono (BS) é uma atividade dos músculos mastigatórios que se caracteriza como rítmica (fásica) ou não rítmica (tônica), não é um distúrbio do movimento ou distúrbio do sono em indivíduos saudáveis e é usualmente associado a micro despertares. Já o bruxismo em vigília (BV), é uma atividade dos músculos mastigatórios durante a vigília que se caracteriza pelo contato repetitivo ou sustentado dos dentes ou empurrão da mandíbula, e não é um distúrbio do movimento em indivíduos saudáveis (LOBBEZOO *et al.*, 2018; SKÁRMETA *et al.*, 2019; MANFREDINI *et al.*, 2021).

O Diagnóstico do bruxismo do sono por muitos anos era feito apenas através do auto relato, mas a nova classificação considerou a polissonografia (PSG) como o exame padrão ouro para o diagnóstico do BS, no entanto quando a frequência de BS autorreferida aumenta para mais de quatro noites seguidas por semana, a combinação desse achado com desgaste dentário apresenta alto valor de concordância com o diagnóstico da PSG de BS (BARBOSA *et al.*, 2017; PONTES *et al.*, 2019; MANFREDINI, AHLBERG *et al.*, 2021; AHLBERG *et al.*, 2020).

Os Dispositivos interoclusais são indicados para a terapia do BS, pois eles visam aliviar a dor da articulação temporomandibular (ATM), a hiperatividade muscular, restaurar a dimensão vertical de oclusão (DVO), restaurar a extensão das superfícies oclusais, contribui para um posicionamento mais estável da mandíbula, ajuda na ausência de interferências oclusais e contatos preliminares favorecendo o resultado final do tratamento (SHOPOVA *et al.*, 2022; RONALD *et al.*, 2017; WANG *et al.*, 2020).

As tecnologias digitais para tratamentos odontológicos passaram por um enorme desenvolvimento nos últimos anos, foram desenvolvidos protocolos de laboratório desde a unidade inicial de criação do modelo digital via escaneamento intra-oral, passando pela modelagem de subestruturas (via software de design) até a criação real do produto final usando impressão 3D e métodos CAD/CAM, método esse em que o CAD é um sistema de desenho assistido por computador baseando-se na construção tridimensional de um objeto, por vetores e triângulos, e seu posicionamento no espaço e o CAM é a produção do desenho digital de próteses ou outros aparelhos odontológicos que sejam possíveis de serem aplicados na rotina clínica por meio de manufaturas digitais como fresadoras ou impressoras 3D (SULAIMAN., 2020). A odontologia moderna é fortemente influenciada pelas tecnologias digitais com os scanners intraorais 3Shape demonstram um modelo virtual muito preciso, especialmente nas zonas distais alcançando uma oclusão balanceada bilateralmente requer um número de contatos uniformemente distribuídos (SHOPOVA *et al.*, 2022; WANG *et al.*, 2020).

Diante disso, o presente estudo tem como objetivo geral realizar o tratamento do bruxismo do sono com a utilização de dispositivos interoclusais rígidos, e como objetivo específico a demonstração do passo a passo da confecção dos dispositivos interoclusais rígidos utilizando o fluxo digital.

2 DESCRIÇÃO DO CASO CLÍNICO

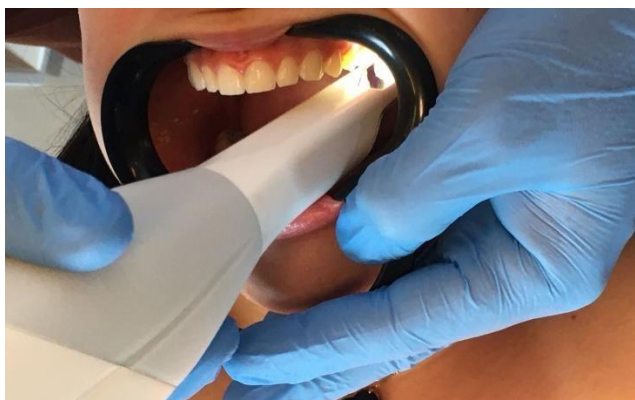Paciente de 20 anos de idade, feoderma, do sexo feminino, natural de Aracaju, compareceu à clínica odontológica da Universidade Tiradentes - UNIT, relatando como queixa principal “Dor na ATM, dores de cabeça, sensação de cansaço no rosto e sentir os molares mais apertados”. Durante a anamnese, a paciente informou que teve nos últimos 30 dias dores na face e na cabeça de 4 a 5 dias na semana, relatou também dificuldade para dormir à noite, sonolência diurna aproximadamente três vezes por semana, além de barulho na articulação. Referiu ainda sentir piora dos sintomas dolorosos em situações estressantes e em clima frio e melhora dos sintomas quando há um descanso. Segundo a paciente, os horários em que as dores pioram é durante à noite e ao acordar, o início da dor foi há aproximadamente 6 meses, sendo uma dor localizada na

região de músculo masseter e ATM em forma de pressão e apartamento bilaterais, constante e com intensidade 2 na escala visual analógica de dor (EVA). Em relação aos hábitos parafuncionais a paciente relatou ranger os dentes aproximadamente quatro noites por semana e sentir dor e desconforto na face pela manhã, além de apertar os dentes durante todo o dia quando acordada. Foram realizados também exames clínicos onde pudemos observar hipertrofia do masseter e facetas de desgastes nas pontas de cúspides e incisais dos incisivos, caninos e molares. Foi observado também estalido na ATM do lado direito durante abertura da boca. A partir desses achados clínicos, associados aos dados coletados na anamnese e autorrelato da paciente, o provável diagnosticado de BS associado ao BV foi suficiente para a indicação de utilização do dispositivo interoclusal rígido e além de educação básica em saúde e aconselhamentos sobre alguns cuidados caseiros e terapias complementares. Após toda análise clínica foram iniciados os procedimentos para a confecção do dispositivo, sendo a primeira fase do tratamento o escaneamento intraoral, que foi realizado na Clínica Colecionadores de Sorrisos, em Aracaju-SE, sob supervisão do professor Tauan Rosa, utilizando o scanner intra-oral TRIOS 3 (*3shape Copenhagen, Dinamarca*).

ESCANEAMENTO

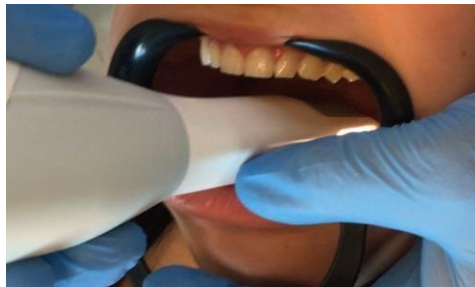O escaneamento das arcadas foi realizado separadamente, iniciando nas faces ocluso-palatal/lingual, retornando o escaneamento pela face vestibular em ambos os arcos.

Figura 1 - Realização do escaneamento intraoral da arcada superior.



Fonte: Arquivo próprio

Figura 2 - Realização do escaneamento intraoral da arcada inferior.

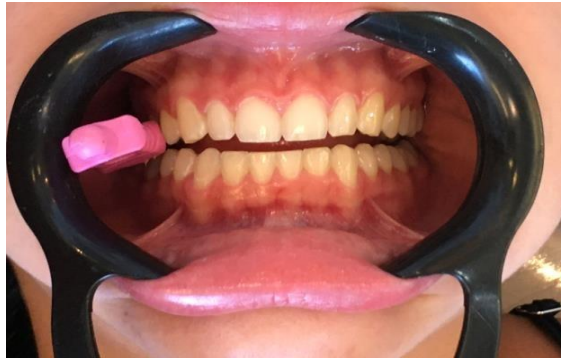

Fonte: Arquivo próprio

REGISTRO DA RELAÇÃO MAXILOMANDIBULAR EM DESOCCLUSÃO

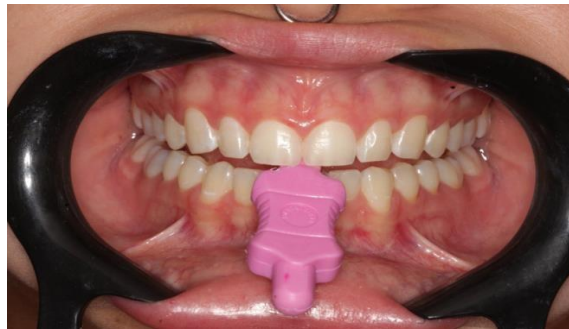Com os modelos digitais superior e inferior confeccionados, se faz necessário realizar o registro interoclusal dos mesmos para dar seguimento à confecção do dispositivo interoclusal rígido. Para isso, foi confeccionado um dispositivo de desocclusão, para realização da relação interoclusal criando o espaço desejado para o futuro dispositivo interoclusal rígido, utilizando a paleta de registro PROBITE (*Probite Smart.tool*, Brasil) com 2 mm de espessura na região posterior e 3 mm na anterior para assim determinar o espaço desejado. As paletas PROBITE foram utilizadas para manter a distância desejada durante o escaneamento bilateral para registro e para facilitar o procedimento, foi confeccionado um dispositivo similar ao JIG em silicone de adição denso *VARIOTIME* (Kulzer, Santa Caratina, Brasil), orientando a paciente para ocluir levemente sobre a paleta de registro com 3 mm, colocando sobre a região dos incisivos inferiores ao mesmo tempo em que foi colocado o silicone de adição entre os dentes incisivos superiores e inferiores, mantendo em posição até a presa final. Posteriormente, foram realizados os escaneamentos das regiões direita e esquerda da paciente para o registro do espaço interoclusal conseguido, após a mensuração de confirmação do mesmo com Compasso Castroviejo (ICE, São Paulo, Brasil).

Figura 3 – Analise da distância oclusal com o dispositivo de registro na região posterior (2mm).



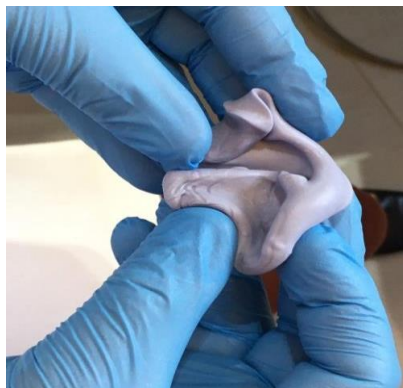Fonte: Arquivo próprio

Figura 4 – Analise da distância oclusal com o dispositivo de registro na região anterior (3mm).



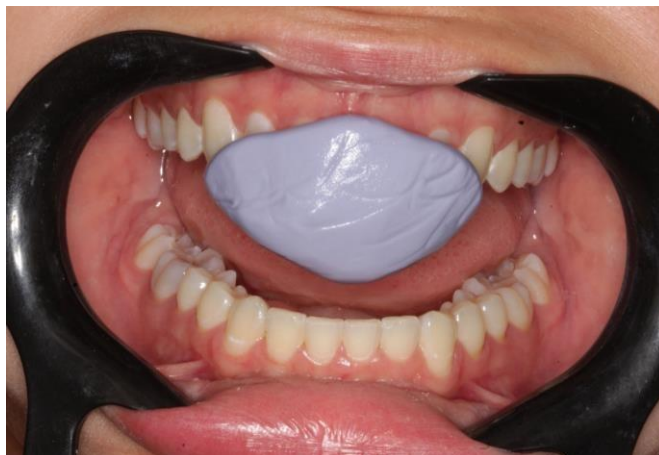Fonte: Arquivo próprio

Figura 5 – Manipulação do silicone de adição para confecção do JIG.



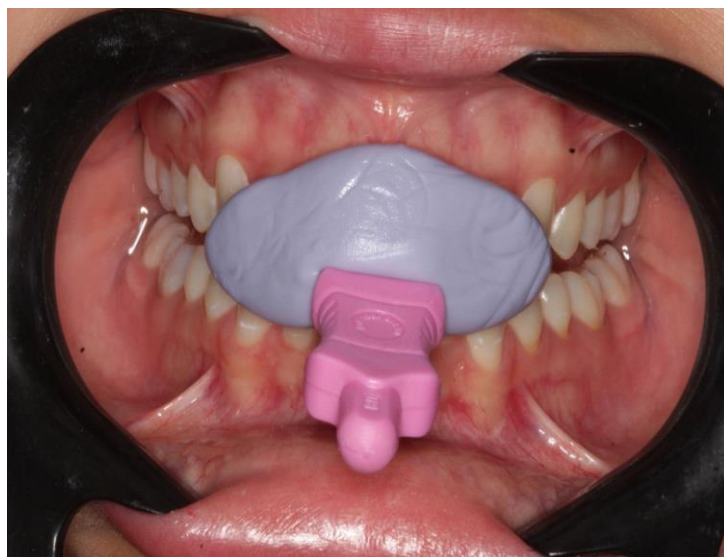Fonte: Arquivo próprio

Figura 6 – Confeção do JIG com silicone de adição, posicionamento na região anterior da arcada superior.



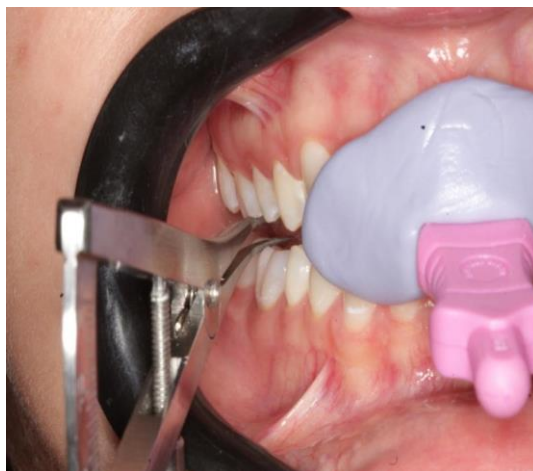Fonte: Arquivo próprio

Figura 7 - Confeção do JIG com silicone de adição e a paleta de registro.



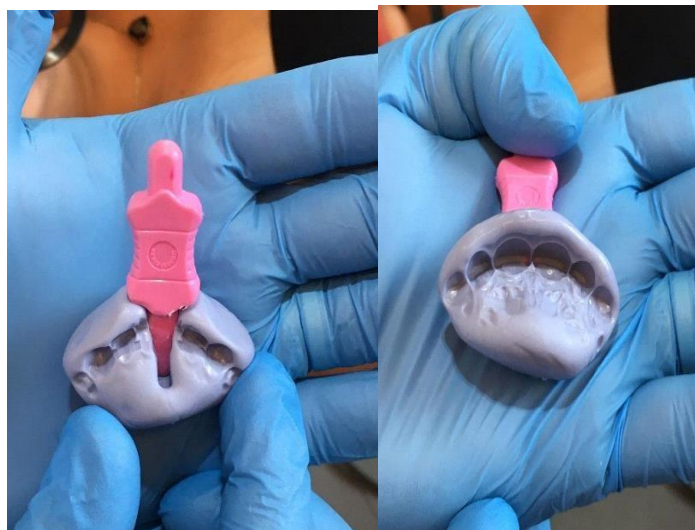
Fonte: Arquivo próprio

Figura 8 - Medição dos espaços Interoclusais com JIG em posição utilizando um Compasso Castroviejo (ICE, São Paulo, Brasil).



Fonte: Arquivo próprio

Figura 9 - Visão superior e inferior do JIG.



Inferior

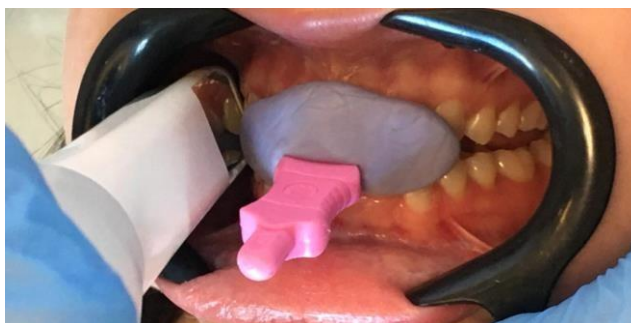Superior

Fonte: Arquivo próprio

ESCANEAMENTO DA RELAÇÃO MAXILO-MANDIBULAR EM DESOCLUSÃO.

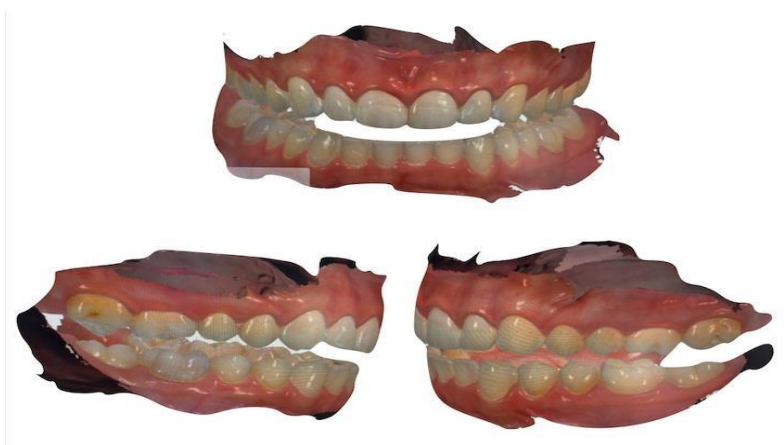Após a confecção do JIG foi feito o escaneamento da relação maxilo-mandibular em desocclusão para isso o JIG foi utilizado como artifício auxiliar, iniciando o escaneamento pela região posterior e em seguida em direção a anterior realizando movimento de zig e zag nas regiões superior e inferior. Após finalizar o escaneamento o arquivo foi enviado ao laboratório para a realização do desenho digital das dispositivo interoclusal rígida e confecção, impressão em 3d e suas finalizações.

Figura 10 - Realização do escaneamento intraoral da relação maxilomandibular em desocclusão com o JIG.



Fonte: Arquivo próprio

Figura 11 - Registro oclusal digital com JIG em posição no momento do escaneamento, determinando espessura do dispositivo interoclusal rígido.

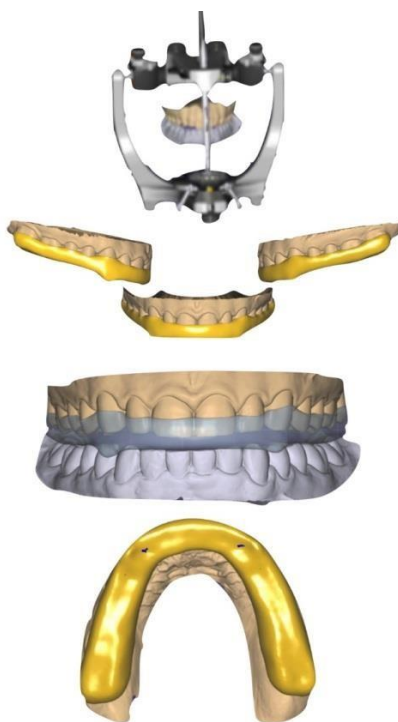


Fonte: Arquivo próprio

ETAPA CAD - DESENHO DO DISPOSITIVO E CAM – IMPRESSÃO DO DISPOSITIVO.

Para realização do desenho do dispositivo interoclusal rígido foi utilizado o software *Exocad* (*exocad GmbH*- Alemanha). Os modelos digitais, foram enviados ao laboratório de Prótese dentária *DK ESTHETIC DIGITAL LTDA*, em Taboão da Serra, São Paulo, no formato STL, para desenho e confecção do dispositivo. O dispositivo interoclusal rígido é projetado cuidadosamente respeitando a direção do caminho de inserção. Por outro lado, a retenção do dispositivo fabricada digitalmente é maior devido a elevada precisão do processo, então cerca de 2 mm de rebaixo é retido sem afetar a inserção do dispositivo interoclusal rígido. Assim, é feita a remoção da concha labial da área do dente anterior para potencializar o efeito estético, e o rebordo vestibular e palatino é estendido até as margens gengivais para garantir a retenção, a espessura interna é definida e também, logo a espessura da superfície oclusal é então ajustada com o espaço oclusal real, o mapa de distância é utilizado como referência para garantir a uniformidade oclusal. Pode-se usar um articulador virtual para simular a oclusão lateral para que a superfície oclusal pudesse ser ajustada para garantir que não houvesse interferências. Em seguida, o protótipo foi importado para o software de fresagem no laboratório dentário para ser feita a impressão utilizando a impressora 3D *Anycubic Photons 4*(*Talmax* Curitiba, Brazil) (Figura 13) com a resina *priZma #D Bio Splint* (*MakertechLabs*, São Paulo, Brasil) (WANG *et al.*, 2020).

Figura 12 – Montagem em articulador virtual do dispositivo interoclusal rígido e Design Virtual.



Fonte: Arquivo próprio

Figura 13 – Impressora 3D *Anycubic Photons 4*(*Talmax*).

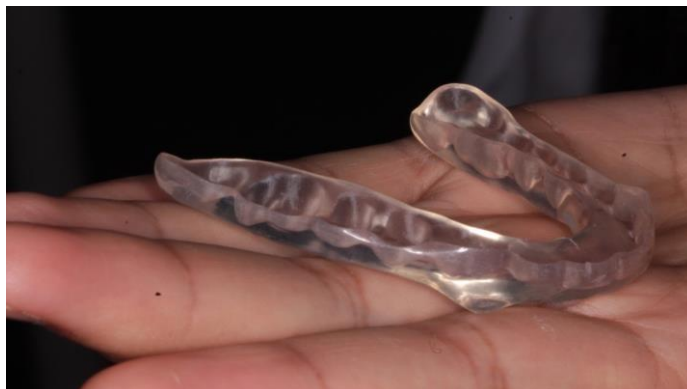

Fonte: Dental Cremer. Impressora 3D *Anycubic Photons – Talmax*. Disponível em: <https://www.dentalcremer.com.br/impressora-3danycubic-photons-talmaxdc29544.html?gclid=EAlaIQobChMIoP_BiKXx9wIVCTaRCh3i7A0vE-AQYASABEgJ0UPD_BwE>. Acesso em: 20 de maio de 2022.

INSTALAÇÃO DO DISPOSITIVO INTEROCLUSAL RÍGIDO

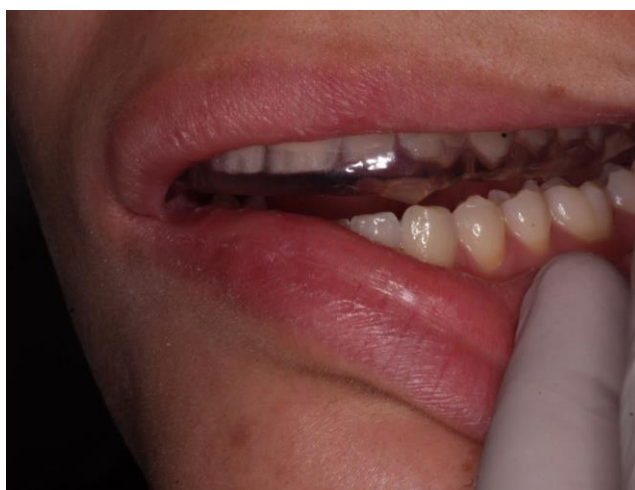Nesta consulta foi observados assentamento e adaptação do dispositivo interoclusal rígido, e foram realizados ajustes na superfície da placa para promover a oclusão desejada, para isso foi necessário o auxílio de papel carbono (*AccuFilm, Parkell* – Nova York) e as pontas para peça reta, maxi e mini cut de carboneto de tungstênio (PM – Labordental – São Paulo), para que se conseguissem contatos uniformes e de intensidade aproximada em todos os dentes – contatos bilaterais e simultâneos. Finalizado os ajustes oclusais a paciente recebeu orientações sobre o uso apenas noturno do dispositivo interoclusal rígido e cuidado de higienização da mesma. O retorno aconteceu 13 dias após a instalação, para controle e verificação da adaptação do dispositivo interoclusal rígido e refinamento de ajustes.

4 - Dispositiva interoclusal r gido impressa pela t cnica CAD/CAM, resultado final ap s polimento.



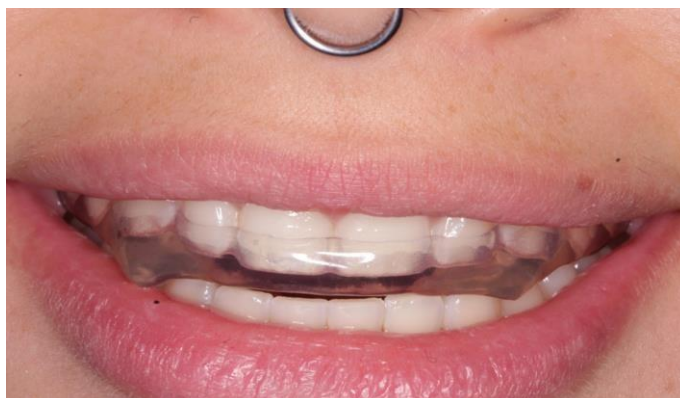Fonte: Arquivo pr prio

Figura 15 - Verifica o da guia canina.



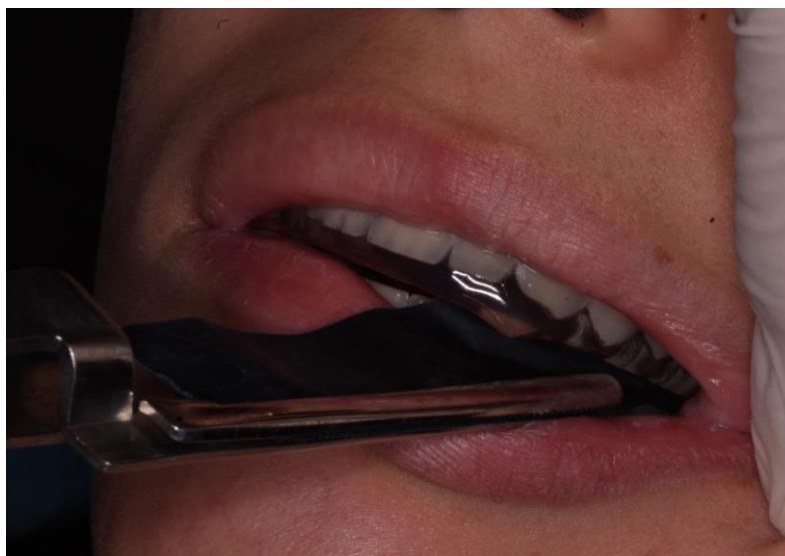Fonte: Arquivo pr prio

Figura 16 - Verifica o da adapta o do dispositivo interoclusal r gido na regi o anterior.



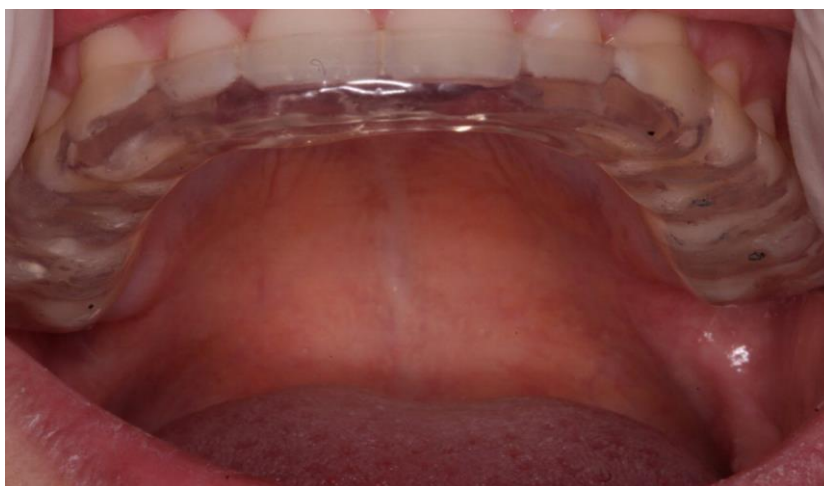Fonte: Arquivo próprio

7 - Verificação dos contatos oclusais com a pinça muller e o papel carbono (*AccuFilm, Parkell – Nova York*).



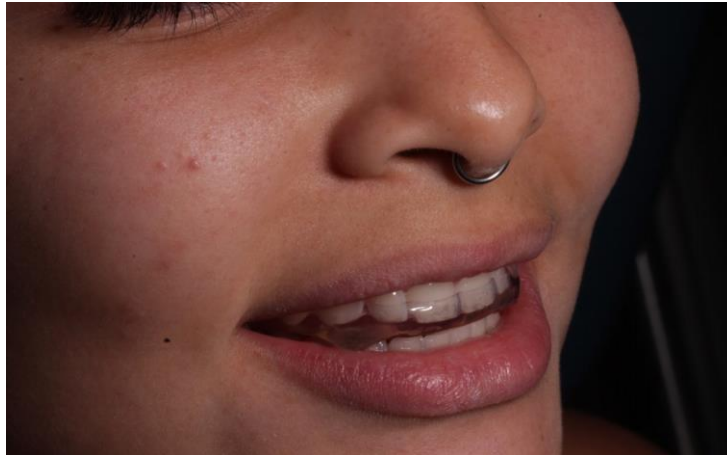Fonte: Arquivo próprio

Figura 18 - Contatos prematuros encontrados.



Fonte: Arquivo próprio

9- Dispositivo interoclusal rígido finalizado.



Fonte: Arquivo próprio

3 DISCUSSÃO

O propósito desse estudo foi demonstrar o passo a passo da confecção de um dispositivo interoclusal rígido utilizando o fluxo digital, demonstrando as vantagens com seu uso.

Segundo BEDDIS e colaboradores (2018) a fisiopatologia do BS está relacionada à ativação do sistema nervoso central durante o sono. Existem vários fatores de risco que podem contribuir para o BS, incluindo: Fatores de risco exógenos: tabagismo, consumo excessivo de álcool, cafeína, medicamentos ou drogas ilícitas. Fatores psicossociais: há uma percepção comum do profissional e do paciente de que o estresse e a ansiedade exacerbam o BS.

O bruxismo do sono é classificado pela Classificação Internacional de Distúrbios do Sono como um distúrbio do movimento relacionado ao sono. Quando a frequência de BS autorreferida aumenta para mais de quatro vezes por semana, a combinação desse achado com desgaste dentário apresenta altos valores de concordância com o diagnóstico PSG de BS. (BARBOSA *et al.*, 2016; WANG *et al.*, 2020; OMMERBORN *et al.*, 2019).

De acordo com o artigo LOBBEZOO e colaboradores (2018) e MANFREDINI e colaboradores (2021) houve termo de concordância que o bruxismo do sono (BS)

foi definido como uma atividade muscular mastigatória (MMA) que ocorre durante o sono, caracterizada como rítmica (fásica) ou não rítmica (tônica) e não como um distúrbio do movimento ou distúrbio do sono como uma atividade repetitiva dos músculos mastigatórios que se caracteriza por apertar ou ranger os dentes e/ou por órtese ou empurrão da mandíbula, e que é especificado como bruxismo do sono ou bruxismo acordado, dependendo de seu fenótipo circadiano.

Para o BS a categoria “possível”, enquadra-se o diagnóstico feito apenas pelo relato feito pelo paciente. Na categoria “provável” além do relato, o profissional identifica sintomas e sinais clínicos da condição, o que inclui desgastes dentários e/ou cansaço nos músculos da mastigação ao acordar. Quando, além dos pontos avaliados anteriormente. O paciente apresenta exame de polissonografia com achados eletromiográficos compatíveis com BS, diz-se que a categoria de diagnóstico é “definitiva” (CONTI, 2021).

Atualmente existem diversos tipos de tratamentos propostos para esta desordem, tais como o uso de dispositivos interoclusais rígidos, a higiene do sono, uso de medicamentos, ortopedia facial, toxina botulínica, homeopatia e terapias comportamentais (ALMEIDA *et al.*, 2021).

Os pesquisadores têm opiniões diferentes sobre o bruxismo do sono, mas o uso do dispositivo interoclusal rígido tem sido apoiado e é confirmado como um manejo comum pela maior parte da literatura e atualmente, com os avanços dos estudos, os dispositivos interoclusais rígidos são os mais indicados para a terapia do BS (WANG, *et al.* 2020). Os dispositivos interoclusais rígidos para pacientes com bruxismo visam aliviar a dor na ATM, a hiperatividade muscular e restaurar a DVO, e o *design* digital permite uma boa adaptação e uniforme do dispositivo interoclusal rígido às superfícies dos dentes seja alcançada (SHOPOVA *et al.*, 2022).

A confecção de dispositivo interoclusal rígido de forma analógica, é realizada através da confecção de modelos de gesso, pela técnica de moldagem das arcadas, montagem em articulador semi-ajustável (ASA), a verticalização

distância oclusal é aumentada adequadamente para garantir a resistência do dispositivo, que também pode ser realizada com o dispositivo de desoclusão, para registro interoclusal e montagem posterior em ASA. Posteriormente, o enceramento é feito usando a distância no modelo superior com cera 7, é feita inclusão na mufla para acrilização com Resinas acrílicas termoativáveis, ajustes oclusais e polimento (WANG *et al.*, 2020). Este é apenas um dos métodos de fabricação confecção convencional, pois existem vários métodos descritos na literatura.

Já os dispositivos oclusais que são confeccionados com as novas tecnologias passam por seguintes etapas, as informações orais dos pacientes são obtidas por um scanner intraoral e para fornecer um espaço oclusal suficiente, o método *Leaf Gauge* é usado da mesma forma de desoclusão que consegue mensurar para que a distância vertical entre os dentes posteriores seja de aproximadamente 1,0 mm, a relação oclusal nestas condições é gravada com borracha de silicone e então escaneado, os dados de digitalização são importados para o software CAD, e o módulo *Splint* é usado para projetar a forma básica da placa oclusal preenchido na direção do caminho de inserção (WANG *et al.*, 2020).

Estudos realizados para comparar os dispositivos realizadas no fluxo digital e no método convencional demonstram as vantagens do método digital, segundo WANG *et al.*, (2020) no estudo o método digital em um grupo de teste mostra melhor eficiência de tempo, e o dispositivo interoclusal rígido fabricado digital mostra melhor conforto de uso e menos desgaste clínico do que o método convencional, no entanto, ambos os tipos de dispositivo digital têm retenção aceitável que pode atender ao requisito clínico. Vários estudos anteriores investigaram a taxa de desgaste de dois corpos e três corpos abrasão do poliéter éter cetona (PEEK) e concluíram que o PEEK apresentou melhor resistência. No entanto, pesquisas clínicas sobre a resistência das dispositivo digital feitas de PEEK apresentaram menor perda de desgaste após 12 semanas de uso, o que indica que o PEEK pode atender aos requisitos clínicos na fabricação dos dispositivos interoclusais rígidos.

De modo geral, os pesquisadores ainda debatem sobre qual seria a efetividade destes dispositivos na terapia para BS, qual seu mecanismo de ação e se bem

haveria alguma atuação na redução da atividade muscular. Entretanto, o que se pode afirmar é que os dispositivos interoclusais rígidos são protetores das estruturas dentárias e não curam ou diminuem eventos de bruxismo a longo prazo, ainda o restabelecimento da oclusão ideal não é a porção mais importante relacionada a eficiência destes instrumentos e, portanto, não estão indicadas reconstruções oclusas irreversíveis após o uso de tais aparelhos. Este tipo de dispositivo não tem contraindicações absoluta, porém, seu uso deve ser evitado na arcada superior em pacientes com síndrome da apneia obstrutiva do sono, uma vez que o uso da placa oclusal estabilizadora foi associada ao risco de agravamento do quadro (CONTI., 2021).

4 CONSIDERAÇÕES FINAIS

Com base neste relato de caso clínico, foi possível observar a funcionalidade do fluxo digital na clínica odontológica, pois houve uma considerável diminuição no tempo clínico associado ao maior conforto do paciente, melhor adaptação do dispositivo no arco e conseqüentemente menor necessidade de ajustes na consulta de instalação. Em relação ao tratamento da paciente ocorreu uma melhora significativa nos sintomas do bruxismo, mostrando a eficiência da terapia indicada, de forma minimamente invasiva.

REFERÊNCIAS

- 1-AHLBERG, J.; MANFREDINI, D.; LOBBEZOO, F. STAB—A response to the commentary “Questions on the clinical applicability on the international consensus on the assessment of bruxism” by Skarmeta and Hormazabal Navarrete. **Journal of Oral Rehabilitation**. 2020. 3p.
- 2- ALMEIDA, J. V. M.; AMORIM, R. F.; DIETRICH, L.; BOTELHO, E. S.; VIANA, H.C.; NASCIMENTO, F. Placa Estabilizador Mista para Controle do Bruxismo Segundo o Protocolo Estabelecido Pelo Projeto Placa Social. **Scientia Generalis**. Minas Gerais, Brasil. 2021. v. 2, n. 2, p. 245-254.
- 3- BEDDIS, H., PEMBERTON, M., DAVIES, S. A. Sleep bruxism: an overview for clinicians. **BRITISH DENTAL JOURNAL**. v. 225, n.06, p. 497-501. 2018.

4- BARBOSA, J.S.; PORPORATTI, A. L.; COSTA, Y. M.; SVENSSON, P.; CONTI, P. C. R. Agreement of the International Classification of Sleep Disorders Criteria with polysomnography for sleep bruxism diagnosis: A preliminary study. **The Journal of Prosthetic Dentistry**. Bauru, SP, Brazil. p. 1-6. 2017.

5-CONTI, P. C. R. **DTM: Disfunções Temporomandibulares e dores orofaciais: aplicação clínica das evidências científicas**. Dental Press Maringá, PR. v. 1, p.477. 2020.

6-LOBBEZOO F.; AHLBERG J.; RAPHAEL, K.G.; WETSELAAR, P.; GLAROS, A.G.; KATO, T.; SANTIAGO, V.; WINOCUR, E.; DE LAAT, A.; DE LEEUW, R.; KOYOANO, K.; LAVIGNE, G. J.; SVENSSON, P.; MANFREDINI, D. International consensus on the assessment of bruxism: Report of a work in progress. Report of a work in progress. **Journal of Oral Rehabilitation**. v. 45, p.837– 844. 2018.

7-MANFREDINI, D.; AHLBERG, J.; LOBBEZOO, F. Bruxism definition: Past, present, and future e What should a prosthodontist know?. **The Journal of Prosthetic Dentistry**. Siena, Italia. p. 1-8. 2021.

8-MANFREDINI, D.; LOBBEZOO, F. Sleep bruxism and temporomandibular disorders: A scoping review of the literature. **Journal of Dentistry**. Itália. p. 1- 12. 2021.

9-OMMERBORN, M. A.; DEPPRICH, R. A.; SCHNEIDER, C.; GIRAKI, M.; FRANZ, M.; SCHAFER, R. Pain perception and functional/occlusal parameters in sleep bruxism subjects following a therapeutic intervention. **Head e Face Medicine**. Düsseldorf, Germany. p. 1- 11. 2019.

10-PONTES, L. S.; PRIETSCH, S. O. M. Sleep bruxism: population-based study in people with 18 years or more in the city of Rio Grande, Brazil. **Revista Brasileira de Epidemiologia**. Rio Grande do Sul, Brazil. v. 22, p.1-11. 2019.

- 11- RONALD E.; GOLDSTEIN, D.; WENDEY A. C. The clinical management of awake bruxism. **American Dental Association**. EUA. p.387-391. 2017.
- 12 -SHOPOVA, D.; BOZHKOVA T.; YORDANOVA S.; YORDANOVA, M. Case Report: Digital analysis of occlusion with T- Scan Novus in occlusal splint treatment for a patient with bruxism [version 2; peer review: 2 approved]. **F1000Research**. Bulgaria. p.1-16. 2022.
- 13-SKÁRMETA, N.P.; NAVARRETA, F.H. Questions on the clinical applicability on the international consensus on the assessment of bruxism. **Journal Oral Rehabilitation**. Santiago, Chile. p. 1-3. 2019.
- 14-SULAIMAN T. A. Materials in digital dentistry-A review. **Journal of Esthetic and Restorative Dentistry**. v. 32, n. 2, p. 171–181, 2020.
- 15-WANG, S.; LI, Z.; YE, H.; ZHAO, W.; LIU, Y.; ZHOU Y. Preliminary clinical evaluation of traditional and a new digital PEEK occlusal splints for the management of sleep bruxism. **Journal Oral Rehabilitation**. Pequim, China. V. 47, n. 12, p. 1530- 1537. 2020.
- 16-WANG, S.M., LI, Z., WANG, G.B., YE, H.Q. LIU, Y.S., TONG, D., GOA, W.H.,ZHOU,Y.S. Preliminary clinical application of complete digital workflow of design and manufacturing occlusal splint for sleep bruxism. **Beijing Da Xue Xue Bao Yi Xue Ban**. China. V. 51, n.1, p.105–110.

TERMO DE CONSENTIMENTO PARA USO DE IMAGEM

Eu, Laura Morgana Fontes Figueiredo Santos, portador do C.I nº 3.439.299-8, faço uso deste bastante documento a fim de garantir o uso de minhas imagens em publicações ou em apresentações de caráter científico, de maneira a contribuir com o desenvolvimento técnico científico.

Sem mais subscrevo,

Laura Morgana Fontes Figueiredo Santos
