

UNIVERSIDADE TIRADENTES

IASMIN KATARINE ALVES SANTOS
KAROLINE FERREIRA DE ABREU ANDRADE

CICATRIZADOR PERSONALIZADO SOBRE
IMPLANTE IMEDIATO EM ÁREA DE MOLAR: RELATO
DE CASO

Aracaju – SE
2022

IASMIN KATARINE ALVES SANTOS
KAROLINE FERREIRA DE ABREU ANDRADE

CICATRIZADOR PERSONALIZADO SOBRE
IMPLANTE IMEDIATO EM ÁREA DE MOLAR: RELATO
DE CASO

Trabalho de Conclusão de Curso apresentado à Coordenação do Curso de Odontologia da Universidade Tiradentes como parte dos requisitos para obtenção do grau de Bacharel em Odontologia para finalização da graduação.

Prof. Dr. Max Dória Costa

Aracaju - SE

2022

IASMIN KATARINE ALVES SANTOS
KAROLINE FERREIRA DE ABREU ANDRADE

CICATRIZADOR PERSONALIZADO SOBRE
IMPLANTE IMEDIATO EM ÁREA DE MOLAR: RELATO
DE CASO

Trabalho de Conclusão de Curso
apresentado à Coordenação do Curso
de Odontologia da Universidade
Tiradentes como parte dos requisitos
para obtenção do grau de Bacharel em
Odontologia para finalização da
graduação.

Aprovado ____/____/____

Banca Examinadora

Professor Orientador: Max Dória Costa

1º Examinador: Priscilla Bispo de Carvalho Barbosa

2º Examinador: José Renato Moraes Carvalho Barreto Brandão

AUTORIZAÇÃO PARA ENTREGA DO TCC

Eu, **Max Dória Costa** orientador dos discentes **lasmin Katarine Alves Santos e Karoline Ferreira De Abreu Andrade** atesto que o trabalho intitulado “**Cicatrizador Personalizado sobre Implante Imediato em Área de Molar: Relato de Caso**” está em condições de ser entregue à Supervisão de Estágio e TCC, tendo sido realizado conforme as atribuições designadas por mim e de acordo com os preceitos estabelecidos no Manual para Realização do Trabalho de Conclusão de Curso de Odontologia.

Atesto e subscrevo,



Orientador

CICATRIZADOR PERSONALIZADO SOBRE IMPLANTE IMEDIATO EM ÁREA DE MOLAR: RELATO DE CASO

Iasmin Katarine Alves Santos ^a, Karoline Ferreira De Abreu Andrade ^a, Max
Dória Costa ^b.

*(a) Graduanda em Odontologia – Universidade Tiradentes, (b) Dr. Professor Titular do curso de
Odontologia – Universidade Tiradentes*

RESUMO

Atualmente ainda nos deparamos com a necessidade de extrações dentárias devido a várias patologias ou fraturas, o que ocasiona alterações na arquitetura óssea e remodelação dos tecidos moles subjacentes. Os implantes imediatos têm sido uma alternativa bastante utilizada na reabilitação oral, surgiram com a finalidade de preservar as paredes do alvéolo, entretanto, em alguns casos a transferência de cargas mastigatórias devem ser evitadas. Os cicatrizadores personalizados foram criados para selarem e conduzirem uma cicatrização individualizada, pois o contorno gengival do implante é uma área muito importante para a obtenção de resultados estéticos e posterior adaptação das coroas dentárias. O objetivo do relato de caso realizado é ressaltar a importância da confecção e utilização do cicatrizador personalizado sobre implante imediato em região posterior, destacando a preservação da arquitetura original dos tecidos e arcabouço ósseo como também a proteção do leito cirúrgico promovida por ele. Dessa maneira, foi observado que o uso do cicatrizador personalizado foi de suma importância para sucesso do caso, pois auxiliou na preservação da estética, função e manutenção da arquitetura tecidual, otimizando o tempo clínico e a modelagem dos tecidos, também propiciou o controle do biofilme e conforto do paciente durante a osseointegração.

Palavras-chave: Prótese dentária fixada por implante, osseointegração, cicatrização.

ABSTRACT

Currently, we are still faced with the need for dental extractions due to various pathologies or fractures, which causes changes in bone architecture and remodeling

of the underlying soft tissues. Immediate implants have been a widely used alternative in oral rehabilitation, they emerged with the purpose of preserving the walls of the alveolus, however, in some cases the transfer of masticatory loads should be avoided. Customized healers were created to seal implants and lead to individualized healing, as the gingival contour of the implant is a very important area for obtaining aesthetic results and subsequent adaptation of dental crowns. The objective of the case report performed is to emphasize the importance of making and using a personalized healer over immediate implant in the posterior region, highlighting the preservation of the original architecture of the tissues and bone framework as well as the protection of the surgical bed promoted by it. In this way, it was observed that the use of the personalized healing device was of paramount importance for the success of the case, as it helped in the preservation of aesthetics, function and maintenance of tissue architecture, optimizing clinical time and tissue modeling, it also provided biofilm control. and patient comfort during osseointegration.

Keywords: Dental prosthesis implant-supported, osseointegration, wound Healing.

SUMÁRIO

1 INTRODUÇÃO	8
2 RELATO DE CASO	10
3 DISCUSSÃO	23
4 CONSIDERAÇÕES FINAIS	27
REFERÊNCIAS BIBLIOGRÁFICAS	28
ANEXOS	33

1 INTRODUÇÃO

A exodontia provoca uma série de transformações celulares que sucedem numa importante remodelação dos tecidos ósseos e moles remanescentes, alterando de maneira importante a aparência clínica da região envolvida (VASCONCELOS et al., 2017). O cuidado com o rebordo alveolar durante e após a exodontia, é um desafio e uma preocupação contínua observados na odontologia atual, especialmente quando há numerosas perdas que podem implicar significativamente na próxima etapa, que é a reabilitação com implantes osseointegrados (WEIJDEN et al., 2009; FAVERANI et al., 2011). A preservação do coágulo sanguíneo é indispensável para a cicatrização do rebordo alveolar, visto que contém os elementos obrigatórios para o processo de reparação e regeneração óssea. Por meio da técnica de regeneração óssea guiada, com uso de barreiras que protegem o coágulo e o mantém dentro do alvéolo, é possível manter a espessura e altura do rebordo (LACERDA et al., 2010; MAZARO et al., 2014).

A primeira técnica de instalação de implantes no mesmo tempo cirúrgico da exodontia, foi executada no ano de 1978, sendo nomeada técnica de implante imediato (SCHULTE et al., 1978). Nos dias atuais, a técnica de implante imediato é realizada no mesmo momento cirúrgico da retirada da raiz dentária, proporcionando uma implantação imediata em um único ato cirúrgico, com a finalidade principal de preservar o rebordo alveolar (JUNIOR et al., 2016). As circunstâncias que levam a extração e instalação de implante imediato são: dentes com falhas irreversíveis no tratamento endodôntico, dentes acometidos por doença periodontal avançada, fraturas radiculares e cáries avançadas abaixo da margem gengival (ZANI et al., 2011).

A extração com instalação de implante imediato tem suas devidas vantagens, já que o paciente é submetido a um único tempo cirúrgico e estágio de pós-operatório (osseointegração), com o intuito de manutenção do arcabouço alveolar, não necessitando de período de espera para regeneração do tecido periodontal, sendo assim, aumentando a aceitabilidade do paciente (BIANCHI & SANFILIPPO, 2004; ESPOSITO et al., 2009; THOMÉ et al., 2007). Idealmente a largura do implante deve acompanhar o volume do alvéolo, existindo preferência por implantes de diâmetro largo (4,3 e 5 mm) na região de molares. Mesmo que um implante imediato largo

possa ser utilizado, existe a dificuldade de fechamento cervical do alvéolo, cujas paredes normalmente avançam além do perímetro circular dos parafusos de cobertura ou cicatrizadores padrões (VASCONCELOS et al., 2017).

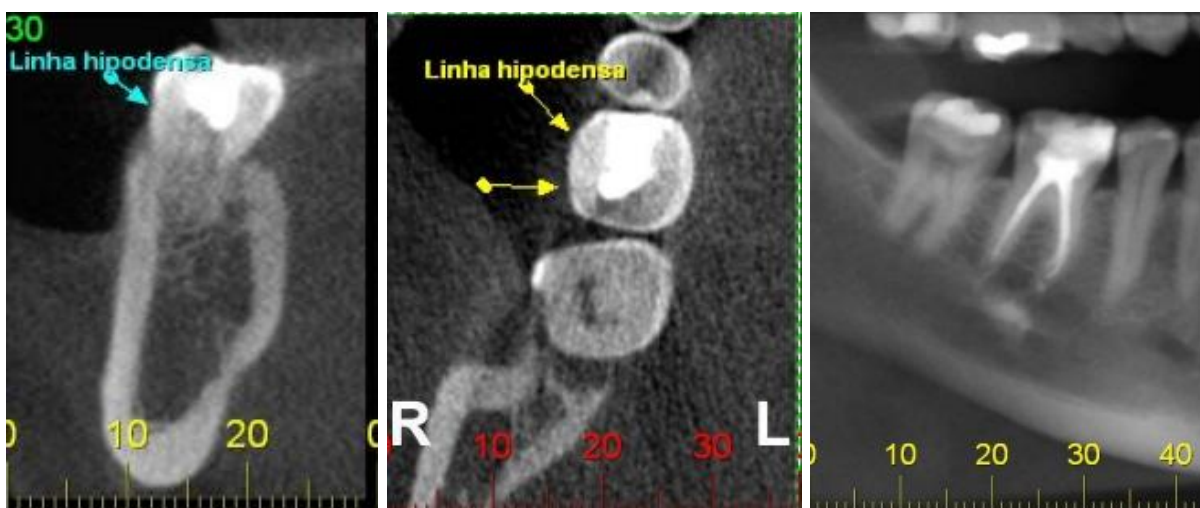
Além do mais, se o espaço ósseo remanescente é preenchido por osso autógeno ou outros tipos de materiais, há ainda a necessidade de seu recobrimento com membranas ou retalhos rotacionados para sua contenção e proteção (VASCONCELOS et al., 2017). Dessa forma, a confecção de um cicatrizador personalizado supre essa função de sustentar a cicatrização do tecido mole e apresenta outras vantagens, tais como: sela o espaço do alvéolo, dispensa o emprego de membranas, retalhos e suturas, como também acomoda e protege o enxerto quando este é usado (SARNACHIARO et al., 2016). Quando utilizado, o cicatrizador personalizado conserva o perfil de emergência, que é o desenho que a gengiva forma ao redor do elemento protético, assim, a reprodução anatômica da coroa original, favorece a função e protege os tecidos peri-implantares, aumentando o conforto do paciente (PASSOS, 2019; VASCONCELOS et al., 2017).

Sendo assim, o objetivo deste trabalho é descrever a partir do relato de caso, a importância da confecção do cicatrizador personalizado no paciente submetido à extração com instalação de implante imediato em região posterior, com a finalidade de preservar a arquitetura original dos tecidos e arcabouço ósseo, prevenindo o colapso estrutural e mantendo o enxerto acomodado no remanescente alveolar. Além disso, o relato de caso foi embasado na literatura com os artigos pesquisados nas bases de dados Pubmed, Scielo, Lilacs e Google Acadêmico.

2 RELATO DE CASO

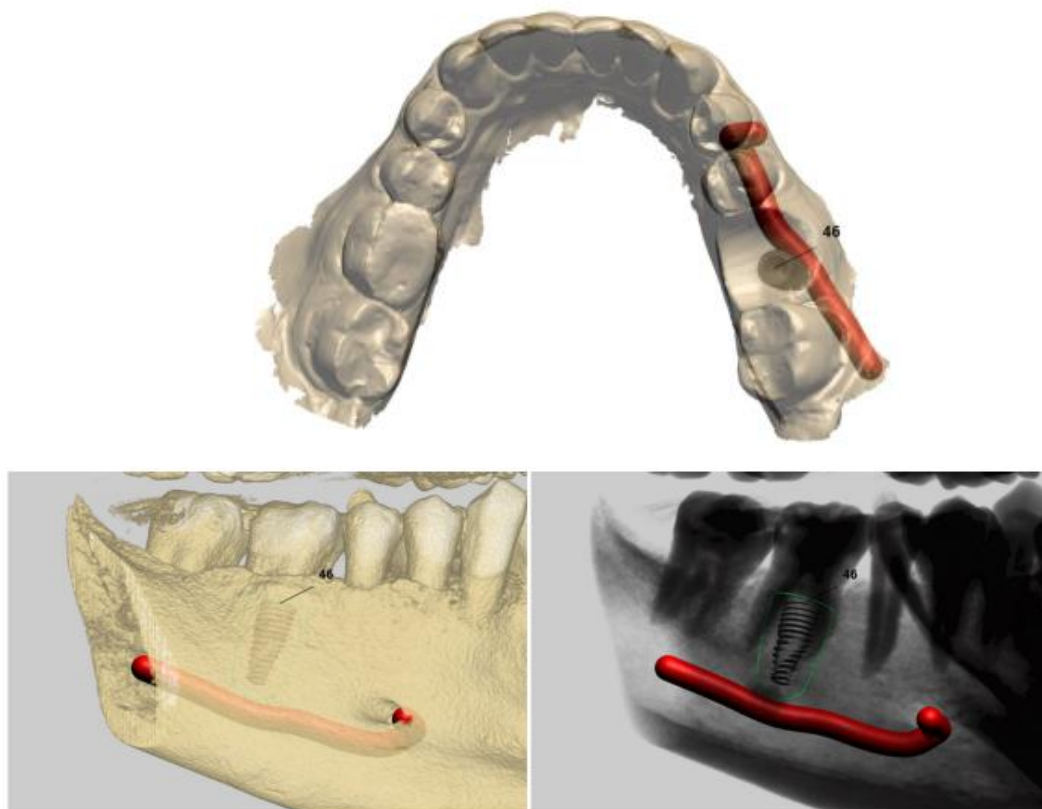
Paciente, 48 anos, leucoderma, sexo masculino, compareceu a clínica odontológica particular em Aracaju - SE, com a queixa principal de “dor ao morder” na unidade dentária 46. No exame clínico foi constatada dor a percussão, ausência de mobilidade e o paciente relatou já ter feito tratamento endodôntico da unidade em questão, foi solicitado tomografia computadorizada de feixe cônico com finalidade de diagnóstico complementar (figura 1), constatando a presença de fratura vertical. Com isso, foi apresentado ao paciente todas as possibilidades de reabilitação da unidade dentária, explicando as vantagens e desvantagem de cada uma delas e foi escolhido o mais indicado para o caso dele, que foi a exodontia com a instalação de implante imediato e uso de cicatrizador personalizado, enfatizando que seria submetido a um único procedimento cirúrgico, também pela estética, preservação do osso alveolar e tecidos moles. Após a escolha desse tratamento, para a confecção do guia cirúrgico além da tomografia foi realizado também o escaneamento intraoral (SORRIMAGEM - ARACAJU/SE) (figura 2).

Figura 1 – Tomografia computadorizada Cone Beam da UD 46, cortes: transversal, axial e vista panorâmica, respectivamente.



Fonte: Arquivo pessoal.

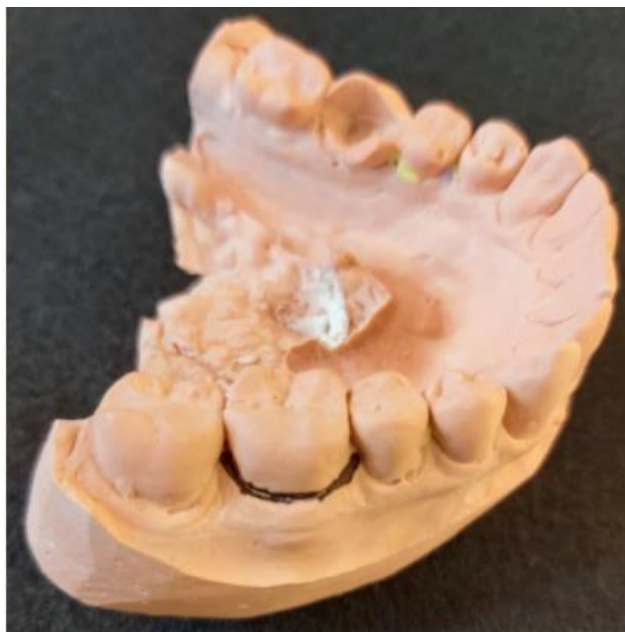Figura 2 – Escaneamento intraoral, vista oclusal, vestibular e lingual mostrando o trajeto do nervo alveolar inferior e a margem de segurança do implante.



Fonte: Arquivo pessoal.

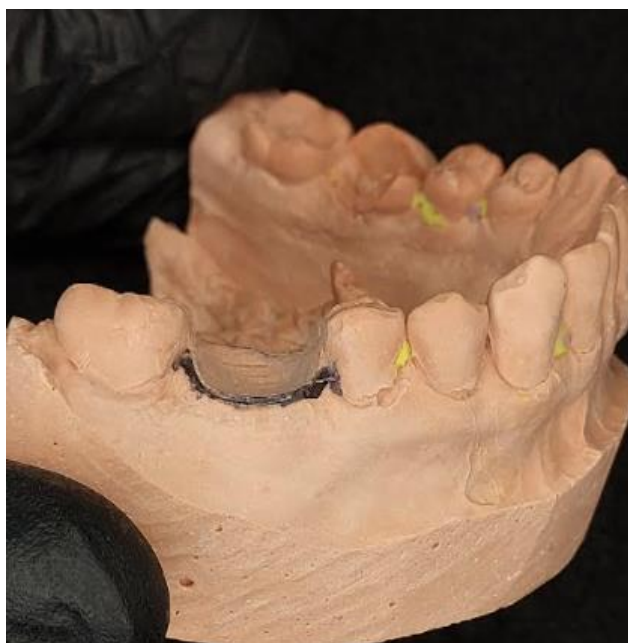Para confecção do cicatrizador personalizado, previamente ao procedimento cirúrgico, foi realizada moldagem com silicone de condensação (ZHERMACK – ÍTALIA/IT) e vazamento com gesso especial do tipo IV (DENTSPLY – PIRASSUNUNGA/SP). No modelo de gesso foi feita a delimitação com caneta permanente (ACRILEX – SÃO BERNARDO DO CAMPO/SP) do limite do contorno gengival ao redor do dente, para orientar e facilitar o nível do desgaste do mesmo (figura 3). Em seguida o dente que será extraído foi removido do modelo de gesso com broca tungstênio pera Maxcut nº 5451 (AMERICAN BURRS – PALHOÇA/SC), esse desgaste foi feito respeitando o limite da margem gengival, formando uma concavidade com o formato de alvéolo e com 3 mm de profundidade aproximadamente (figura 4).

Figura 3 – Demarcação da região cervical.



Fonte: Arquivo pessoal.

Figura 4 – Desgaste do dente até a demarcação.

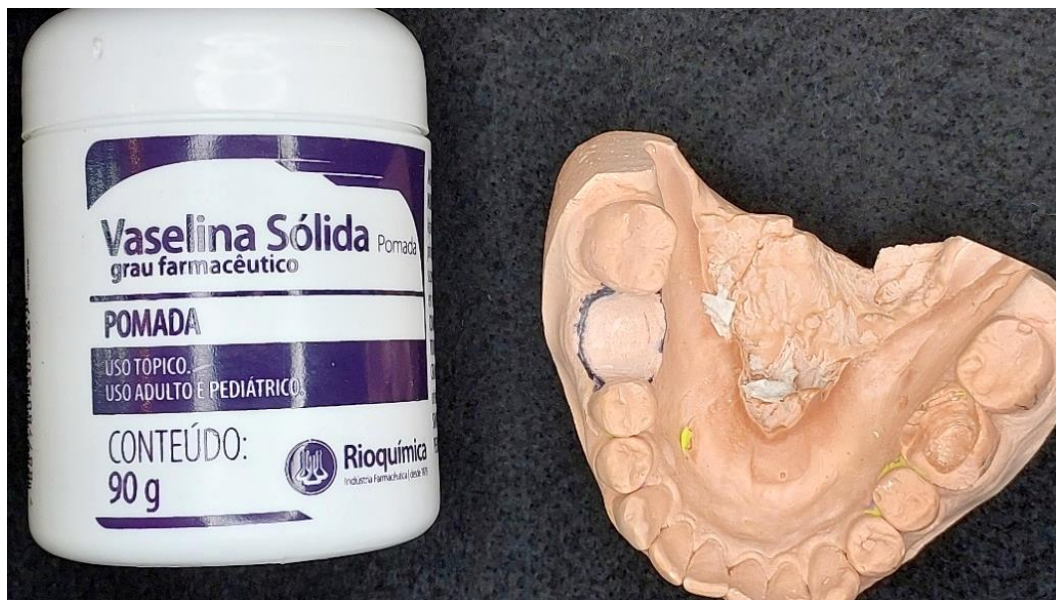


Fonte: Arquivo pessoal.

A concavidade foi isolada com vaselina (RIOQUÍMICA – São Paulo/SP) (figura 5) e preenchida com resina flow fotopolimerizável (MAQUIRA – MARINGÁ/PR) até o nível da marcação cervical (figura 6), feita a sua fotopolimerização com fotopolimerizador (EMITTER SCHUSTER – RIO GRANDE DO SUL/RS), depois a perfuração central do cicatrizador com motor elétrico de bancada Marathon 03

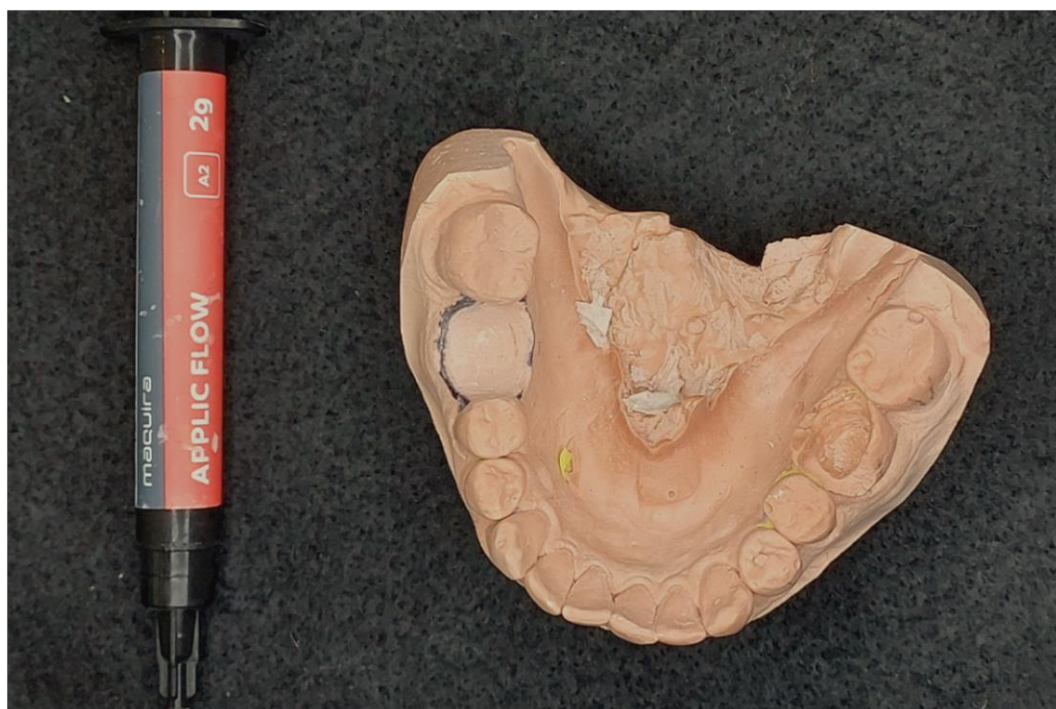(TALMAX – CURITIBA/PR) e broca tungstênio Minicut PM (AMERICAN BURRS – PALHOÇA/SP) (figura 7), adaptação no modelo (figura 8) para sua posterior captura ao final do procedimento cirúrgico.

Figura 5 – Isolamento da concavidade com vaselina.




Fonte: Arquivo pessoal.

Figura 6 – Preenchimento resina flow fotopolimerizável.



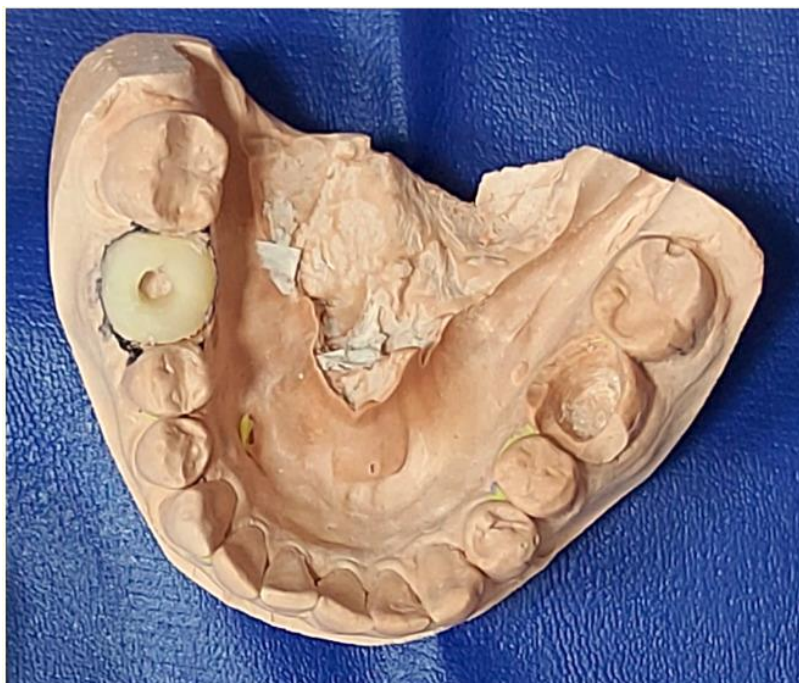Fonte: Arquivo pessoal.

Figura 7 – Perfuração da resina.



Fonte: Arquivo pessoal.

Figura 8 – Cicatrizador personalizado adaptado no modelo.

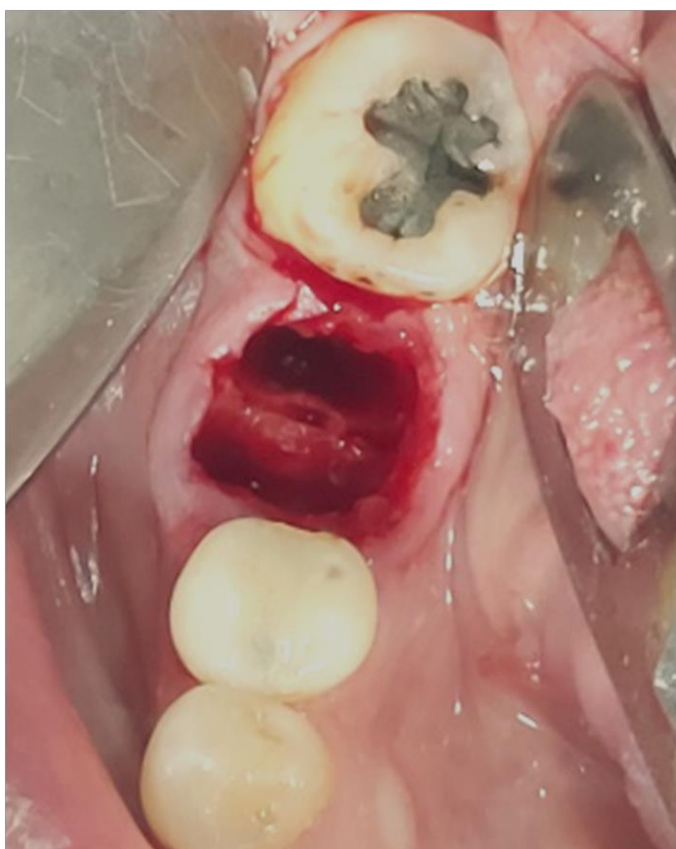

Fonte: Arquivo pessoal.

Antes do procedimento cirúrgico, foi prescrito como medicação pré-operatória Decadron 4 mg, 02 comprimidos 1 hora antes da cirurgia, Amoxicilina de 500 mg 02

cápsulas 01 hora antes e bochecho 03 vezes ao dia por 1 minuto com digliconato de clorexidina 0,12% iniciando 02 dias antes do procedimento. No momento cirúrgico, foi realizado antissepsia com digliconato de clorexidina a 2% (RIOQUÍMICA – SÃO PAULO/SP) na região extraoral, seguida da colocação do campo estéril (SP/ODONTO – SÃO PAULO/SP), o anestésico escolhido foi Articaína 4% com epinefrina 1:100.000 (DFL – RIO DE JANEIRO/RJ) sendo necessário dois tubetes para execução da técnica anestésica para o bloqueio do nervo alveolar inferior e bucal. Usando bisturi com lâmina nº 15 (LAMEDID – BARUERI/SP) para fazer a incisão, foi efetuada a exodontia de maneira minimamente traumática através da odontosecção feita com auxílio da caneta de alta rotação (KAVO – MOEMA/SP) e broca carbide cirúrgica Zekrya Czech 501L (AMERICAN BURRS – PALHOÇA/SC). As raízes foram removidas separadamente com o fórceps nº 151 após o uso da alavanca Apexo 303 (QUINELATO – RIO CLARO / SP) preservando a estrutura alveolar da UD 46 (figura 9).

Figura 9 – Aspecto cirúrgico do alvéolo com preservação da estrutura alveolar.



Fonte: Arquivo pessoal.

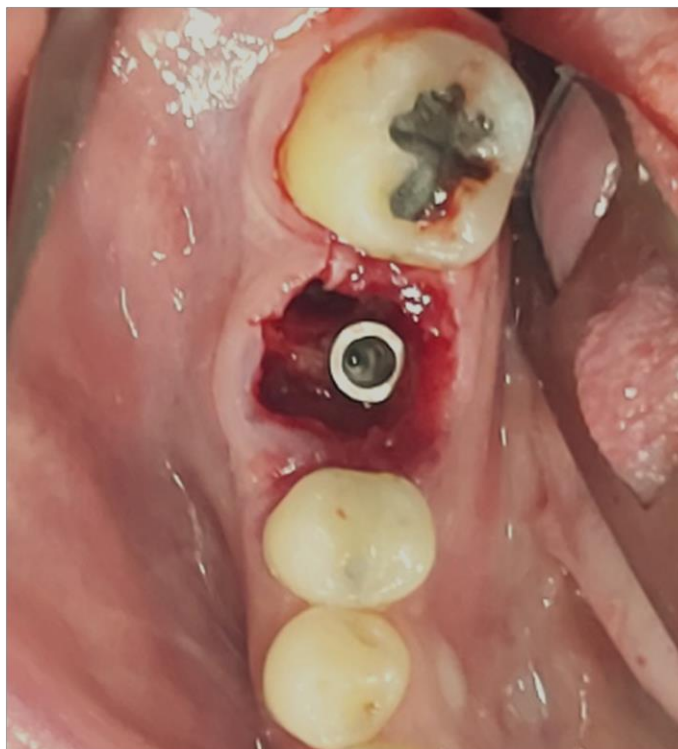
Após isso, foi executada a instalação do guia cirúrgico (figura 10) e uso sequencial das guias de brocas, fazendo a refrigeração por meio do sistema fechado de soro fisiológico 0,9% 250 ml estéril (MEDFLEX – RIBEIRÃO PRETO/SP) com suas respectivas brocas (NEODENT – CURITIBA/PR) até o diâmetro correspondente ao implante de 4.3 mm, com profundidade de perfuração de 12 mm, velocidade de 1.200 rpm e torque de 30 N/cm na região de septo. Em seguida, o implante Helix GM 4.3 x 10 mm (NEODENT – CURITIBA/PR) (figura 11) foi inserido através da chave de inserção para contra ângulo usado em cirurgia guiada associada ao guia cirúrgico. Foi usado contra ângulo (NSK – CURITIBA/PR) e motor cirúrgico da mesma marca, com velocidade de 30 rpm e torque de 30 N/cm pré-estabelecidos na programação do mesmo.

Figura 10 – Guia cirúrgico.



Fonte: Arquivo pessoal.

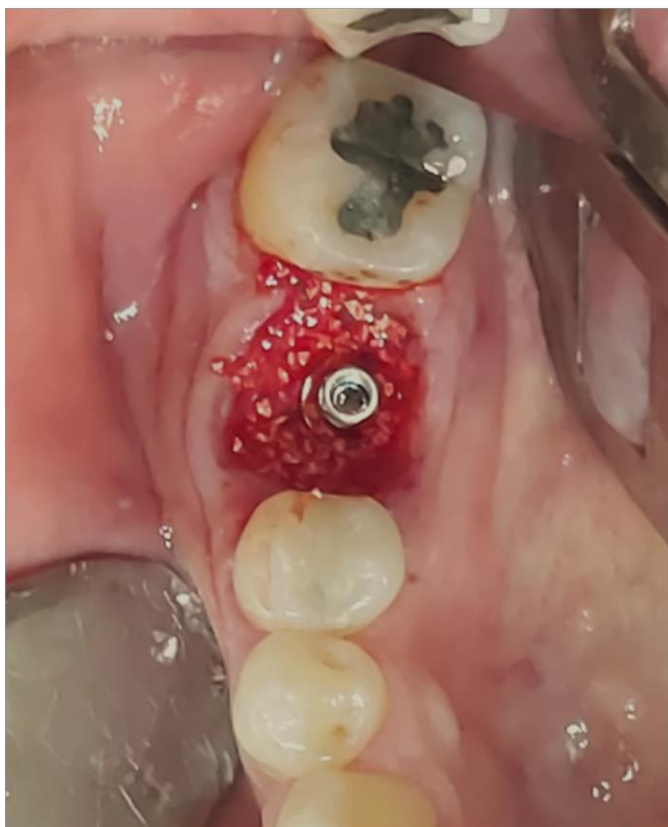Figura 11 – Instalação do implante.



Fonte: Arquivo pessoal.

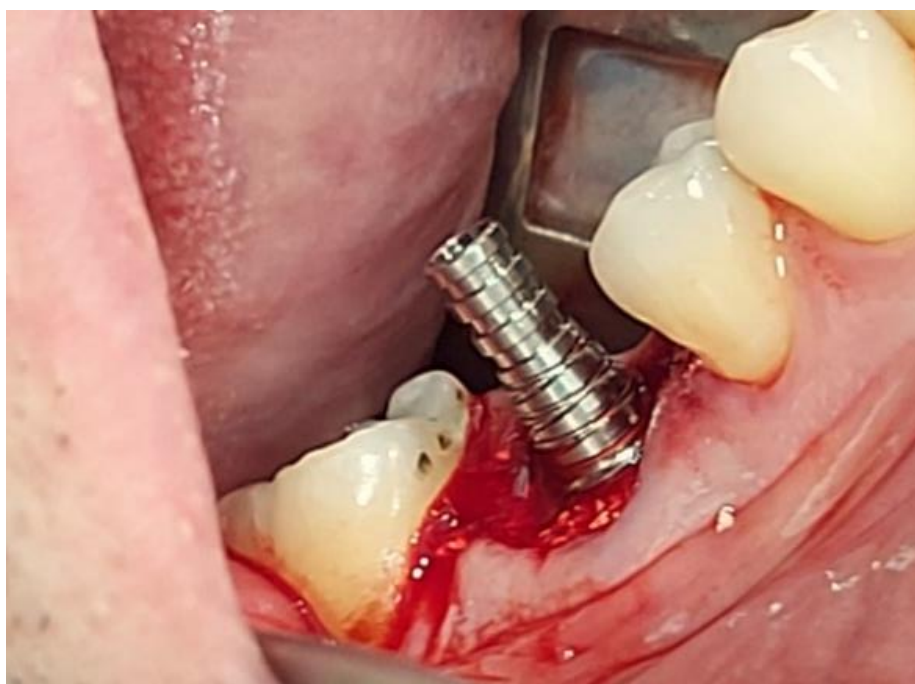Após atingir esse torque, foi utilizada chave de inserção para catraca, até o implante ficar 2 mm infra-ósseo e atingir um torque final de 45 N/cm na sua posição final. Um pilar cônico GM (NEODENT – CURITIBA/PR) de 2,5 mm de transmucoso foi instalado sobre o implante através de chave Neo para catraca (NEODENT – CURITIBA/PR) com 20 N/cm de torque, feito isso o GAP entre o rebordo alveolar e o implante foi preenchido com enxerto Xenógeno Cerabone (STRAUMANN – BASILEIA/SUIÇA) de granulação 0.5cc (figura 12) e depois instalado o cilindro de titânio (NEODENT – CURITIBA/PR) sobre o pilar com torque manual (figura 13). A captura do cicatrizador personalizado, foi feita da seguinte maneira: o corpo do cicatrizador em resina foi posicionado sobre o cilindro de titânio no alvéolo para confirmação de seu adequado posicionamento sobre o espaço. Em seguida, foram feitos pequenos incrementos de resina flow (MAQUIRA – MARINGÁ/PR) e para completar a captura foi feita a fotopolimerização de imediato, para evitar o escoamento para dentro do alvéolo.

Figura 12 – Preenchimento do gap com enxerto.



Fonte: Arquivo pessoal.

Figura 13 – Instalação do pilar e cilindro de titânio.



Fonte: Arquivo pessoal.

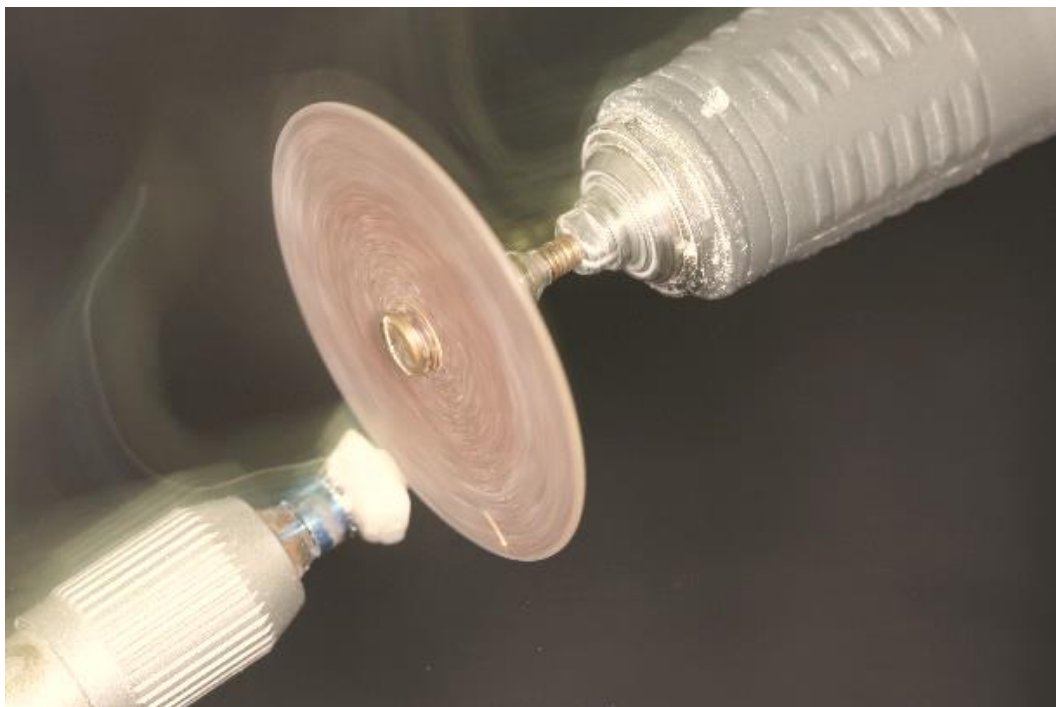Após a captura, o conjunto (cilindro e resina) foi removido (desparafusado) e os espaços remanescentes foram completados com resina flow (MAQUIRA – MARINGÁ/PR), respeitando o contorno cervical, horizontal da área e o perfil de emergência, sendo finalizado fora da boca (figura 14) e recortado o excedente do cilindro provisório com disco de carborundum (AMERICAN BURRS – PALHOÇA/SC) (figura 15). Por fim, o cicatrizador personalizado foi polido com a sequência de borrachas de polimento, escova de pêlo de cabra (AMERICAN BURRS – PALHOÇA/SP) (figura 16) e em seguida desinfetado com Clorexidina 2% (RIOQUÍMICA – SÃO PAULO/SP) por 01 minuto, sendo inserido novamente sobre o alvéolo, parafusado com torque manual e coberto com Bioplic (BIODINÂMICA – IBIPORÃ/PR) (figura 17). Como medicação pós-cirúrgica foi prescrito Amoxicilina de 500 mg, 01 cápsula de 08 em 08 horas por 05 dias, Nimesulida de 100mg 01 comprimido de 12 em 12 horas por 03 dias, Dipirona 500 mg 01 comprimido de 06 em 06 horas por 01 dia e após esse período em caso de dor, digliconato de clorexidina 0,12% usar sem agitação por 07 dias após a escovação, também foram realizadas as instruções pós-operatória.

Figura 14 – Incrementos de resinas nos espaços.



Fonte: Arquivo pessoal.

Figura 15 – Recorte do excedente.



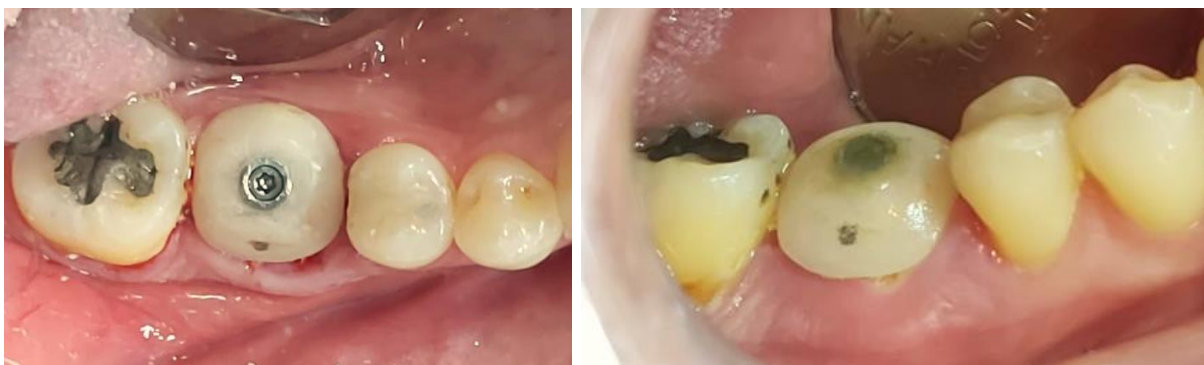Fonte: Arquivo pessoal.

Figura 16 – Acabamento e polimento.



Fonte: Arquivo pessoal.

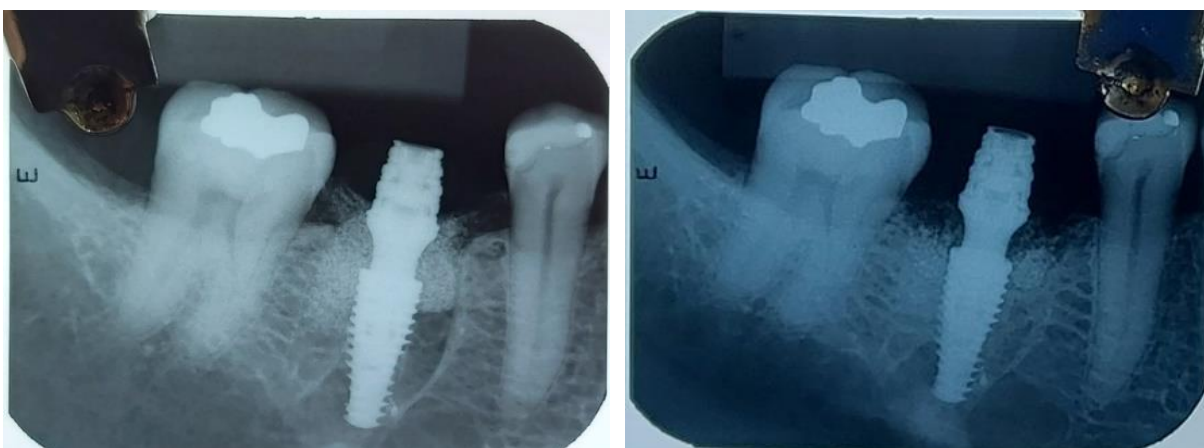Figura 17 – Instalação imediata do cicatrizador personalizado sem e com Bioplic, respectivamente



Fonte: Arquivo pessoal.

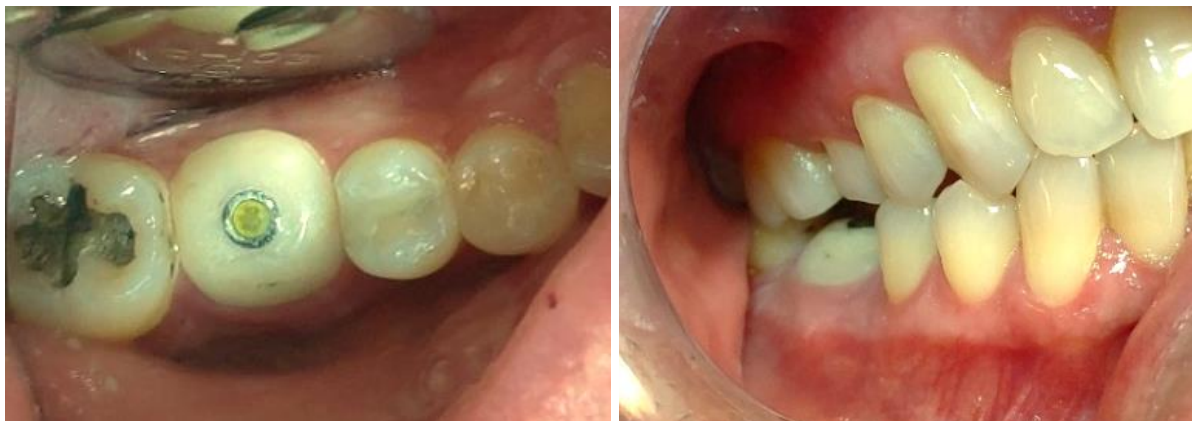Após um período de 14 dias o paciente compareceu para a consulta de retorno e foi verificado que estava tudo dentro dos padrões de normalidade, retornando após 150 dias (5 meses) com uso de cicatrizador personalizado, foi observado a manutenção do perfil de emergência, excelente processo de reparação óssea ao redor do implante e osseointegração (figuras 18, 19, 20). Será realizada a moldagem de transferência para obtenção do modelo de trabalho e confecção da coroa definitiva metalocerâmica.

Figura 18 – Radiografia pós-operatória imediata e após 5 meses, respectivamente.



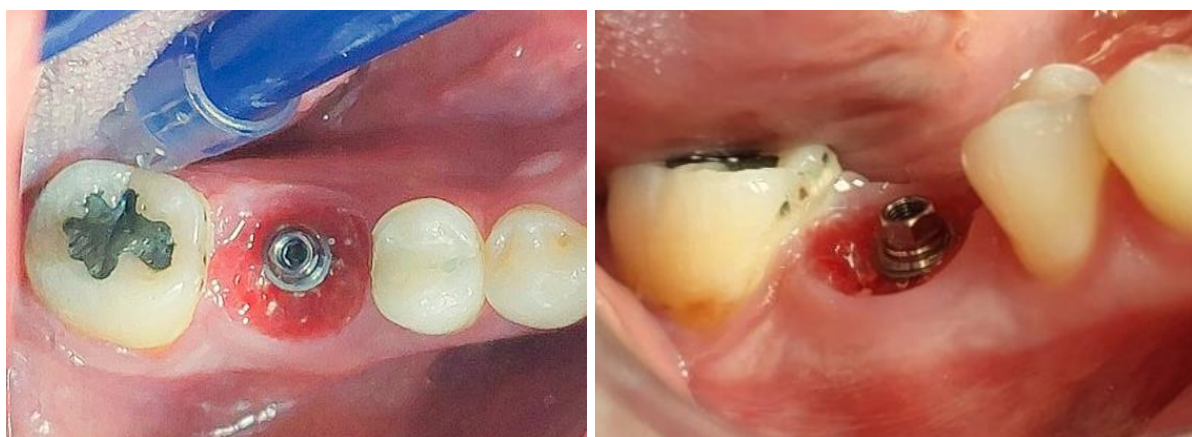Fonte: Arquivo pessoal.

Figura 19 – Pós-operatório de 5 meses, vista oclusal e vestibular respectivamente, da cicatrização avançada e definição do perfil tecidual com o cicatrizador personalizado.



Fonte: Arquivo pessoal.

Figura 20 – Pós-operatório de 5 meses, vista oclusal e vestibular respectivamente, da cicatrização avançada e definição do perfil tecidual.



Fonte: Arquivo pessoal.

3 DISCUSSÃO

ASSIS et al. (2019) enfatizam que a substituição de um dente com indicação de extração por implante osseointegrado, representa uma excelente alternativa na reabilitação funcional e estética. O paciente em questão, encaixou-se na indicação de implante imediato visto que a UD 46 apresentava uma fratura vertical, impedindo sua permanência na boca. Dessa forma, os autores LIMA et al. (2014), PRADO JUNIOR et al. (2018) e SANTOS (2020) corroboram, que o implante mediato é definido como implantação feita após extração do dente quando já ocorreu a cicatrização dos tecidos, perdendo a oportunidade de preservação de referências importantes, como o contorno cervical da margem gengival original, levando a uma contração das estruturas remanescentes. Já os implantes imediatos, têm se tornado muito utilizados nas práticas de reabilitações orais, consistindo na instalação do implante no interior do osso, após a exodontia do elemento dentário, no mesmo ato cirúrgico (BECKER, 2006; MARTINS et al., 2020; BARONE et al., 2006). Desse modo, optamos no caso citado pela técnica de implante imediato, visto que o paciente seria submetido apenas a um procedimento cirúrgico que seria a extração da UD 46 e instalação do implante, otimizando o processo de reabilitação.

Sobre fatores que facilitam a osseointegração, ZANI et al. (2011), MEREDITH (1998) e ZAVANELLI et al. (2011) explicam que quando um implante é instalado no osso, é necessário que aconteça uma estabilidade primária, que é um travamento mecânico onde o implante fixa no momento da sua instalação e para que isso ocorra, o próprio formato cônico dos implantes favorece essa estabilização inicial, como também a qualidade óssea local e quando isso não decorre como esperado, acontece uma baixa estabilidade primária, resultando em micromovimentação do implante no osso, desfavorecendo assim a cicatrização e impedindo a osseointegração. À frente disso, percebeu-se que uma estabilidade primária deficiente ocasiona uma estabilidade secundária escassa ou até nula, podendo ocorrer uma falha na osseointegração (FRANÇA et al., 2022). A estabilidade secundária é vista como um processo de cicatrização secundário obtido através do processo de cicatrização e remodelamento ósseo na interface do implante consequente ao processo de regeneração sofrido por se encontrar também na dependência da estabilidade primária (SANTOS et al., 2011; FRASCA et al., 2015). O caso em questão obteve boa

estabilidade primária de 45 N/cm possibilitando a utilização do cicatrizador personalizado.

Estudos mostraram que a realização de carga pode ser feita após os 4 meses de cicatrização, visto que, depois desse período, os defeitos marginais maiores ou iguais a 1,25mm foram completamente preenchidos por tecido duro (BOTTICELLI et al., 2004). Esses autores sugerem que o implante instalado imediatamente após a extração, necessita de um período de osseointegração mais longo de 8 a 12 semanas quando alcançam boa estabilidade primária e maior que 16 semanas quando não alcançam, antes de receberem carga (HORWITZ et al., 2007). Entretanto, alguns autores afirmam que a carga imediata está indicada quando uma estabilidade primária (no mínimo 30 N/cm) for alcançada (SAAD et al., 2007). Os autores VASCONCELOS et al. (2017), BLANCO et al. (2005), APPLETON et al. (2019) e PIMENTEL et al. (2010) mostram que a carga imediata em implante posterior costuma ser evitada devido à possível grande sobrecarga mecânica que poderá trazer risco a osseointegração, visto que essa área está localizada em uma região muito próxima aos músculos elevadores da mandíbula, local de alta carga mastigatória, o que poderá ocasionar micromovimentação, com conseqüente formação de tecido fibroso na interface osso-implante e perda deste. No caso clínico supracitado obtivemos uma estabilidade primária de 45 N/cm, por se tratar de região posterior está sendo esperado um período superior a 4 meses para a devida osseointegração, esse tempo quando respeitado nos traz como resposta um osso com melhor qualidade em volta do implante e com isso suportará a carga quando colocado em oclusão.

De acordo com VASCONCELOS et al. (2017), as regiões posteriores superiores e inferiores não apresentam envolvimento estético tão importante quanto na região anterior, porém, a preservação e manutenção tecidual não devem ser menosprezadas. Quando há ausência dental posterior, aparecem dificuldades mastigatórias, traumas diretos sobre a gengiva e alterações na posição dos dentes remanescentes. Os autores FLORENTINO FILHO et al. (2012), VASCONCELOS et al. (2017) e ARAÚJO et al. (2019) corroboram que se a conservação dos contornos teciduais originais for respeitada, as chances de se atingir bons níveis estéticos e quadros funcionais aceitáveis aumentam consideravelmente em uma reabilitação implantossuportada, visto que, busca-se condição semelhante à da arquitetura tecidual original. Quando utilizados parafusos de cobertura ou cicatrizadores pré-

fabricados para o fechamento dos implantes, podem ser insuficientes na preservação do contorno da margem gengival, retardando todo o processo de maturação dos tecidos. Com isso, será preciso um tempo adicional de recontorno e condicionamento tecidual na fase de coroa provisória. Em condições ideais, o cicatrizador deve coincidir com a dimensão cervical do dente removido para sustentar e melhor guiar a cicatrização da estrutura circundante (MATIAS et al., 2021). Por isso é importante a confecção de um cicatrizador personalizado como o utilizado no nosso caso, pois ele vem para preencher essa necessidade no suporte aos tecidos, otimizando o tempo e o resultado estético quando se trata da preservação papilar e da estabilidade presente na margem gengival, além disso, por estar a nível gengival, fica livre de sobrecarga mastigatória.

Os pacientes com rebordo cicatrizado depois de múltiplas perdas dentárias ou os portadores de próteses fixas sobre dentes ou removíveis, são mais tolerantes às discrepâncias de contorno entre dentes naturais e coroas protéticas. Porém, já os indivíduos com perdas unitárias e dentição preservada, normalmente são mais exigentes a eventuais diferenças (VASCONCELOS et al., 2017). As pesquisas ainda ressaltam que o uso de implantes imediatos deve ser priorizado como indicação, em comparação aos mediatos (SANTOS, 2018 e SILVA et al., 2021). OLIVEIRA et al. (2008), também relatam vantagens semelhantes, adicionando que, assim, é possível manter o suprimento vascular e as células viáveis para cicatrização, evitando que o alvéolo seja preenchido por tecidos moles. Além disso, eles complementam que através desse método reabilitador é possível manter o perfil de emergência do dente extraído com inserção do provisório ou cicatrizador personalizado. Poderíamos ter feito carga imediata com instalação de provisório, porém foi escolhido para o nosso paciente o cicatrizador personalizado, visto que o implante imediato obteve estabilidade primária de 45 N/cm e por estar em região de molar onde a força mastigatória é maior, foi o mais indicado, evitando realizar carga imediata.

HUAYTALLA et al. (2018) e STUMPEL et al. (2017) abordam o uso de cicatrizador personalizado como boa opção para a conformação do perfis de emergência gengival, permitindo inclusive evitar a etapa de confecção de coroa provisória sobre implante, otimizando o tempo clínico e a modelagem dos tecidos. Além disso, os cicatrizadores personalizados protegem os enxertos e todo o leito cirúrgico, resultando no aumento do volume ósseo e dos tecidos moles, também por

se encaixar em uma peça protética, molda o espaço da futura prótese dentária. Apresenta como contraindicação, a utilização em casos que não alcancem o torque mínimo de 30N/cm e como desvantagem, a impossibilidade de sua reutilização, sendo descartável ou necessário modificações para outros casos. No caso relatado, a aplicação do cicatrizador personalizado favoreceu a manutenção do contorno gengival e proteção do enxerto realizado na unidade dentária 46.

Concordamos com os autores SANTANA et al. (2018) e MIQUELLETO et al. (2019) que a confecção do cicatrizador personalizado no implante imediato não pode causar injúrias ao tecido circundante e deve realizar a sua função básica de manter a arquitetura da gengiva até estar apto para a implantação da coroa definitiva. Esse processo de personalização deve ser realizado com o máximo de lisura, como foi realizado no caso em questão, através das técnicas de acabamento e polimento da peça, a fim de evitar qualquer chance de retenção de alimentos e por vez a formação de biofilme, o que poderia afetar negativamente o processo de cicatrização do periodonto (ALVARENGA et al., 2020; SANTANA et al., 2018). O uso do cicatrizador personalizado possui resultados promissores e para o melhor aproveitamento desses benefícios é necessária uma indicação correta, o profissional deve possuir destreza na técnica cirúrgica e utilizar os protocolos protéticos (MATIAS et al., 2021; ASSADA et al., 2019).

O resultado visto através da utilização do cicatrizador personalizado sobre implante imediato, apresentou boa estabilidade tecidual, conseqüentemente um conforto percebido pelo paciente, como também a facilidade de higienização e os contatos proximais bem estabelecidos, aspectos que são indispensáveis (QUESADA et al., 2014; ALMEIDA, 2017). A manutenção do contorno cervical nos molares evita acúmulo de resto alimentar, os benefícios vistos trazem satisfação e sucesso na reabilitação sobre implantes osseointegrados (NUNES et al., 2014; TAVAREZ et al., 2013). No caso supracitado, podemos observar que os contornos teciduais foram mantidos, permitindo a manutenção do arcabouço, função e estética desejada, desse modo, continuará sendo feito o acompanhamento clínico e radiográfico do paciente, mantendo sempre o controle do biofilme e avaliação da margem gengival a longo prazo.

4 CONSIDERAÇÕES FINAIS

Diante de tudo que foi exposto, é notório que os cicatrizadores personalizados são uma excelente opção de tratamento nos casos de implantes imediatos, quando o implante alcança uma estabilidade primária adequada, pois otimizam o tempo clínico e a modelagem dos tecidos. A confecção desse tipo de cicatrizador foi fundamental para o sucesso do tratamento odontológico do paciente relatado no caso, auxiliando na preservação da estética e manutenção do arcabouço tecidual, promovendo conforto e facilidade na higienização durante a osseointegração. Por meio do diagnóstico correto e da confecção minuciosa, respeitando os protocolos cirúrgicos e protéticos para utilização do cicatrizador personalizado, conseguimos obter um resultado satisfatório, estético e funcional.

REFERÊNCIAS BIBLIOGRÁFICAS

1. ALMEIDA, T. S. **Aspectos Fundamentais para o Resultado Estético em Implantes Imediatos: Uma Revisão de Literatura**. Belo Horizonte, MG, 2017. 104p. Monografia (Especialização em Implantodontia). Faculdade de Odontologia, Universidade Federal de Minas Gerais.
2. ALVARENGA, J. C. S.; MONTENEGRO, A. C.; TEMPONI, K. R. V.; PIMENTEL NETO, G. S. Peri-implant preservation in immediate posterior implants with personalized healing: clinical case report. **Rev Nav Odontol.**, v. 47, n. 1, p. 14-22, 2020.
3. APPLETON, R. S.; NUMMIKOSKI, P. V.; PIGNO, M. A.; CRONIN, R. J.; CHUNG, K. H. Radiographic assessment of progressive loading on bone around single osseointegrated implants in the posterior maxilla. **Clinical Oral Implants Research**, v. 16, n. 2, p. 161-167, 2005.
4. ARAÚJO, M. G.; SILVA, C. O.; SOUZA, A. B.; SUKEKAVA, F. Socket healing with and without immediate implant placement. **Periodontol 2000**, v. 79, n. 1, p.168-177, fev. 2019.
5. ASSADA, F.; SILVA, R. S.; POLUHA, R. L. Cicatrizadores personalizados: relato de caso. **Rev Estomatol Herediana**, v. 29, n. 4, p. 291-296, 2019.
6. ASSIS, L. C.; ARAUJO, M. O.; PINHEIRO, J. C.; MORAIS, F. M.; CAVALCANTI, R. B. L.; BEZERRA, B. T. Uso de carga imediata em implantodontia: revisão dos conceitos atuais. **Rv ACBO**, v. 8, n.3, p 82-87, jul. 2019.
7. BARONE, A.; RISPOLI, L.; VOZZA, I.; QUARANTA, A.; COVANI, U. Immediate Restoration of Single Implants Placed Immediately After Tooth Extraction. **Journal of Periodontology**, v. 77 p. 1914-1920, 2006.
8. BECKER, W. Immediate implant placement: treatment planning and surgical steps for successful outcomes. **British Dental Journal**, v. 201, n. 4, p. 199-205, 2006.
9. BIANCHI, A. E.; SANFILIPPO, F. Single-tooth replacement by immediate implant and connective tissue graft: a 1–9-year clinical evaluation. **Clinical Oral Implants Research**, v. 15, n. 3, p. 269-277, 2004.
10. BLANCO, J.; CARRAL, C.; ARGIBAY, O.; LIÑARES, A. Implant placement in fresh extraction sockets. **Periodontology 2000**, v. 79, p. 151-167, 2019.

11. BOTTICELLI, D.; BERGLUNDH, T.; LINDHE, J. Hard-tissue alterations following immediate implant placement in extraction sites. **Journal of Clinical Periodontology**, v. 31, n. 10, p. 820-828, Oct., 2004.
12. ESPOSITO, M.; GRUSOVIN, M. G.; FELICE, P.; KARATZOPOULOS, G.; WORTHINGTON, H. V.; COULTHARD, P. The Efficacy of Horizontal and Vertical Bone Augmentation Procedures for Dental Implants: A Cochrane Systematic Review. **European journal of oral implantology**, v. 2, n. 3, p. 167-184, 2009.
13. FAVERANI, L. P.; FERREIRA, G. R.; GAETTI, E. C. J.; OKAMOTO, R.; SHINOHARA, E. H.; ASSUNÇÃO, W. G.; GARCIA, I. R. J. Implantes osseointegrados: evolução sucesso. **Salusvita**, v. 30, n. 1, p. 47-58, 2011.
14. FLORENTINO FILHO, A. T. C.; ATAÍDE, W. S.; PEREIRA, A. F. V. O Implante Dentário Como Uma Alternativa Para Pacientes Periodontais: Uma Revisão De Literatura. **Rev. Ciênc. Saúde**, São Luís, v. 14, n. 1, p. 53-59, 2012.
15. FRANÇA, S. S. M.; PARAGUASSU, E. C. Carga Imediata em Prótese Total Implanto Suportada: Revisão de Literatura. **Brazilian Journal of Implantology and Health Sciences**, v. 4, n. 1, p. 14-34, 2022.
16. FRASCA, S. H. M.; BARBOSA, S. L.; VALADARES, K.; JOLY, J. C.; MARTINEZ, E. F. **Implante imediato associado à reconstrução tecidual e temporização. Ciência e Odontologia: casos clínicos baseados em evidências científicas**. Campinas: Mundi Brasil, 2015. v. 1. p. 188-193, 338p.
17. HORWITZ, J.; ZUABI, O.; PELED, M.; MACHTEI, E. E. Immediate and delayed restoration of dental implants in periodontally susceptible patients: 1-year results. **The International Journal Of Oral And Maxillofacial Implants**, v. 22, n. 3, p. 423-429, may./jun. 2007.
18. HUAYTALLA, L.; MATTA C. Cicatrizadores personalizados: Una opción para conformación del perfil de emergencia en próteses sobre implantes posteriores. **Revista Estomatol Herediana**, v. 28, n. 4, p. 279-286, 2018.
19. JUNIOR, H. M.; GENOVESE, W. J.; BELTRÃO, C. F. B.; KASSARDJIAN, F.; CERRI, A. Implante imediato associado ao enxerto de tecido conjuntivo: relato de caso clínico. **Revista da Associação Paulista de Cirurgiões Dentistas**, v. 70, n. 3, p. 312-316, 2016.

20. LACERDA, E. J. R.; LACERDA, H. M. Regeneração óssea guiada por meio de membrana não absorvível pós-exodontia. **Revista ImplantNews**, v. 7, n. 1, p. 87-92, 2010.
21. LIMA, C.; ALMEIDA, R. F.; HERRERO, M.; CALVO, P. L.; FELINO, A. Avaliação da estabilidade de implantes submetidos a carga imediata. **Rev. Port. Estomatol. Med. Dent. Cir. Maxilofac**, v. 1, n. 2, p.16-23, 2014.
22. MARTINS, I. M.; PEDRAÇA, V. K. M.; FERREIRA FILHO, M. J. S. Reabilitação oral com implante imediato: revisão de literatura. **Brazilian Journal of Development**, v. 6, n. 12, p. 95785-95794, 2020.
23. MATIAS, K. B.; VIANA, L. S.; SANT'ANA, L. L. P. A importância dos cicatrizadores personalizados na implantodontia atual: revisão de literatura. **Research, Society and Development**, v. 10, n. 15, p. e428101523106, 2021.
24. MAZARO, J. V. Q.; GODOY, P. A. I.; JUNIOR, J. F. S.; MELLO, C. C.; PELLIZZER, E. P.; ZAVANELLI, A. C. Regeneração óssea guiada em implantodontia: relato de caso. **Revista da Faculdade de Odontologia (RFO)**, v. 19, n. 1, p. 121-128, 2014.
25. MEREDITH, N. Assessment of Implant Stability as a Prognostic Determinant. **The International Journal of Prosthodontics**, v. 11, n. 5, p. 491–502, 1998.
26. MIQUELLETO, D. E. C.; MORITA, R.; SON, A. Cicatrizador Personalizado em Resina Composta: Uma Técnica de Provisionalização. **The International Journal of Oral & Maxillofacial Implants**, v. 4, n. 1, p. 602-607, 2019.
27. NUNES, P. A.; MEDEIROS, M. M.; SODER, M. V.; KLEIN, A. L. L.; HASSE, P. N.; PFAU, E. A. Implante e provisionalização imediata com resina composta em área estética. **Arq. Ciênc. Saúde UNIPAR**, v. 18, n. 1, p. 65-68, jan./abr. 2014.
28. OLIVEIRA, A. C.; SOUZA, J. R.; THOMÉ, G.; MELO, A. C. M.; SARTORI, I. A. M. Implante imediato unitário em função imediata – relato de caso. **Revista da Faculdade de Odontologia - UPF**, v. 13, n. 1, p. 70-74, ago. 2008.
29. PASSOS, J. P **Métodos e Técnicas para Obtenção do Perfil de Emergência em Próteses Sobre Implantes**. São Paulo, SP, 2019. 29p. Monografia (Especialização em Implantodontia). Faculdade Sete Lagoas - FACSETE.
30. PIMENTEL, G. H. D.; MARTINS, L. M.; RAMOS, M. B.; LORENZONI, F. C.; QUEIROZ, A. C. Perda óssea peri-implantar e diferentes sistemas de implantes. **Innovations Implant Journal: Biomaterials and Esthetics (Online)**, v. 5, n. 2, p. 75-81, mai./ago. 2010.

31. PRADO JUNIOR, A. B.; SANTANA, E. S.; ANDRADE, M. S. **Implante mediato para a substituição de elemento dentário com reabsorção radicular em área estética: relato de caso.** Aracaju, SE, 2018. 17p. Trabalho de Conclusão de Curso (Graduação em Odontologia). Universidade Tiradentes - UNIT.
32. QUESADA, G. A.; RIZZARDI, M.; FRANCISCATTO, L. J.; ARRAIS, F. R. Condicionamento gengival visando o perfil de emergência em prótese sobre implante. **Revista Saúde (Santa Maria)**, v. 40, n. 2, p.09- 19, jul./dez. 2014.
33. SAAD, P. A.; PONTES, C. B.; FREITAS, K. M.; FALOPPA, F. **Complicações com a técnica de função imediata: Gerenciando os riscos e complicações em implantodontia.** São Paulo: Editora Santos, 2007. p. 53-57.
34. SANTANA, D. C. P.; DULTRA F. K. A. A.; DULTRA, J. A.; OLIVEIRA, F.; CORRÊA, M. P. Cicatrizadores personalizados em implantes imediatos: relato de caso. **Revista Odontológica de Araçatuba**, v. 39, n. 2, p. 09-12, mai./ago. 2018.
35. SANTOS, C. D. D. **Utilização Da Tecnologia CAD /CAM Na Obtenção De Cicatrizadores Personalizados – Revisão Narrativa.** Porto - Portugal, 2020. 27p. Tese (Mestrado em Medicina Dentária). Faculdade de Ciências da Saúde, Universidade Fernando Pessoa.
36. SANTOS, F. V. D. **Implante imediato com provisionalização imediata através de cicatrizador multifuncional de peek.** Palhoça, SC, 2018. 36p. Trabalho de Conclusão de Curso (Graduação em Odontologia). Universidade Do Sul De Santa Catarina.
37. SANTOS, M. J. S. **Estabilidade Primária em Implantes.** Porto - Portugal, 2011. 79p. Monografia (Mestrado em Medicina Dentária). Faculdade de Ciências da Saúde, Universidade Fernando Pessoa.
38. SARNACHIARO, G. O.; CHU, S. J.; SARNACHIARO, E.; GOTTA, S. L.; TARNOW, D. P. Immediate Implant Placement into Extraction Sockets with Labial Plate Dehiscence Defects: A Clinical Case Series. **Clinical Implant Dentistry and Related Research**, v. 18, n. 4, p. 821-829, aug. 2016.
39. SCHULTE, W.; KLEINEIKENSCHIEDT, H.; LINDNER, K.; SCHAREYKA, R. The Tübingen immediate implant in clinical studies. **Deutsche Zahnärztliche Zeitschrift**, v. 33, n. 5, p. 348-359, 1978.

40. SILVA, L. M.; OLIVEIRA, T. C.; CORRÊA, M. B. Implante Mediato X Implante Imediato: Vantagens/Desvantagens/Indicação/Contraindicação. **JNT- Facit Business and Technology Journal**, ed. 28. v. 1, p. 286-301, jul. 2021.
41. STUMPEL, L. J.; WADHWANI, C. A Customized healing abutment for immediate and delayed implant cases. **Compendium of Contin. Educ. in Dent**, v. 38, n. 11, p. 672-678, 2017.
42. TAVAREZ, R. R.; MACHADO, W. L. R.; ROCHA, A.T.; FIROOZMAND, L. M.; BANDÉCA, M. C.; TONETTO, M. R.; MALHEIROS, A. S. Extração atraumática e instalação imediata do implante: A importância de manter o contorno dos tecidos gengivais. **J Internacional Saúde Bucal**, v. 5, n. 6, p. 113-118, 2013.
43. THOMÉ, G.; BORGES, A. F. S.; MELO, A. C. M.; BASSI, A. P. F.; SARTORI, I. A. DE M.; FAOT, F. Implante imediato em local cronicamente infectado: avaliação após 12 meses. **Rev. gaúch. odontol. (Online)**, v. 55, n. 4, p. 417-421, 2007.
44. VASCONCELOS, L. W.; HIRAMATSU, D. A.; PALECKIS, L. G. P.; FRANCISCHONE, C. E.; VASCONCELOS, R. C. B. Cicatrizadores personalizados sobre implantes imediatos em áreas de molares: preservando a arquitetura original dos tecidos. **The International Journal Of Oral And Maxillofacial Implants**, v. 2, n. 2, p. 1058-1065, 2017.
45. WEIJDEN, F. V. D.; DELL'ACQUA, F.; SLOT, D. E. Alveolar bone dimensional changes of post-extraction sockets in humans: a systematic review. **Journal of Clinical Periodontology**, v. 36, n. 12, p. 1048-1058, dec. 2009.
46. WEST, J. D.; OATES, T. W. Identification of stability changes for immediately placed dental implants. **The International Journal Of Oral And Maxillofacial Implants**, v. 22, n. 4, p. 623-630, jul./aug. 2007.
47. ZANI, S. R.; ALVES, R. A.; KORB, S. H. B.; RIVALDO, E. G.; FRASCA, L. C. F. Colocação de implante imediato após exodontia: relato de caso clínico. **Odontol. Clín.-Cient.**, v. 10, n. 3, p. 281-284, jul./set. 2011.
48. ZAVANELLI, R. A.; GUILHERME, A. S.; CASTRO, A. T.; FERNANDES, J. M. A.; PEREIRA, R. E.; GARCIA, R. R. Fatores locais e sistêmicos relacionados aos pacientes que podem afetar a osseointegração. **Rev. gaúch. odontol. (Online)**, v. 59, n. 1, p. 133-146, jan./jun. 2011.

ANEXOS



CLÍNICA ODONTOLÓGICA DA UNIT

TERMO DE CONSENTIMENTO PARA USO DE IMAGEM

Aracaju, _____

Eu, _____

portadora da C.I nº _____ SSP _____, residente e domiciliada à:

autorizo e informo a minha permissão para o uso de imagens para utilização em trabalhos acadêmicos, revistas especializadas e em eventos científicos.

Sem mais subscrevo,

y

Assinatura do paciente ou responsável