

**UNIVERSIDADE TIRADENTES
CURSO DE ODONTOLOGIA**

**PLACA INTEROCLUSAL MIORELAXANTE NO CONTROLE DA
DOR: RELATO DE CASO CLÍNICO**

Trabalho de Conclusão de Curso apresentado a Coordenação do Curso de Odontologia da Universidade Tiradentes com parte dos requisitos para obtenção do grau de bacharel em Odontologia.

Aluno: Dannilo Sandes Oliveira

ARACAJU/SE
DEZEMBRO/2009

DANNILO SANDES OLIVEIRA

**PLACA INTEROCLUSAL MIORELAXANTE NO CONTROLE DA
DOR: RELATO DE CASO CLÍNICO**

Trabalho de Conclusão de Curso
apresentado a Coordenação do Curso de
Odontologia da Universidade Tiradentes
com parte dos requisitos para obtenção do
grau de bacharel em Odontologia.

Aprovada em ____/____/____

Banca Examinadora

Prof. Orientador

Prof. MSc. Marco Antonio Ramos Nunes

1º Examinador

Profa. MSc. Margarite M^a Delmondes Feitas

2º Examinador

Prof. MSc. Murilo Souza Oliveira

“Eu continuo a ser uma coisa só: um palhaço, o que me coloca num nível mais elevado do que o de qualquer político.”

Charles Chaplin

AGRADECIMENTOS

Agradeço a Deus pela oportunidade de existir e fazer tudo o que posso e tenho oportunidade de fazer.

Agradeço aos meus pais por tudo que fizeram e fazem por mim, incondicionalmente presentes e atuantes sempre. Minha irmã, que mesmo distante, é presença garantida e a minha família, que ainda que pequena, não é nada menos que deveria ser.

Por fim, agradeço a todos que de qualquer maneira contribuíram para essa formação e consequentemente conclusão deste curso, desde pessoas mais próximas presentes no início, outras mais distantes, até as presentes hoje. Aos professores e funcionários, meu muito obrigado, em especial ao meu orientador professor Marco Antonio.

PLACA INTEROCLUSAL MIORELAXANTE NO CONTROLE DA DOR: RELATO DE CASO CLÍNICO

Dannilo Sandes Oliveira
MSc. Marco Antônio Ramos Nunes

RESUMO

As disfunções temporomandibulares (DTM) podem demonstrar um problema multifatorial, frequentemente correlacionados na literatura a sintomas de dor. O presente trabalho relata um caso clínico com sintomatologia dolorosa diagnosticado, através dos sinais e sintomas, anamnese e exames clínicos, como DTM de origem muscular por apertamento dos dentes, onde, o tratamento foi feito através do uso de placa miorelaxante, oportunidade em que a paciente apresentou uma significativa redução já após dez dias de iniciado o tratamento, vez que, as placas interoclusais são uma modalidade de tratamento muito utilizada para DTM, com sua confecção relativamente simples, possuem baixo custo e tem obtido um alto índice de sucesso no tratamento de muitos sintomas dolorosos provocados por DTM. A eficácia do dispositivo interoclusal na redução do quadro de dor como um tratamento não invasivo, reversível e sem contra indicações foi o foco principal deste trabalho.

PALAVRAS-CHAVE

Disfunção temporomandibular, dispositivo interoclusal, dor.

ABSTRACT

Temporomandibular disorders (TMD) can demonstrate a multifactorial problem, often in the literature related to symptoms of pain. This study reports a clinical case with painful symptoms diagnosed by the signs and symptoms, medical history and clinical examination as myogenic TMD by clenching of the teeth, where the treatment was done by using miorelaxant splint, at which the patient had a significant reduction already after ten days of starting treatment, the splint is a treatment modality widely used for TMD, with its production relatively simple, have low cost and has achieved a high success rate in treating

many painful symptoms caused by TMD. The effectiveness of interocclusal device in reducing the pain as part of a non-invasive treatment, reversible and no contraindication was the main focus of this work.

KEY WORDS

Temporomandibular joint disorder, interocclusal device, pain.

INTRODUÇÃO

Disfunção temporomandibular (DTM) é um termo coletivo, que abrange um largo espectro de problemas clínicos da articulação temporomandibular e dos músculos na região orofacial, disfunções estas, caracterizadas principalmente por dor, sons na articulação e função irregular ou limitada na mandíbula. A DTM é considerada um supremo distúrbio das desordens músculo esqueléticas e reumatológicas e representa uma causa importante de dor não dental na região orofacial.(CARLSSON, *et al.* 2006).

Segundo Stechman Neto *et al.* (2001), o tratamento de casos de DTM exige um conhecimento profundo da etiologia do problema. Fatores estruturais, funcionais e psicológicos parecem estar reunidos, determinando uma origem multifatorial. O diagnóstico é a chave para o sucesso do tratamento.

De acordo com Okeson (2000), terapia física para DTM abrange uma variedade de técnicas, eficazes em uma combinação de terapias, dentre elas o uso de dispositivos interoclusais, crioterapia, farmacoterapia, laser terapia, terapia psicológica, TENS e acupuntura.

Qasim (2006) avaliou a placa oclusal no tratamento dos transtornos da articulação temporomandibular e verificou que ela teve um efeito significativo sobre a melhoria dos sinais físicos relacionados à desordem temporomandibular.

Junior e Becker (2009) compararam a efetividade do uso de placas interoclusais associadas com o aconselhamento e auto cuidado no manejo dos

sinais e sintomas da dor orofacial e concluíram que todos os pacientes estudados melhoraram com o passar do tempo e os dispositivos ofereceram benefício.

Gray e Davies (2001) citam, em revisão de literatura, que a placa convencional rígida, também denominada placa de Michigan ou mesmo miorelaxante, é utilizada com o objetivo de que o paciente em oclusão estática possua o máximo de número de contatos e com forças iguais entre a placa e os dentes opostos.

Portero *et al.* (2009) demonstra em revisão literária que as placas interoclusais são eficazes no tratamento dos sinais e sintomas dolorosos provocados pela DTM, mas que não existe uma placa que é útil para o tratamento de todas elas. Existe DTM que não responde à terapia por placas, sendo então necessário a instituição de outras modalidades de tratamento.

Âmbitos como o da medicina, odontologia e fisioterapia, entram em cena para o tratamento da DTM, que terminam por fundir um tratamento multidisciplinar de um problema, muitas vezes, multifatorial, inserindo desde terapias mais conservadoras até as mais invasivas (TRUELOVE *et al.* 2006).

Venâncio *et al.* (2002) realizaram pesquisa na cidade de Ribeirão Preto - SP, onde, os resultados obtidos mostraram, entre outras coisas, que 98% dos dentistas entrevistados já receberam pacientes com DTM e que 80% deles acreditam na eficiência de métodos conservadores para o tratamento. As terapias conservadoras e reversíveis são, sem dúvida, as mais preconizadas e recomendadas pela literatura ainda hoje (OKESON, 2000).

Apesar da enorme gama de relatos positivos a eficácia da prescrição das placas interoclusais no tratamento do bruxismo e sinais e sintomas de dor provenientes de DTM é ainda questionada, uma vez que a aparente melhora observada na maioria dos estudos com placas oclusais pode ser proveniente de efeitos de um tratamento não específico (placebo) e/ou mesmo ao ciclo natural de regressão da doença (RÉ *et al.*).

Felício *et al.* (2003), afirmam que apesar do efeito positivo do dispositivo interoclusal sobre os sinais e sintomas da DTM, alguns pacientes não respondem ao tratamento, e este pode não produzir a total resolução do problema para todos os indivíduos, o que sugere a necessidade de outros procedimentos terapêuticos, sendo de grande valia a importância de um exame detalhado realizado pelo cirurgião dentista para que um adequado diagnóstico seja estabelecido e uma adequada terapia associada (MELO, 2008).

O presente caso relata a utilização da placa interoclusal miorelaxante como eficiente e não invasivo tratamento para DTM, em uma paciente com dor orofacial advinda de desordens temporomandibulares, proporcionando um comparativo do antes e após o tratamento com uso da placa, junto à avaliação das condições de melhora dos sinais e sintomas de dor.

RELATO DO CASO

Paciente do sexo feminino, W.S.P.R, estudante, 24 anos de idade, ASA I, melanoderma, tipo facial braquiofacial, apresentando mordida topo a topo, procurou atendimento na clinica odontológica da Unit queixando-se de dor intensa na região orofacial principalmente ao acordar.

A mesma, relata sentir fortes dores na região da face bilateralmente, principalmente ao acordar e ocasionalmente durante o dia.

Para o diagnóstico adequado, foi realizado exame clínico completo, este, feito por meio de uma anamnese detalhada, palpação da musculatura envolvida nos processos fisiológicos do sistema mastigatório e das articulações temporomandibulares, análise funcional dos modelos montados em articulador semi-ajustável e aplicação de um questionário referente a dor (APÊNDICE A), onde, a paciente descreve sua dor como latejante e difusa ao acordar na região da face (ptérigo-massetérica) bilateral, com ocorrência de 1 ano, ultimamente intensificada, que se precipita durante a mastigação de alimentos duros, melhora mediante o uso de fármacos relaxantes musculares e conotada com

numeração 7 na escala visual analógica de dor, onde, 0 é ausência total de dor e 10 nível máximo imaginável.

Durante anamnese foi relatado hábito parafuncional, apertamento dental, em períodos de stress psicológico. No exame intra-oral facetas de desgaste foram observadas em molares, considerando-se a ocorrência de bruxismo excêntrico durante o sono.

No exame extra-oral, a palpação da articulação temporomandibular revelou ruídos articulares de crepitação e estalidos na abertura e fechamento mandibular. Durante a palpação da musculatura envolvida com o sistema mastigatório a região parotídea-massetérica apresentou-se dolorida bilateralmente e com maior intensidade do lado direito.

A identificação dos sinais e sintomas pela anamnese, exames intra e extra-orais e análise dos modelos montados em articulador semi ajustável revela o diagnóstico de disfunção temporomandibular (DTM) de origem muscular por apertamento dos dentes.

Diante do quadro de manifestações clínicas identificado instituiu-se uma terapia não invasiva, reversível e sem contra indicações com a confecção de uma placa interoclusal miorelaxante de uso noturno.

Para a confecção da placa foram obtidos modelos funcionais em gesso especial a partir de moldagem com alginato. Em seguida a tomada das medidas do arco facial que foram passadas ao articulador semi ajustável para a montagem e fixação do modelo superior. Para a montagem do modelo inferior foi confeccionada uma placa de mordida em relação centrica com cera número 7, fixando-o ao conjunto por meio de registro interoclusal. Após conclusão da montagem deu-se a análise funcional do caso, avaliando pontos como as facetas de desgaste presentes e a oclusão, na seqüência encaminhado ao laboratório protético para confecção do dispositivo interoclusal.

Na sessão de instalação da placa, foram realizados testes de oclusão com papel carbono Accufilm, onde, verificou-se a necessidade de ajustes. Os mesmos foram realizados até serem obtidos pontos equivalentes distribuídos na extensão da placa que será usada no período noturno durante duas semanas até a avaliação do caso e posteriormente.

Duas semanas após o início do tratamento com uso do dispositivo foi realizada avaliação do caso e conseqüentemente verificação de melhora ou não na sintomatologia de dor antes presente, nesta, novamente realizada aplicação de um questionário referente a dor (APÊNDICE A), oportunidade em que, agora a paciente não mais descreve sintomatologia dolorosa em momento algum, sem precipitação durante a mastigação de alimentos duros, ou mesmo o uso de fármacos relaxantes musculares para alívio da dor, que é agora conotada com numeração 0 na escala visual analógica de dor, onde, 0 é ausência total de dor e 10 nível máximo imaginável.

Ao exame extra-oral, durante a palpação da articulação temporomandibular redução dos ruídos articulares de crepitação e estalidos na abertura e fechamento foi revelada. Durante palpação da musculatura envolvida com o sistema mastigatório nenhuma região foi relatada dolorida. Mesmo assintomática, a paciente foi orientada a retornar ao ambulatório em quinze dias para nova avaliação, onde, não apresentando sintomatologia, avaliações subseqüentes serão recomendadas a cada mês.

DISCUSSÃO

A melhora da sintomatologia dolorosa através do tratamento de DTM de origem muscular com utilização de dispositivo interoclusal foi relatada neste trabalho. A utilização da placa miorrelaxante, pode ter atuado positivamente no alívio da dor pelo relaxamento da musculatura, diminuindo a liberação constante de neurotransmissores e, conseqüentemente, cessou o estímulo determinante do quadro. Oportunidade em que a utilização da placa interocclusal de uso noturno pela paciente irá reduzir a tensão da musculatura envolvida,

além de proteger os dentes de desgastes futuros advindos do hábito de rangê-los (CARLSSON *et al.* 2006).

Bruxismo e apertamento estiveram presentes desde o início da humanidade, condições estas, passíveis de causar a destruição total da dentição, se não houver educação ou terapia preventiva do paciente. Por outro lado, estes pacientes podem viver uma vida extremamente normal se corretamente instruídos e prevenidos quanto a sua situação (CHRISTENSEN, 2000).

Fricton (2003) afirmou que os problemas de dor crônica são caracteristicamente complexos e variam de modo significativo, em revisão de literatura, para avaliar alguns métodos para mensurar o resultado do tratamento para a DTM, visto que a maioria dos estudos anteriores examinou a dor orofacial utilizando medidas subjetivas únicas. O presente trabalho proporcionou um breve e sucinto comparativo do antes e depois do tratamento para o alívio da dor causada pela DTM com a utilização de um breve questionário referente a dor (APÊNDICE A).

Segundo Carvalho (2003), por ser um movimento de látero-propulsão, os movimentos realizados pela mandíbula durante os episódios de bruxismo excêntrico têm a participação intensa do músculo pterigóideo lateral. O músculo exerce atividade com tensão constante com o intuito de posicionar a mandíbula em protrusão e, rangendo os dentes, procura eliminar os contatos prematuros, assim, liberando os movimentos mandibulares. Esses movimentos estão determinados pelo limiar de percepção dos proprioceptores localizados na musculatura participante da mastigação, para encontrar e destruir todos os obstáculos que interferem na oclusão. Vale ressaltar que quando o dente entra em oclusão e há um contato forte, o ligamento periodontal é sobrecarregado, causando um reflexo nociceptivo levando à inibição dos músculos elevadores.

Após a primeira sessão de controle da utilização da placa onde foi realizada nova avaliação da sintomatologia dolorosa da paciente e exames complementares para verificação de melhora do quadro a paciente foi instruída

a retornar ao ambulatório mensalmente para acompanhamento do caso, pois, o ajuste das placas é essencial para que não ocorram alterações oclusais. O uso prolongado das placas oclusais sem ajustes clínicos pode acarretar mudanças irreversíveis na arcada dentária dos pacientes (BECKER, 2005).

Segundo Machado *et al.* (2007), as placas de mordida oclusais têm sido muito utilizadas como auxiliar no tratamento de forças oclusais excessivas ou traumatizantes, em especial daquelas decorrentes do bruxismo, levantando hipóteses diversas para explicar seu verdadeiro valor terapêutico e ainda com conclusões inconsistentes quanto a sua eficácia. Porém, os resultados clínicos divergem. Estes emprestam suporte para a efetividade da placa sendo esta indicada como um auxiliar do tratamento protegendo o periodonto por meio de uma distribuição equilibrada de forças oclusais, mas não como terapia oclusal definitiva e ainda sugerem que as placas rígidas e de superfície oclusal plana levam a um resultado significativamente melhor em comparação às resilientes, o que ficou evidentemente comprovado no presente trabalho, oportunidade em que foi utilizado um dispositivo rígido e de superfície oclusal plana para o tratamento da paciente e resultados notórios foram obtidos já em apenas duas semanas de uso.

Estão disponíveis diversos tipos de placas oclusais confeccionadas com materiais rígidos ou resilientes e existem ainda muitas controvérsias relacionadas a isso, mas segundo Okeson (2000), embora as placas resilientes possam reduzir os sintomas de DTM, as de acrílico duro os reduzem mais rapidamente e melhor.

Com trabalho de fins semelhantes ao relatado, proporcionando avaliação dos sinais de melhora de sintomatologia dolorosa, Dekon *et al.* (2003) descreve terapia utilizada em paciente portador de bruxismo acometido de severo comprometimento funcional e estético com a utilização de uma placa móvel que após um período de acompanhamento de 40 dias, o mesmo apresentou-se assintomático e pode-se reabilitá-lo com prótese parcial fixa.

No tocante aos resultados obtidos com o tratamento preconizado, a paciente relatou melhora dos seus sintomas, sendo eliminada a dor muscular que antes a acometia, demonstrando que a utilização de dispositivos interoclusais miorelaxantes é um tratamento eficaz na eliminação dos sinais e sintomas de dor provenientes de DTM de origem muscular igualando-se a literatura, que relata resultados promissores após terapia voltada para a DTM em relação a utilização de tais dispositivos.

CONCLUSÃO

Em vista do exposto, sintetiza-se, então que qualquer terapia somente deve ser instituída após um correto diagnóstico procurando sempre a maneira mais eficaz, não invasiva, reversível e sem contra indicações, além da funcionalidade e eficácia da utilização das placas interoclusais miorelaxantes no tratamento da dor na DTM de origem muscular, sendo elas uma terapia reversível e só efetivas quando o paciente estiver usando devidamente o aparelho, tornando um tratamento onde a colaboração do mesmo é muito importante. Além disso, deve ser dada preferência a seleção de placas confeccionadas com material rígido, já que na literatura e prática demonstram ser mais efetivas que as de material resiliente.

REFERÊNCIAS

BECKER, Anne Buss. **Efeito das placas estabilizadora rígida, resiliente e não oclusiva na redução dos sinais e sintomas de pacientes com desordens de origem muscular.** Araraquara, SP, 2005, 136f. Tese (mestrado em Odontologia). Faculdade de Odontologia de Araraquara.

CARLSSON, G. E. **Tratamento das disfunções temporomandibulares na clínica odontológica.** 1ª ed. São Paulo: Quintessence, 2003.

CARVALHO, G. D. **S.O.S. Respirador Bucal: uma visão funcional e clínica da amamentação.** São Paulo: Lovise, 2003.

CHRISTENSEN, Gordon J.. Treating bruxism and clenching. **JADA**, vol.131, p.233-235, feb. 2000.

DEKON, Stefan Fiuza de Carvalho; PELLIZZER, Eduardo Piza; ZAVANELLI, Adriana Cristina; ITO, Luiz; RESENDE, Cristina do Amparo. Reabilitação oral em paciente portador de parafunção severa. **Revista Odontológica de Araçatuba**, v.24, n.1, p. 54-59, Jan./Jul., 2003.

FELÍCIO, C.M.; MAZZETTO, M.O.; BATAGLION, C.; SILVA, M.A.M.R.; HOTTA, T.H. Desordem temporomandibular: análise da frequência e severidade dos sinais e sintomas antes e após a placa de oclusão. **Jornal Brasileiro de Ortodontia & Ortopedia Facial**, Curitiba, v. 8, n.43, p.48-57, 2003.

FRICTON, J. R.; DUBNER, R. **Dor orofacial e desordens temporomandibulares.** São Paulo: Santos, 2003.

GRAY, R.J.M.; DAVIES, S.J. Occlusal splints and temporomandibular disorders: why, when, how? **Dent Update**, v.20, n.4, p.194-99, 2001.

JORGE, Janaina Habib; FERNANDES, Fernando; CAMPANHA, Nara Hellen; TODARO, Patrícia Fernanda Di; CAMPARIS, Cinara Maria. Zumbido em paciente com DTM: relato de um caso clínico. **Revista de Odontologia da UNESP**, São Paulo, vol.37, n.3, p. 297-300, 2008.

JÚNIOR. F. Alencar; BECKER, A. Evaluation of different occlusal splints and counselling in the management of myofascial pain dysfunction. **J. Oral Rehabil**, v.36, n.2, p. 79-85, 2009.

MACHADO, Erika Mantelli; CONDE, Marina Clemente; CARVALHO, Cássio Volponi; MICHELI, Giorgio De; LOTUFO, Roberto Fraga Moreira; ROMITO, Giuseppe Alexandre. O uso de placas oclusais como coadjuvante do tratamento periodontal. **Revista de Odontologia da Universidade Cidade de São Paulo** vol.19, n.2, p. 201-208, mai./ago., 2007.

NETO, José Stechman. Protocolo para diagnóstico e tratamento das disfunções temporomandibulares (DTM). **Jornal Brasileiro de Ortodontia & Ortopedia Facial**, Curitiba, v.6, n.34, p.317-324, jul./ago.,2001.

OKESON, Jeffrey P. **Tratamento das desordens temporomandibulares e oclusão**. 4. ed. São Paulo: Artes Médicas, 2000.

PORTERO, Priscila Paiva; KERN, Ricardo; KUSMA, Solena Ziemer; GRAU-GRULLÓN, Patricia. Placas oclusais no tratamento da disfunção temporomandibular (DTM). **Revista Gestão & Saúde**, Curitiba, v. 1, n. 1, p. 36-40. 2009.

QASIM, W.F. The effectiveness of occlusal splint therapy in the treatment of Iraqi temporomandibular disorder (TMD) patients. **Jordan Medical Journal**, v.40, n. 4, p. 293-99, 2006.

RÉ, J. P.; PEREZ, C.; DARNOUT, L; CARLIE2, J.F; ORTHLIED, J-D. The occlusal splint therapy. **International Journal of Stomatology & Occlusion Medicine**. n.2, p. 82–86, 2009.

TRUELOVE, Edmond; HUGGINS, Kimberly Hanson; MANCL, Lloyd; DWORKIN, Samuel F. The efficacy of traditional, low-cost and nonsplint therapies for temporomandibular disorder: A randomized controlled trial. **JADA**, vol.137, n.8, p.1099-1107, 2006.

VENANCIO, Roberta de Abreu; CAMPARIS, Cinara Maria. DISFUNÇÕES TEMPOROMANDIBULARES:ESTUDO DOS PROCEDIMENTOS REALIZADOSPOR PROFISSIONAIS. **Revista de Odontologia da UNESP**. São Paulo, vol.31, n.2, p. 191-203, 2002.

APÊNDICE A – FICHA PARA MENSURAÇÃO DA DOR

1. VOCÊ TEM DOR?

SIM	NÃO
-----	-----

2. JÁ FOI SUBMETIDO(A) A ALGUM TIPO DE TRATAMENTO PARA DOR?

SIM	NÃO
-----	-----

3. DESCREVA SUA DOR:

4. A QUANTO TEMPO VOCÊ SENTE DOR?

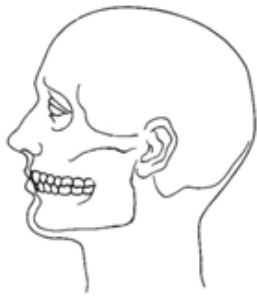
5. HORÁRIO(S) DE OCORRÊNCIA DA DOR?

6. QUAL A FREQUÊNCIA EM QUE VOCÊ SENTE DOR?

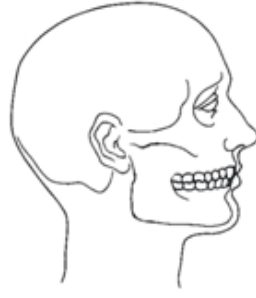
7. EXISTEM FATORES PRECIPITANTES DA DOR?

8. EXISTEM FATORES DE MELHORA DA DOR?

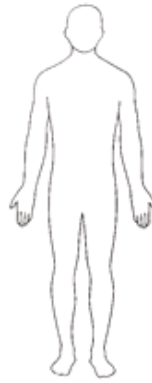9. INDIQUE A(S) REGIÃO(ÕES) ONDE VOCÊ SENTE DOR:



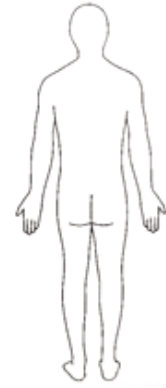Lado Esquerdo



Lado Direito

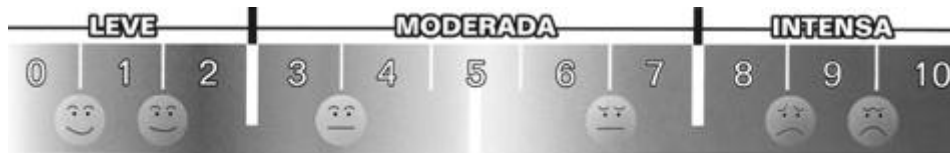

Frente



Trás

10. NA ESCALA VISUAL ANALÓGICA DE GRADUAÇÃO, CLASSIFIQUE O GRAU DE INTENSIDADE DA SUA DOR:



0 – ausência total de dor

5 – moderadamente dolorido

10 – nível máximo de dor imaginável