

UNIVERSIDADE TIRADENTES

ANTÔNIO BARRETO PRADO JUNIOR

ELY SOUSA SANTANA

MATHEUS SILVA DE ANDRADE

**IMPLANTE MEDIATO PARA SUBSTITUIÇÃO DE ELEMENTO
DENTÁRIO COM REABSOÇÃO RADICULAR EM AREA ESTÉTICA:**

RELATO DE CASO

ARACAJU

2018

ANTÔNIO BARRETO PRADO JUNIOR

ELY SOUSA SANTANA

MATHEUS SILVA DE ANDRADE

**IMPLANTE MEDIATO PARA SUBSTITUIÇÃO DE ELEMENTO
DENTÁRIO COM REABSOÇÃO RADICULAR EM AREA ESTÉTICA:**

RELATO DE CASO

Trabalho de conclusão de curso apresentado à
Coordenação do Curso de Odontologia da
Universidade Tiradentes como parte dos requisitos
para obtenção do grau de Bacharel em Odontologia.

Prof. Msc. José Carlos Pereira

ARACAJU
2018

ANTÔNIO BARRETO PRADO JUNIOR

ELY SOUSA SANTANA

MATHEUS SILVA DE ANDRADE

**IMPLANTE MEDIATO PARA SUBSTITUIÇÃO DE ELEMENTO
DENTÁRIO COM REABSOÇÃO RADICULAR EM AREA ESTÉTICA:**

RELATO DE CASO

Trabalho de conclusão de curso apresentado à
Coordenação do Curso de Odontologia da
Universidade Tiradentes como parte dos requisitos
para obtenção do grau de Bacharel em Odontologia.

Prof. Msc. José Carlos Pereira

Aprovado em ___/___/___

Banca Examinadora

Prof. Orientador: _____

1º Examinador: _____

2º Examinador: _____

AUTORIZAÇÃO PARA ENTREGA DO TCC

Eu, _____ orientador(a) do(a) discente
_____, atesto que o trabalho intitulado:
“ _____ ” está em condições de
ser entregue à Supervisão de Estágio e TCC, tendo sido preceitos estabelecidos no Manual para a
Realização do Trabalho de Conclusão do Curso de Odontologia.

Atesto e subscrevo,

Orientador (a)

EPÍGRAFE

“Seja você quem for, seja qual for a posição social que você tenha na vida. A mais alta ou a mais baixa, tenha sempre como meta muita força. Muita determinação e sempre faça tudo com muito amor e com muita fé em Deus, que um dia você chega lá. De alguma maneira você chega lá. ”

Ayrton Senna

Antônio Barreto Prado Juniors¹, Ely Sousa Santana², Matheus Silva de Andrade³, José Carlos Pereira.

“Graduando em Odontologia – Universidade Tiradentes.^{1 2 3}; Msc. Professor adjunto do Curso de Odontologia – Universidade Tiradentes”

RESUMO

A utilização de implantes osseointegráveis para reabilitar unidades dentárias perdidas por reabsorção radicular em região estética é uma importante alternativa de tratamento. O protocolo original recomenda a extração dentária e um longo período de cicatrização do alvéolo para instalação do implante e restabelecimento da função mastigatória. A taxa de sobrevivência da implantação imediata é relatada em vários estudos similar a implante mediato e tardio, contudo é necessária uma avaliação clínica cuidadosa de cada caso em particular para decidir qual a opção mais segura para se obter resultados estéticos satisfatórios a médio e longo prazo. Atualmente um dos grandes objetivos da implantodontia é estabelecer um protocolo de tratamento que possa restituir a estética com correção do Zênith gengival alterado bem como de tecido duro e mole em áreas onde existem grande contração dos tecidos periodontais ao redor de dente com indicação de extração. O objetivo deste trabalho é relatar o uso de um protocolo estabelecido na literatura para reabilitação mediata com implante após exodontia do dente de incisivos central superior direito com diagnóstico de reabsorção radicular e severa perda óssea alveolar. Com o protocolo aplicado nesse caso clínico foi possível obter resultado estético satisfatório com instalação mediata de implante de forma escalonada associado com enxertos ósseos particulados e tecidos moles.

Palavras-chave: Implante dentário, exodontia, curativos biológicos.

ABSTRACT

The use of the implants to rehabilitate dental units lost due to root resorption in the aesthetic area is an important treatment alternative. The original protocol recommends the extraction of teeth and a long period of healing of the alveolus to implant placement and restoration of the masticatory function. Immediate implant survival rate is reported in several studies similar to early and late implantation, however a careful clinical evaluation of each particular case is needed to decide which is the safest option to obtain a satisfactory aesthetic result in the medium and long term. Nowadays one of the great goals of the implant area is to establish a treatment protocol that can restore aesthetics with altered gingival Zenith and reconstruction of hard and soft tissue in areas where there is contraction of the periodontal tissues around the tooth with indication of extraction. The aim of this study was to report the use of a technique of implant insertion after extraction of the right upper central incisors with diagnosis of root resorption and severe alveolar bone loss. With the protocol applied in this clinical case it was possible to obtain a satisfactory aesthetic result with installation of a staggered implant associated with particulate bone graft and soft tissues.

Keywords: Dental implantation, surgery oral, biological dressing.

INTRODUÇÃO

A substituição de um dente com indicação de extração por implante osseointegrado, representa uma excelente alternativa na reabilitação funcional e estética. O protocolo clássico proposto orienta a inserção do implante após total reparo ósseo da área receptora, que em geral ocorre após 6 meses (Albrektsson et al., 1986). Implante mediato ou tipo 2 é definido como implantação feita 2 a 3 meses após extração do dente quando ocorre a cicatrização de tecidos moles (Chen and Buser., 2008).

Um alvéolo de extração com arquitetura alveolar e de tecido mole preservado pode ser tratado com implante imediato (Chen et al., 2004). Quando o osso alveolar e tecido mole estão comprometidos moderada ou severamente, preservação alveolar associado com procedimentos adjuntos é frequentemente necessário (Becker W., 2005). O sucesso estético de implante instalado em área de extração com perda óssea, depende da escolha correta da técnica, podendo necessitar de escalonamento cirúrgico para restabelecer as estruturas perdidas, mas sempre que possível realizar a implantação concomitante com a reconstrução (Wessing et al., 2018).

Existem vários protocolos na literatura que classificam o momento da instalação do implante após a extração dentária (Hammerle et al., 2004; Wilson and

Weber., 1993). O ITI Treatment Guide, propôs 4 classificações Tipo 1,2,3 e 4, sendo o tipo 1 favorável a implantação imediata e o tipo 2 entre 4 a 8 semanas quando ocorre a cicatrização dos tecidos moles, porém sem significativa cicatrização do osso (Chen and Buser., 2008). O sistema EDS (Extraction Defect Sounding Classification) de classificação do defeito de extração categoriza o tipo de alteração alveolar correlacionando com o biótipo periodontal do paciente para maior segurança estética do tratamento. O biótipo fino tem um prognóstico mais reservado que o médio e grosso. Os autores utilizam uma sonda periodontal milimetrada e um guia cirúrgico para estabelecer 4 situações clínicas distintas de acordo com a condição dos tecidos duros e moles imediatamente após a extração do dente (EDS-1, EDS-2, EDS-3 e EDS-4) para orientar à abordagem mais segura. Nessa classificação, no EDS- 1, o alvéolo e tecido mole encontra-se preservado permitindo implantação imediata e no extremo da tabela, EDS-4, o osso e gengiva se apresentam severamente danificados com mais de 6 mm de perda óssea e o tratamento recomendado é a preservação alveolar e a colocação do implante em 3 estágios cirúrgicos (Caplainis et al., 2005).

De acordo com revisões sistemáticas prévias, existem três opções para preservação alveolar; uso de enxerto de tecido mole, tecido duro ou uma combinação de enxerto de tecido

duro e mole. Os principais objetivos incluem; limitar contração dos tecidos pós extração, melhorar o biotipo periodontal na área e facilitar a instalação tridimensional do implante em uma posição ideal guiado pela prótese (Darby and Chen 2008; Horvath et al., 2013). A cirurgia para selamento do alvéolo com enxerto de tecido gengival do palato foi efetiva para minimizar a perda do osso alveolar em regiões de incisivos e pré-molares que receberam implantes (Kim et al., 2017). Enxerto de tecido mole subepitelial do palato ou do tuber tornou-se um elemento substancial em cirurgia plástica periodontal e cirurgia de implante com vários objetivos; aumento de volume de rebordo, melhorar a qualidade do biotipo periodontal, tratar recessão gengival, preservação de tecido mole e reconstrução de papila (Zuhr et al., 2014).

A instalação de implante em área estética deve posicionar o ombro do implante 1 milímetro na direção apical à junção cimento esmalte. Quando houver fenestração vestibular ou deiscência óssea tratar com uma camada de osso autógeno sobre a rosca exposta, seguida de uma camada de osso bovino desmineralizado e duas camadas de membrana de colágeno (Buser et al., 2007).

Uma revisão sistemática avaliou a taxa de sucesso dos implantes associados com aumento horizontal ósseo antes ou concomitante com a implantação na maxila anterior. Os autores observaram que em

ambas as modalidades de tratamento estão associadas a uma alta taxa de sucesso (Kuchler and Thomas., 2014).

Mais recentemente uma outra revisão sistemática e metanálise avaliou diferentes métodos para regeneração óssea guiada em implantodontia usando membrana de colágeno e enxerto ósseo particulado onde foi incluindo também nesse estudo osso bovino inorgânico. Os autores concluíram que regeneração óssea guiada com osso particulado associado com membrana de colágeno é uma técnica efetiva para aumento lateral de rebordo e que as taxas de sobrevida dos implantes foram similares aos casos onde foram feitas reconstruções prévias, mas ressaltaram que sempre que possível realizar simultaneamente implantação e reconstrução óssea (Wessing et al., 2018).

RELATO DE CASO

Paciente leucoderma, sistemicamente saudável, 18 anos, com história de queda seguido de intrusão do dente incisivo central superior direito (11), submetido posteriormente a tratamento endodôntico 1 ano após o acidente.

Procurou atendimento na clínica privado do professor Msc. Joanes Silva Santos, com queixa de sangramento a escovação e insatisfação com a estética anterior da maxila. Na avaliação clínica foram identificados os seguintes aspectos; dente 11 esplintado por palato com fio ortodôntico, linha do sorriso gengival média, biotipo periodontal fino, recessão gengival na referida unidade, Zenith gengival desfavorável, grande contração dos tecidos moles e duros na região vestibular e mobilidade dentária (Figura 1 A-B-C-D). O exame radiográfico panorâmico mostrou tratamento endodôntico do 11 associado com reabsorção corono-radicular e presença de todos os terceiros molares (Figura 2).

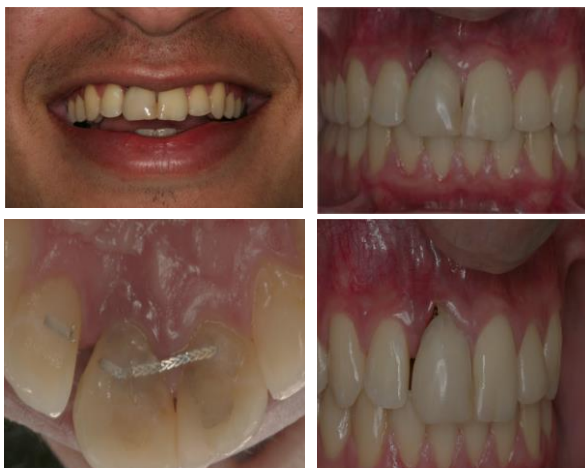

Figura 1- A-B-C-D. Linha do sorriso média e contração dos tecidos vestibular.

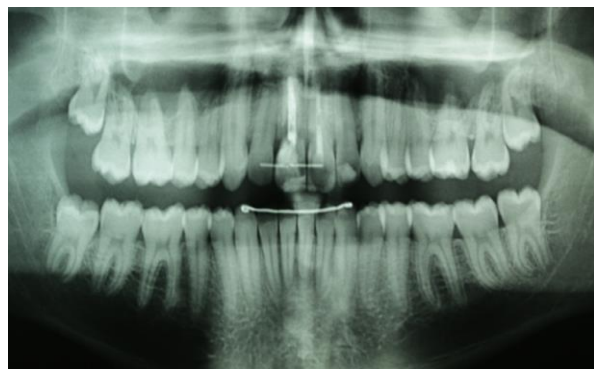


Figura 2. Radiografia panorâmica.

O plano de tratamento para o paciente incluiu três estágios cirúrgicos. No Primeiro foram realizados os seguintes procedimentos; extração minimamente traumática do 11 acompanhado de preservação alveolar com enxerto gengival livre epitelizado do palato lateral, estabilização do enxerto com fio de sutura nylon 6.0 (Ethicon Mononylon 6.0 c/ 24 1,7 cm Jhonson e Jhonson). Extração dos dentes 28 e 38 com objetivo de permitir acessar essas regiões posteriormente para obter osso autógeno e enxerto de tecido mole (Figuras 3 A-B, 4 A-B). O paciente teve uma excelente evolução pós-operatória com 7 dias (Figura 6 A-B)

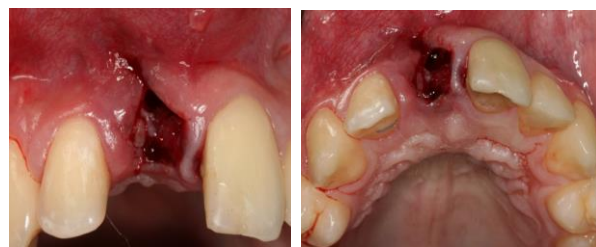


Figura 3 A-B. Alvéolo após a extração.

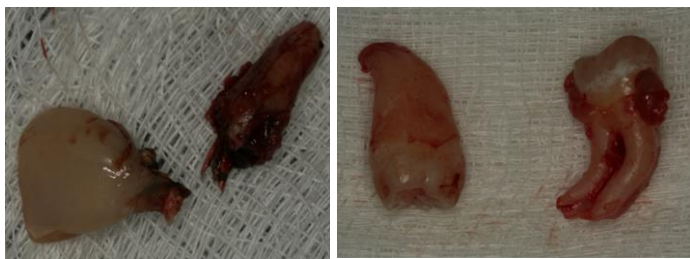


Figura 4 A-B. Dentes 11 reabsorvido, 28 e 38.

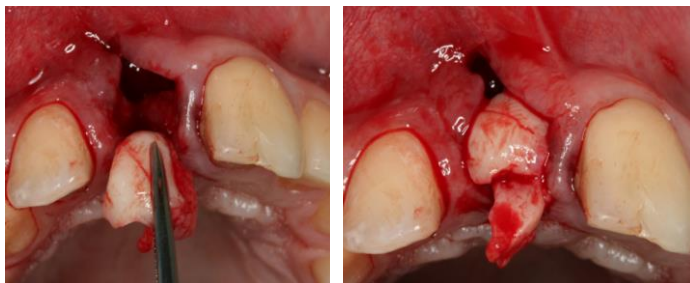


Figura 5 A-B. Enxerto gengival livre epitelizado do palato lateral.

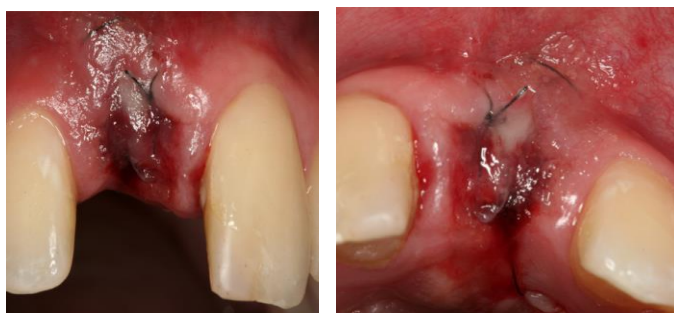

Figura 6 A-B. Aspecto clínico da cicatrização da área do 11 com 7 dias.

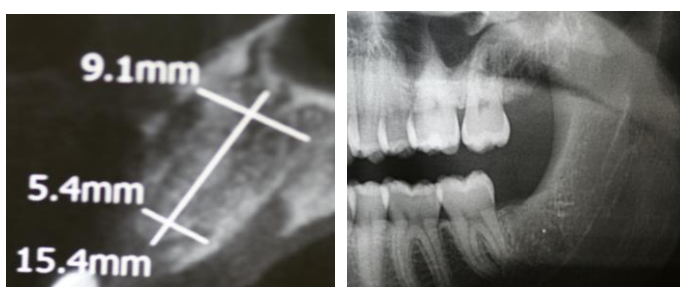


Figura 7 A-B. Tomografia Cone Beam da área do 11 e Radiografia Panorâmica das áreas 28 e 38.

A medicação utilizada na primeira e terceira fase incluiu Nimesilida 100 mg de 12/12 horas por 48 horas (Aché Laboratórios Farmacêuticos S.A, São Paulo, Brasil); Novalgina 500 mg de 6/6 horas em caso de dor (Laboratório Sanofi-Aventis, São Paulo, Brasil) e higiene oral com gluconato de clorexidina a 0,12% por 7 dias (Periogard, Colgate, São Bernardo, São Paulo, Brasil). A única mudança a esse esquema terapêutico ocorreu na segunda etapa com o acréscimo de Amoxicilina com clavulonato de 875mg de 12/12 horas por 7 dias (Novamox 2X, Aché Laboratórios Farmacêuticos S.A, São Paulo, Brasil). Os procedimentos cirúrgicos foram realizados sob anestesia local, Alphacaina 2% com adrenalina 1:100.000 (Alphacaína 2%, adrenalina 1:100.000 (DFL Indústria e Comércio LTDA, Rio de Janeiro, Brasil).

O paciente foi reavaliado com 3 meses. Ao exame intra-oral foi observado grande contração dos tecidos (Figura 8 A-B), mas com um razoável remanescente ósseo que permitia implantação nessa fase do tratamento (Figura 7 A). Um implante de 3.3 mm de diâmetro por 12 mm de comprimento (Bone level, NC, Straumann, Suíça) foi inserido com o ombro do implante à 3 mm da margem gengival da futura prótese seguindo a orientação de um guia cirúrgico compatível com uma prótese parafusada. Após colocação

do implante evidencia-se deiscência óssea vestibular que foi corrigido com osso particulado do tuber e parede lateral posterior da maxila. Foi colocado uma camada de osso bovino desmineralizado sobre o autógeno e ambos protegido por duas camadas de membrana reabsorvível de colágeno (Geistlich Bio-OSS® e Bio-Gide®) (Figuras 9 A-B-C-D e 10 A-B-C-D).

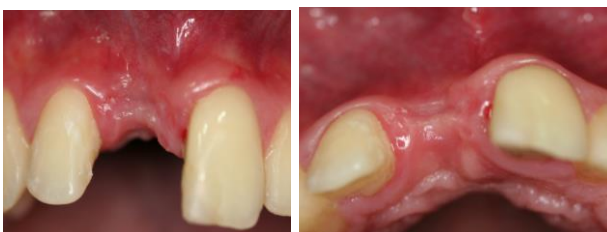

Figura 8 A-B. Vista frontal e axial após extração e enxerto gengival livre.

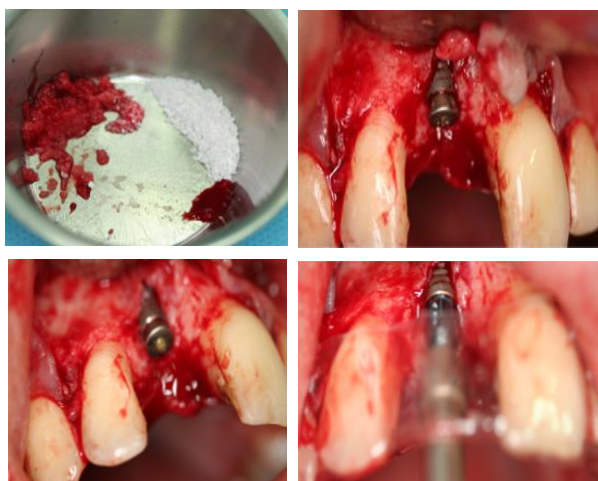


Figura 9 A-B-C-D. Osso particulado, Bio-Oss® Large e deiscência óssea.

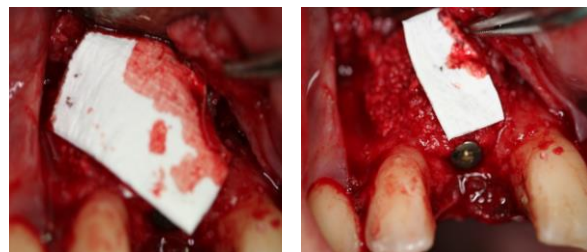
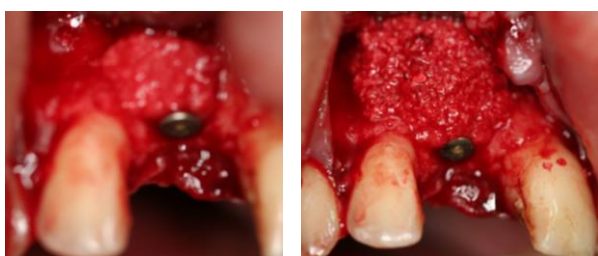


Figura 10 A-B-C-D. Osso autógeno, Bio-Oss Large® e Bio-Gide.®

Após o período de cicatrização dos tecidos que levou 4 meses o caso foi reavaliado clinicamente. O exame mostrou ainda uma grande falta de tecido mole por vestibular para ideal correção do zenith gengival e formação de papila na área implantada. Nesse momento foi realizado o terceiro tempo cirúrgico com retirada de enxerto de tecido mole em duas áreas: conjuntivo subepitelial do palato lateral e gengival livre do tuber desepitelizado extraoralmente, ambos posicionado por vestibular sem incisão no rebordo utilizando-se a técnica de descolamento de papila e tunelização (Figura 11 A-B-C-D) (FIGURA 12 A-B-C-D) (FIGURA 13 A-B).

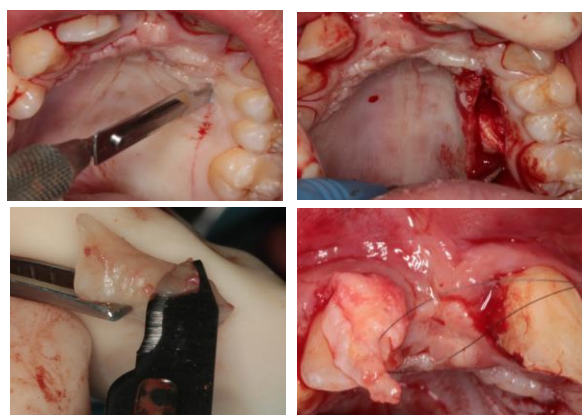


Figura 11 A-B-C-D. Incisão no palato, retirada do enxerto e desepitelização.

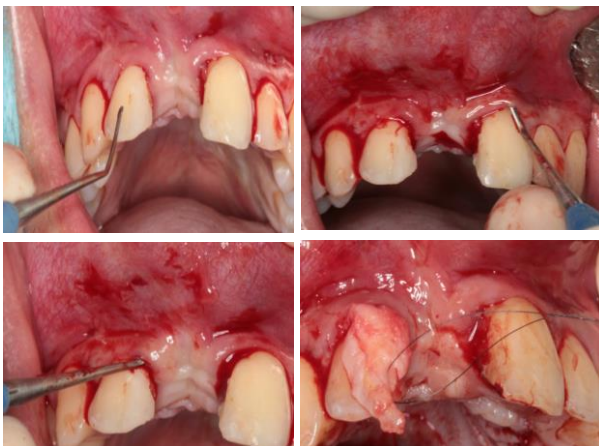


Figura 12 A-B-C-D. Descolamento de papila, tunelização e colocação do enxerto.

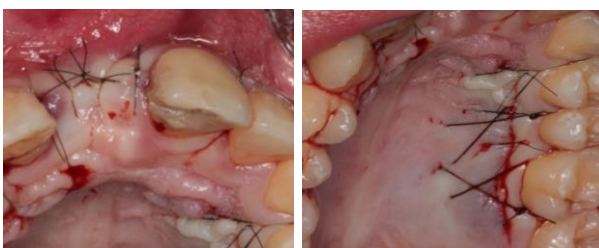


Figura 13 A-B. Estabilização dos enxertos e sutura das áreas doadoras.

Exposição do implante 2 meses após os enxertos de tecidos moles. Nessa fase foi submetido a carga imediata com coroa provisória por 5 meses até ocorrer total reparação e estabilização dos tecidos (Figuras 14 A-B)

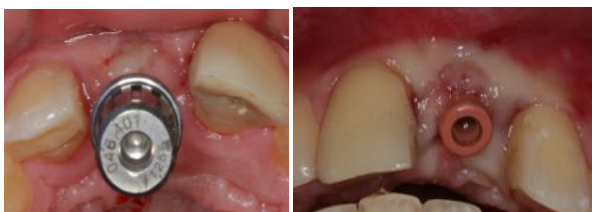

Figura 14 A-B. Exposição do implante com cicatrizador personalizável.

A coroa definitiva parafusada foi instalada com os tecidos periodontais com excelente aspecto clínico, correção do zenith gengival e boa formação de papila (Figura 15 A-B-C-D).

O paciente foi reavaliado com 5 meses após término do tratamento, onde foi possível visualizar estabilização dos tecidos periimplanteres e manutenção óssea no topo do implante. (FIGURAS 17 A-B) (FIGURA18)

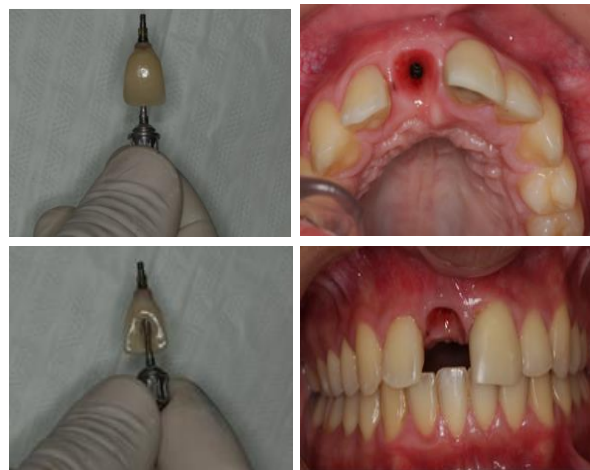


Figura 15 A-B-C-D. Condição da papila e coroa parafusada.

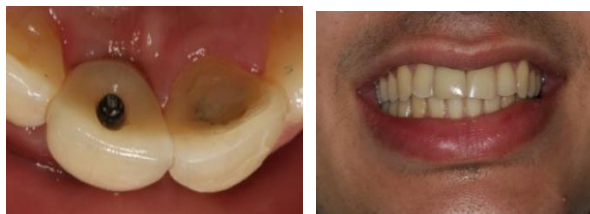

Figura 16 A-B. Vista do sorriso e oclusal da área.

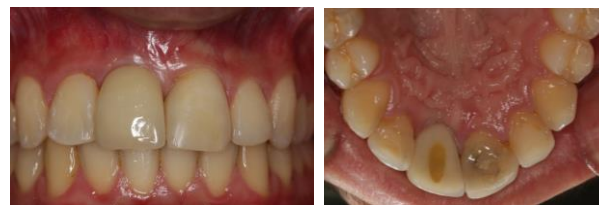

Figura 17 A-B. Controle de 5 meses.

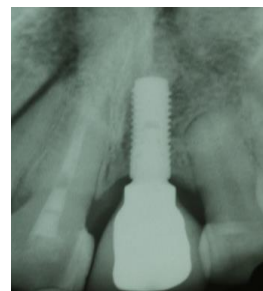


Figura 18. Controle radiográfico

1. DISCUSSÃO:

Quando o paciente tem um dente com indicação de extração em área estética o profissional se depara com muitas opções para reabilitar com implante. Uma delas é colocação imediata do implante no alvéolo (Chen et al., 2004). A segunda opção é realizar a preservação alveolar e colocar o implante em um segundo momento após reparo dos tecidos moles (Becker W., 2005). Uma terceira opção é permitir o alvéolo cicatrizar espontaneamente e colocar o implante secundariamente lidando com fenestração ou deiscência através de reparo, se necessário (Jovanovic et al., 1992). Quando a perda óssea é severa em associação com o dente a ser extraído mesmo que seja realizado procedimento de preservação alveolar após extração, é bem provável que no momento de instalação do implante seja necessária reconstrução de tecido duro e mole para alcançar resultado estético ideal (Caplainis et al., 2005).

A literatura é repleta de sistemas de classificação de defeito alveolar e muitos ainda em uso, contudo todas as classificações descrevem a condição dos tecidos moles e duros já cicatrizados em áreas edêntulas (Wang & Al-Shammari., 2002). A classificação da condição do alvéolo de extração imediatamente após a exodontia e antes da cicatrização ocorrer, oferece um guia seguro para orientar a melhor sequência do

tratamento com implante (Caplainis et al., 2005).

A literatura é vasta de protocolos que classifica o momento de instalação do implante bem como a terminologia usada, contudo parece haver um consenso na utilização do termo Implante mediato para aqueles instalados 2 a 3 meses após a extração do dente (Chen and Buser., 2008; Hammerle et al., 2004 e Wilson and Weber., 1993). Na condução desse caso clínico foi seguido a orientação do EDS por ser um método fácil e seguro que utiliza apenas uma sonda periodontal, guia cirúrgico e um exame clínico detalhado da condição do alvéolo de extração para nortear a melhor conduta a seguir e o prognóstico estético em cada caso em particular (Caplainis et al., 2005). O caso apresentado, segundo essa classificação foi categorizado como EDS-4 o que significa três tempos cirúrgicos onde o primeiro tempo recomenda extração e preservação alveolar e o segundo reconstrução óssea prévia a inserção do implante. A literatura respalda dependo da condição clínica e radiográfica realizar o enxerto associado com implante nesse segundo momento cirúrgico (Kuchler and Thomas. 2014; Wessing et al., 2018). No caso apresentado a reconstrução óssea foi realizada concomitante com a instalação do implante no segundo tempo cirúrgico porque o remanescente alveolar permitiu tal conduta.

Existe um consenso na literatura na utilização de enxerto de tecido mole com vários objetivos entre eles aumento de volume de rebordo e reconstrução de papila (Kim et al., 2017; Zuhr et al., 2014; Horvath et al., 2013). O caso apresentado tinha um biotipo periodontal fino a médio, não teria o resultado estético alcançado sem a utilização de enxerto de tecido mole em dois momentos distintos. Na primeira fase foi realizado enxerto gengival livre do palato posterior e na terceira etapa uma associação de enxerto conjuntivo subepitelial do palato lateral e enxerto gengival livre desepitelizado extraoralmente da tuberosidade. A utilização de enxerto de tecido conjuntivo subepitelial otimiza biotipos periodontais finos, melhorando assim a qualidade e quantidade da mucosa ao redor do implante bem como estabilidade a longo prazo dos tecidos periimplantar (Aroeira., 2007; Gupta et al., 2012). Foi utilizado a técnica de tunelização do enxerto sem incisão no rebordo porque diminui a contração dos tecidos e menor trama cirúrgico pós-operatório.

Enxerto ósseo para aumento horizontal de rebordo associado com implante para tratar deiscência e fenestração é respaldado na literatura com diferentes protocolos (Kuchler and Thomas., 2014; Buser et al., 2007; Wessing et al., 2018). A técnica aplicada no caso é largamente usada por inúmeros profissionais e respaldada na literatura (Buser et al., 2007). Foi feito uma blindagem das

roscas expostas do implante com osso autógeno particulado retirado da parede posterior lateral da maxila e tuberosidade na área do 28 extraído no primeiro tempo cirúrgico. Uma segunda camada com osso xenógeno de baixa reabsorção. (BI-OSS ® Large) sobre o autógeno e ambos recoberto por duas camadas de membrana reabsorvível de colágeno, com intuito de obter estabilidade a longo prazo do volume de tecido duro enxertado.

2. CONSIDERAÇÕES FINAIS

De acordo com a literatura revisada e o caso clínico apresentado onde toda a sequência de tratamento aplicada ao mesmo, encontra-se respaldado nos dados científicos disponíveis. É importante resaltar que é possível se obter resultados estéticos satisfatórios mesmo em situações clínicas adversas, desde que se obedeça um protocolo de avaliação clínica detalhada da área de extração que será reabilitada com implante. Caso clínico complexo como o apresentado nesse trabalho, requer escalonamento cirúrgico que inclua enxerto de tecido duro e mole, devolvendo a função e melhora do aspecto psicossocial do paciente.

3. REFERÊNCIA BIBLIOGRÁFICAS

Albrektsson T, Zarb G, Worthington P, Eriksson AR. The long- term efficacy of currently -udes dental implants: A review and

- proposed criteria of success. *Int J Oral Maxillofac Implants* 1(1):11-25, 1986.
- Aroeira P. Utilização do enxerto de tecido conjuntivo subepitelial na implantodontia (monografia). Rio de Janeiro: Centro de Pós-Graduação da Academia de Odontologia do Rio de Janeiro, 2007.
- Becker W, Immediate implant placement: diagnosis, treatment planning and treatment diagnosis, treatment steps for successful outcomes. *J Calif Dent Assoc* 33(4):303-10, 2005.
- Buser D, Martin W, Belser UC. Surgical consideration with regard to single-tooth replacement in the esthetic zone. In: Buser D, Belser UC, Wismeijer D (eds). *ITI Treatment Guide. Vol 1: Implant Therapy in the Esthetic Zone: Single-tooth Replacements*. Berlin: Quintessence 26-37, 2007.
- Caplanis N, Kan JY, Lozada JL, Extraction Defect Assessment, Classification, and management, 2005.
- Chen S. and Buser D, Implants in post-extractions sites- A literature update. In: *ITI Treatment Guide vol. 3: Implant placement in post-extraction sites. Treatment options*, eds. D. Buser et al., pp 18-28. Berlin: Quintessence Publishing Co., Ltd, 2008.
- Chen ST, Wilson TG and Hämmerler CH, Immediate or early placement of implants following tooth extraction: review of biologic basis, clinical procedures, and outcomes. *Int J Oral Maxillofac Implants* 19:12-25, 2004.
- Darby I, Chen S, De Poi R. Ridge preservation: what is it and when should it be considered. *Aust Dent J*, 53:11-21, 2008.
- Gupta S, Deo V, Williams C, interproximal Papillae Reconstruction around Implant Using Subepithelial Connective Tissue Graft in maxillary Anterior Region: A case Series. *Journal of oral & maxillofacial research* 3(2): e1, 2012.
- Horvath A, Mardas N, Mezzomo LA, Needleman IG, Donos N. Alveolar ridge preservation. A systematic review. *Clin Oral Investig* 17:341-363, 2013.
- Jovanovic AS, Splekermann H, et al, Bone regeneration around titanium dental implants in dehiscence defect. Sites: a clinical study. *Int J Oral Maxillofac* 7(2):233-45, 1992.
- Kim S, Kim Y, Kim H, Yun P, Kim S, Choi Y, Extraction socket sealing using palatal gingival grafts and resorbable collagen membranes, *Maxillofacial Plastic and Reconstructive Surgery*, 2017.
- Kuchler U. and Von T, Horizontal Ridge Augmentation in conjunction With or Prior to implant Placement in the Anterior Maxilla: A Systematic Review, 2004.
- Pierri F. & cols, Block Vs particulate bone grafting for ridge augmentation: an RCT. *Clinical Oral Implants Research*, 2011.
- Wang HL, Al-Shammari K, HVC Ridge deficiency classification. *Int J Period Rest Dent* 22:335-43, 2002.
- Wessing B, Lettner S, Zechner W, Guided Bone Regeneration With Collagen Membranes and Particulate Graft Materials: A Systematic Review and Meta-Analysis. In *J. Oral Maxillofac Implants*, 2018.
- Wilson J, Weber, Classification of and therapy for areas of deficient bony housing prior to dental implant placement, 1993.
- Zuhr O, Bäumer D, Hürzeler M. the addition of soft tissue replacement grafts in plastic periodontal and implant surgery: critical elements in design and execution. *J Clin Periodontol*, (Suppl. 15): S123-S142. doi: 10.1111/jcpe.12185, 2014.
- Zuhr O, Rebele S, Cheung S, Hürzeler M, on behalf of the Research Group on Oral Soft

Tissue Biology and Wound Healing, Surgery
Without papilla incision: tunneling flap
procedures in plastic periodontal and implant
surgery, 2000.