UNIVERSIDADE TIRADENTES
PROGRAMA DE PÓS-GRADUAÇÃO EM SAÚDE E AMBIENTE

AVALIAÇÃO DO EFEITO NEUROPROTETOR DO EXTRATO HIDROALCOÓLICO DA PRÓPOLIS VERMELHA E DA FORMONONETINA APÓS LESÃO MEDULAR ESPINAL EM ROEDORES

FANILDES SILVA MORAES DOS SANTOS

Aracaju
Março - 2018

UNIVERSIDADE TIRADENTES
PROGRAMA DE PÓS–GRADUAÇÃO EM SAÚDE E AMBIENTE

AVALIAÇÃO DO EFEITO NEUROPROTETOR DO EXTRATO HIDROALCOÓLICO DA PRÓPOLIS VERMELHA E DA FORMONONETINA APÓS LESÃO MEDULAR ESPINAL EM ROEDORES

Tese de doutorado submetida à banca examinadora para a obtenção do título de Doutora em Saúde e Ambiente, na área de concentração Saúde e Ambiente.

FANILDES SILVA MORAES DOS SANTOS

Orientador (es)
Margarete Zanardo Gomes, Profa. Dra.
Juliana Cordeiro Cardoso, Profa. Dra.

Aracaju
Março - 2018

FICHA CATALOGRÁFICA ELABORADA PELA BIBLIOTECA CENTRAL UNIVERSIDADE TIRADENTES

Dos Santos, Fanildes Silva Moraes

Avaliação do efeito neuroprotetor do extrato hidroalcoólico da própolis vermelha e da formononetina após lesão medular espinhal em roedores/Fanildes Silva Moraes dos Santos; orientação [de] Prof.ª Dr.ª Margarete Zanardo Gomes, Prof.ª Dr.ª Juliana Cordeiro Cardoso – Aracaju: UNIT, 2018.

S237a

95 f. il.: 30cm

Tese (Doutorado em Saúde e Ambiente) - Universidade Tiradentes, 2018
Inclui bibliografia.

1. Hemissecção. 2. Apoptose. 3.Inflamação. 4.Flavonoides. 5. Neuroproteção I. Santos, Fanildes Silva Moraes dos. II. Gomes, Margarete Zanardo. (orient.). III. Cardoso, Juliana Cordeiro (orient.). IV. Universidade Tiradentes. V. Título.

CDU: 606: 616.711-001

SIB- Sistema Integrado de Bibliotecas

AVALIAÇÃO DO EFEITO NEUROPROTETOR DO EXTRATO HIDROALCOÓLICO DA PRÓPOLIS VERMELHA E DA FORMONONETINA APÓS LESÃO MEDULAR ESPINAL EM ROEDORES

Fanildes Silva Moraes dos Santos

"TESE DE DOUTORADO SUBMETIDA À BANCA EXAMINADORA PARA A OBTENÇÃO DO TÍTULO DE DOUTORA EM SAÚDE E AMBIENTE, NA ÁREA DE CONCENTRAÇÃO SAÚDE E AMBIENTE.

Aprovada por:"

_____

Profa. Dra. Margarete Zanardo Gomes.
Orientadora

_____

Profa. Dra. Juliana Cordeiro Cardoso
Orientadora

_____

Prof. Dr. Ricardo Luiz Cavalcanti Albuquerque Júnior
Membro interno (PSA/UNIT)

_____

Profa. Dra. EDNA CANDIDO
Membro interno (PSA/UNIT)

_____

Profa. Dra. SILVANA VIEIRA FLORESTA GOMES
Membro Externo (ITP/UNIT)

_____

Profa. Dra. LUCIANA NALONE ANDRADE
Membro Externo (RENORBIO)

Aracaju – SE
2016

LISTA DE SIGLAS E ABREVIATURAS

AC	Anticorpo(s)
BBB	Basso, Beatie, Bresnahan
BSA	(Do inglês) Bovine Serum Albumin
DAB	3,3' Diaminobenzidina tetrahidrocloreto
DO	Densidade óptica
E.P.M	Erro padrão da média
EHPV	Extrato Hidroalcoólico de Própolis Vermelha
EROS	Espécies Reativas de Oxigênio
GFAP	(Do Inglês) Glial Fibrillary Acidic Protein
HE	Hematoxilina e Eosina
IL	Interleucina
IP	Intra Peritoneal
LME	Lesão Medular Espinal
MS	(Do inglês) Mass spectrometry
PBS	(Do inglês) Phosphate Buffer Saline
PV	Própolis Vermelha
SB	Substância Branca
SC	Substância Cinzenta
SNC	Sistema Nervoso Central
TUNEL	(Do inglês) Terminal Deoxynucleotidyl Transferase Mediatedb
UTP - FITC	Nick end Labeling

DEDICATÓRIA

Ao pai criador que me concedeu a dádiva da vida.

À Jesus o redentor...

Aos espíritos de luz que me guiaram...

Aos que muito sabiamente me orientaram...

Aos ratos Wistar...

Ás abelhas *Apis mellífera*...

CORÍNTIOS 13:1-13

Ainda que eu falasse as línguas dos homens e dos anjos, e não tivesse amor, seria como o metal que soa ou como o sino que tine.

E ainda que tivesse o dom de profecia, e conhecesse todos os mistérios e toda a ciência, e ainda que tivesse toda a fé, de maneira tal que transportasse os montes, e não tivesse amor, nada seria.

E ainda que distribuísse toda a minha fortuna para sustento dos pobres, e ainda que entregasse o meu corpo para ser queimado, e não tivesse amor, nada disso me aproveitaria.

O amor é sofredor, é benigno; o amor não é invejoso; o amor não trata com leviandade, não se ensoberbece. Não se porta com indecência, não busca os seus interesses, não se irrita, não suspeita mal; Não folga com a injustiça, mas folga com a verdade;

Tudo sofre, tudo crê, tudo espera, tudo suporta.

O amor nunca falha; mas havendo profecias, serão aniquiladas; havendo línguas, cessarão; havendo ciência, desaparecerá;

Porque, em parte, conhecemos, e em parte profetizamos; Mas, quando vier o que é perfeito, então o que o é em parte será aniquilado.

Porque agora vemos por espelho em enigma, mas então veremos face a face; agora conheço em parte, mas então conhecerei como também sou conhecido.
Agora, pois, permanecem a fé, a esperança e o amor, estes três, mas o maior destes é **o amor**.

AGRADECIMENTOS

Agradeço a Deus pela Luz, pelo dom da vida e pelo amor. Por ter me dado a oportunidade de trilhar esse caminho tão enriquecedor e ainda estar ao lado de pessoas muito especiais, que foram essenciais e deram sentido a realização desse sonho. Pessoas, vocês estarão para sempre em minha vida e em meu coração. Meus sinceros agradecimentos:

Professora Margarete Zanardo Gomes e Professora Juliana Cordeiro Cardoso, especialmente pela rica orientação, competência, paciência, carinho e dedicação. Por serem fantásticas no que fazem e por compartilhar com paixão seus conhecimentos científicos facilitando e permitindo meu aprendizado. Sinto-me eternamente grata pela orientação recebida!!

Ao professor Ricardo Luís Cavalcante de Albuquerque Junior, pela paciência, carisma, sabedoria e zelosa dedicação à pesquisa. Sou imensamente grata pela excelente receptividade sempre que solicitado, o que me fez sentir ser meu terceiro orientador, aprendi muito com você, mesmo quando o objetivo não era o de ensinar absolutamente nada. Saiba que sua ajuda foi fundamental para o desenvolvimento dessa pesquisa. Parabéns por ser o mestre que é e mais uma vez, muito obrigada!!!

Aos meus pequenos João e Alice - minhas pérolas - amor maior da minha vida - por serem parte de mim e grandes admiradores do meu trabalho. A Jailson, pelo amor que me reanima, paciência e compreensão diária. Aos meus irmãos e cunhadas, pela ajuda, carinho, e incentivo em todos os momentos, poder contar com vocês fez toda diferença. A minha mãe, por ser meu maior exemplo de amor, caráter e luta. Em especial por ser o maior presente da minha vida. Ao meu pai, por ser certamente meu maior incentivador, mesmo sem saber. Amo vocês infinitamente!!

Às amigas Belinha, Adriana, Savana e Beth, pela amizade constante, o aconchego amigo que sempre pude contar, apesar da distância. A todos os que fazem a família LMPE; Sheilla Barroso, Ana Maria, Leonan, Camila Dantas, Rose Nely, Angela Valéria, Lorenna, Bruno Felipe, Andréa Oliveira, Amanda, Rafael Valois, Marcele Prata, Mayanna Machado, Carlos Roberto, Juliana Passos, Marismar Fernandes, Berna Moda, Felipe Andrade, Eli Andrade, Gabriele Novais, Lennon, Francisco, Luiz, Sthefane e Cecília pelo acolhimento, aconchego, carinho e amizade...por serem irmãos e amigos. Amo cada um de vocês!! Vou sentir muita saudade!! Às relíquias que a ciência me deu: Reinaldo Viana Belo Neto, Daniel, Dara e Joanny Motta, vocês foram excelentes alunos, um orgulho para mim. Foi muito gratificante aprender com vocês.

Aos professores das bancas de acompanhamento, Silvana Floresta, Edna Farias Candido, Waldecy de Lucca Junior, Luciana Nalone, Izabel Lima Verde e Francine Padilha, muito

obrigada por tudo!! Seus olhares e ensinamentos foram imprescindíveis. Aos que fazem o PSA e funcionários do Biotério. A Cris, Marleide e Cesar pela amizade e as boas gargalhadas que aliviavam a alma. À FAPITEC, pela bolsa de Doutorado.

SUMÁRIO

CAPÍTULO 1 13
1 INTRODUÇÃO 13
2 OBJETIVOS 15
2.1 Objetivo Geral 15
2.2 Objetivos Específicos 15
3 FUNDAMENTAÇÃO TEÓRICA 16
3.1 Lesão medular espinal 16
3.2 Própolis 23
3.2.1 Própolis Vermelha (PV) 24
3.3 Flavonoides 25
3.3.1 Formononetina 27
REFERÊNCIAS 29
CAPÍTULO 2 37
1 INTRODUÇÃO 37
2 MATERIAL E MÉTODOS 38
2.1. Obtenção e caracterização do extrato hidroalcoólico de própolis vermelha (EHPV) .. 38
2.2. Ensaio Biológico 40
2.2.1 Procedimentos Cirúrgicos 41
2.2.2 Avaliação Funcional (BBB) 42
2.2.3 Avaliação histológica 42
2.2.4 Avaliação Imunohistoquímica 45
2.2.4.1 Marcação da resposta astrocitária (GFAP) 45
2.2.4.2 Marcação de células em apoptose pela coloração de TUNEL (Terminal deoxynucleotidyl transferase mediated dUTP - FITC nick end labeling) 46
2.3 Análise estatística 46
3 RESULTADOS 47
3.1 Caracterização do EHPV 47
3.2 Escala de BBB 47
3.3 Quantificação de neurônios 48
3.4 Resposta inflamatória 49
3.5 Expressão de astrócitos 51
3.6 Apoptose 54
4 DISCUSSÃO 56
REFERÊNCIAS 63

CAPÍTULO 3 70
1 INTRODUÇÃO 70
2 MATERIAL E MÉTODOS 71
2.1 Aquisição e avaliação de pureza da FN 71
2.2 Ensaio Biológico 72
2.3 Grupos Experimentais 73
2.4 Procedimentos Cirúrgicos 73
2.5 Avaliação Funcional (BBB) 74
2.6 Avaliação Histológica 75
2.6.1 Coloração Hematoxilina-Eosina 76
2.6.2 Coloração Cresil Violeta para a substância de Nissl 77
2.7 Marcação da resposta astrocitária (GFAP) 78
2.8 Estimativa da densidade astrocitária marcadas para GFAP 78
2.9 Teste de TUNEL 79
2.10 Análise Estatística 79
3 RESULTADOS 80
3.1 Avaliação do grau de pureza da FN 80
3.2 Avaliação locomotora 80
3.3 Quantificação de neurônios 81
3.4 Resposta inflamatória 82
3.4 Resposta astrocitária 83
3.5 Apoptose 85
4 DISCUSSÃO 86
REFERÊNCIAS 89
CONCLUSÃO GERAL 92
ANEXO – Parecer CEUA 93
ANEXO – Parecer CEUA 94
ANEXO – Escala de avaliação motora 95

RESUMO

A lesão da medula espinal (LME) pode provocar danos aos neurônios com comprometimentos permanentes da função sensorial e motora. O trauma inicial acarreta respostas como inflamação, excitotoxicidade, morte neuronal e formação de cicatriz glial que impede a reconexão axonal. O extrato hidroetanólico da própolis vermelha (EHPV), rico em flavonoides, e seu marcador químico, a formononetina possuem atividade neuroprotetora e anti-inflamatória e poderiam ser considerados, portanto, como estratégias terapêuticas para a minimização dos danos causados pela LME. Este trabalho propôs avaliar o efeito neuroprotetor da própolis vermelha e da formononetina, sobre a LME causada por hemissecção medular em nível torácico. O EHPV foi caracterizado quanto ao rendimento da extração e composição química, esta última avaliada através de espectrometria de massa com injeção direta em fonte *eletrospray*. Grupos distintos de animais (ratas Wistar fêmeas) foram utilizados para avaliação dos efeitos de EHPV e da formononetina, separadamente. Os tratamentos foram administrados diariamente durante 21 dias por via oral: EHPV 10 mg/Kg e 30 mg/Kg, formononetina 10 mg/Kg e 30 mg/Kg ou veículo (polissorbato 2%). A metilprednisolona (fármaco padrão) foi administrada por via intraperitoneal uma única vez imediatamente após LME (30 mg/Kg). Um grupo de animais (controle) foi submetido apenas à laminectomia e tratado com veículo (1 mL). A avaliação locomotora foi realizada em 1, 7, 14 e 21 dias, e os animais foram eutanasiados 21 dias após o início dos tratamentos. A avaliação histológica do tecido medular no epicentro e em torno da lesão foi realizada por meio de microscopia óptica após colorações de hematoxilia-eosina (modificações estruturais e resposta inflamatória), Cresil violeta para a substância de Nissl (quantificação de neurônios), marcação imunohistoquímica para a proteína glial fibrilar ácida (GFAP, astrócitos reativos) e para TUNEL (células neuronais em apoptose). O rendimento do EHPV foi de 17%. A análise química do EHPV detectou presença de Liquiritigenina *m/z* 257,08; Formononetina *m/z* 269,08; Biochanina A *m/z* 285,08; Medicarpina *m/z* 271,09 e Retusapurpurina *m/z* 523,17. O tratamento oral com ambas as doses de formononetina e com EHPV a 10 mg/Kg, bem como o tratamento intraperitoneal com a metilprednisolona promoveu recuperação funcional a partir da segunda semana e aumento do número médio de neurônios remanescentes, redução da reação inflamatória e redução da expressão de apoptose e de GFAP aos 21 dias, em relação aos grupos lesionados tratados com veículo, que por sua vez mostraram diminuição de todos os parâmetros avaliados em comparação com o grupo submetido apenas à laminectomia. Os resultados obtidos evidenciam um provável efeito neuroprotetor do EHPV e da formononetina após LME em ratos.

Palavras-chaves: Hemissecção; apoptose; inflamação; flavonoides; neuroproteção.

ABSTRACT

Spinal cord injury (SCI) can cause damage to neurons with permanent sensory and motor function impairments. The initial trauma causes inflammation, excitotoxicity, neuronal death and the formation of a glial scar that prevents the axonal reconnection. The hydroethanolic extract of red propolis (EHPV), rich in flavonoids, and its chemical marker, formononetine, have presented neuroprotective and anti-inflammatory activities and could be, therefore, considered as therapeutic strategies to minimize the damages caused by LME. The aim of this study was to evaluate the neuroprotective effects of red propolis and formononetin after SCI caused by thoracic hemisection. The EHPV was characterized regarding extraction yield and chemical composition, this latter one by means of mass spectrometry with electrospray injection. Different groups of animals (female Wistar rats) were used to evaluate the effects of HERP and formononetin, separately. The treatments were administered daily for 21 days p.o.: HERP 10 mg/Kg and 30 mg/Kg, formononetine 10 mg/Kg and 30 mg/Kg or vehicle (polysorbate 2%). The methylprednisolone (standard drug) was administered intraperitoneally (i.p.) only once, acutely after LME (30 mg/Kg). One group of animals (control) was submitted to laminectomy alone and treated with vehicle (1 mL). The locomotor evaluation was performed at 1, 7, 14 and 21 days, and the animals were euthanized 21 days after the start of the treatments. Histological evaluation was performed at the epicenter and around the lesion site, by means of optical microscopy after the staining of sections with hematoxylosin (structural modifications and inflammatory response), Cresil violet for the substance of Nissl (quantification of neurons), immunohistochemical labeling for the glial fibrillary acidic protein (GFAP, reactive astrocytes) and for TUNEL (apoptosis). The yield of red propolis extraction was 17%. The chemical analysis of HERP detected the presence of Liquiritigenin *m/z* 257,08; Formononetin m/z 269.08; Biochanin A *m/z* 285.08; Medicarpin *m/z* 271.09 and Retusapurpurin *m/z* 523.17. Treatment with both doses of formononetin, as well as with methylprednisolone and 10 mg/Kg HERP promoted functional recovery from the second week, increased the mean number of remaining neurons and also reduced inflammatory response, poptosis and GFAP expression at 21 days, in relation to the injured groups treated with vehicle. This, in turn, showed decrease of all parameters evaluated in comparison to the laminectomy group. The results evidenciated the neuroprotective effects of HERP and formononetin after SCI in rats.

KEY WORDS: **Hemisection**; **apoptosis; inflammation; flavonoids; neuroprotection**

CAPÍTULO 1

1 INTRODUÇÃO

As estratégias terapêuticas voltadas para o tratamento da lesão medular espinal (LME) consistem na utilização de fármacos que possam reduzir os efeitos secundários decorrentes da lesão, os quais são os responsáveis pela progressão do quadro neurológico (ÇAVOS *et al*., 2016; FEHLINGS *et al*., 2017; RUFATTO *et al*., 2017; ZANG *et al*., 2017; YATOO *et al*., 2018). Neste sentido, conter ou reduzir a resposta inflamatória e a produção de espécies reativas de oxigênio parece ser a mais eficiente estratégia terapêutica para a minimização de efeitos deletérios importantes após LME, como a apoptose e a formação da cicatriz glial causada por astrogliose (HARA *et al*., 2017).

O tratamento clínico convencional voltado para a LME compõe-se de terapia cirúrgica combinada com altas doses de Metilprednisolona (MP). Enquanto que os procedimentos cirúrgicos descomprimem e restauram anatomicamente a coluna vertebral (AHUJA *et al*., 2016), a MP, um glicocorticóide sintético que diminui a peroxidação lipídica e a resposta inflamatória, é o único medicamento aprovado para uso clínico durante o tratamento agudo da lesão medular espinal. No entanto, a utilização de altas doses desta droga em nível sistêmico ainda é controversa, devido à sua associação com efeitos colaterais graves, incluindo infecções, hemorragia, doenças gastrointestinais (ZHANG, HÖLSCHER, MA, 2017), sepse, pneumonia aguda e miopatias (ÇAVOS *et al*., 2016), que acompanham apenas melhorias modestas na recuperação do quadro neurológico (ÇAVOS *et al*., 2016; FEHLINGS *et al*., 2017).

Diante disso, estudos pré-clínicos com a utilização de produtos naturais e suas moléculas bioativas são realizados visando a descoberta de novos fármacos, capazes de minimizar os efeitos deletérios pós LME, por apresentarem ações antioxidantes, anti-inflamatórias e neuroprotetoras (ZAO *et al*., 2011; SIRACUSA *et al*., 2016; RUFATTO *et al*., 2017; ZANG *et al*., 2017; YATOO *et al*., 2018).

A própolis, por exemplo, é um produto natural de característica resinosa que vem sendo amplamente estudada devido às suas atividades biológicas (SUNG *et al*., 2017; NY *et al*., 2017). No Brasil existem 13 variedades de própolis com características e atividades biológicas distintas. A própolis vermelha é o décimo terceiro tipo, encontrada no Nordeste e contém como principais marcadores químicos flavonoides como biochanina A, quercetina e a formononetina. O extrato hidroetanólico da própolis vermelha apresenta ações anti-inflamatória (BUENO-SILVA *et al*., 2013; LIMA CAVENDISH *et al*., 2015; BARBOSA *et al*., 2016), antioxidante (DA COSTA *et al*., 2015; DE MENDONÇA *et al*., 2w015) e neuroprotetora,

tendo promovido a recuperação funcional e reparo axonal após a lesão do nervo ciático em ratos (BARBOSA *et al*., 2016).

Sabe-se que o EHPV é capaz de inibir múltiplas vias de sinalização mediadas por macrófagos através da redução dos níveis de óxido nítrico, citocinas pró-inflamatórias, quimiocinas e genes associados à sinalização da inflamação em estudos *in vitro* (BARBOSA *et al*, 2015: BUENO-SILVA *et al*., 2016: BUENO-SILVA *et al*., 2017). Neste sentido, estudar a ação e mecanismos do EHPV diante dos sérios embates que concernem a LME pode ser, portanto, uma interessante estratégia terapêutica para a minimização da inflamação e formação de radicais livres no tecido medular espinal e melhoria do quadro clínico pós LME.

Outros estudos pré-clínicos reportaram a ação neuroprotetora da formononetina em modelos experimentais de lesão traumática encefálica diante da isquemia e hipóxia cerebral (ZHU *et al*., 2014), promovendo melhoria do quadro neurológico, modulação de Bax/Bcl-2 e da via de sinalização PI3K/Akt, (LIANG *et al*., 2014), fator genético envolvido na apoptose celular e déficits cognitivos. Em adição a formononetina mostrou efeito protetor em modelo experimental para estudo da doença de Alzheimer (WANG *et al*., 2018), diminuindo a inflamação e o transporte de proteína β-amiloide (Aβ) (FEI *et al*., 2017). Diante dos efeitos neuroprotetores apresentados, a formononetina poderia ser uma terapia interessante para o tratamento da LME, principalmente através da inibição de apoptose, da resposta inflamatória e do estresse oxidativo (LI *et al*., 2014).

Não há relatos do efeito neuroprotetor do EHPV ou da formononetina sobre a LME, porém, considerando as ações biológicas de tais moléculas, em tratamentos de traumas ocorridos no SNC, esses poderiam ser considerados para avaliação de novas estratégias terapêuticas para traumas medulares espinais, podendo combater biologicamente o momento mais crítico da lesão que exacerba a inflamação local e a excitotoxicidade após a LME.

2 OBJETIVOS

2.1 Objetivo Geral

Avaliar o efeito neuroprotetor do EHPV e da Formononetina sobre a LME em ratas.

2.2 Objetivos Específicos

Investigar possíveis mecanismos subjacentes a ação neuroprotetora do EHPV e da Formononetina em modelo de LME por hemissecção, avaliando;

- Modificações sobre a recuperação funcional;
- Alterações histopatológicas da medula espinal pós lesão quanto à intensidade da lesão, resposta neuroinflamatória e apoptose celular.

3 FUNDAMENTAÇÃO TEÓRICA

3.1 Lesão medular espinal

Lesão medular espinal traumática (LME) é um problema clínico que afeta principalmente homens, com idade entre 17 e 35 anos (CHEN *et al*., 2013; AHUJA *et al*., 2017). Também representam de 1 a 2% de todas as fraturas pediátricas (SÁMANO: NISTRI, 2017). É caracterizada por um trauma externo que causa dano, em qualquer ponto da medula espinhal ou calda equina (ASIA 2013), podendo causar prejuízos irreversíveis aos neurônios, axônios e glias. Estes prejuízos, geralmente levam os acometidos a redução da capacidade física, neurológica e perda de massa muscular, bem como a geração da disfunção autonômica cardiovascular (HAGEN *et al*., 2012). De acordo com a literatura não existe tratamento efetivo para a cura após a LME (MOTHE *et al*., 2017).

Mundialmente a LME apresenta alta incidência, atingindo de 30 a 40 casos a cada 1 milhão de habitantes por ano, podendo esses dados sofrerem variações a depender da região. Na América do Norte a incidência da LME é de 39 casos por milhão de habitantes - 1,3 milhões de acometidos (ROUANETE *et al*., 2017). Na Austrália, são 16 casos por milhão de habitantes, enquanto que na Europa Ocidental os números conferem 15 casos por milhão de habitantes. Dez mil novos casos surgem anualmente só nos Estados Unidos (National Spinal Cord Injury Statistical Center 2016).

Nos países relatados, as principais causas da LME são as quedas de alturas, 31% das lesões, acidentes de transito 56% (COLLIE *et al*., 2018), seguidas de lesões relacionadas ao esporte, entre 10 e 17% dos lesionados. Ocorre com maior frequência ao nível da coluna cervical aproximadamente 60% das lesões, seguidamente das lesões torácicas com 32%, e ainda as lesões lombossacrais que acontecem em 9% dos casos de LME. Apesar do aumento da sobrevivência dos pacientes traumatizados, mediante a evolução cientifica, a LME ainda leva a óbito 17% dos pacientes acometidos (LEE *et al*., 2014; AHUJA *et al*., 2017),

No Brasil, a LME não apresenta exata notificação de incidência de casos, porém o estudo de Botelho *et al*. (2014), faz uma estimativa da incidência anual em 21 pacientes por milhão habitantes que dentre as principais causas estão: Em primeiro lugar, os acidentes de trânsito, 48,9% dos casos, seguido de 24,8% dos casos oriundos de agressões por arma de fogo, arma branca e agressão física. As quedas ficaram em terceiro lugar com 15,2% dos casos. Acidentes com mergulho, quarto lugar com 4,7% dos casos, impactos por objetos pesados 1,7%, outras causas aparecem em sexto lugar com 4,8% dos casos relatados na pesquisa do SARAH. De forma geral, as informações sobre o número de casos, podem ser ainda maiores que o mencionado, visto que em muitos casos, principalmente em países

subdesenvolvidos, existe uma grande dificuldade de detecção das lesões e consequente dificuldade de identificação do diagnóstico (LEE *et al*., 2014).

A LME apresenta natureza complexa e variável, podendo estar associada a lesões mecânicas diferentes, ou ainda resultar na combinação de dois ou mais traumas mecânicos. São eles: Contusão, compressão e laceração, que estarão diretamente relacionados a gravidade da lesão primária (GENSEL; OOR, 2017). Independente da causa, os eventos que envolvem a LME e são capazes de comprometer a qualidade de vida dos pacientes, consiste em dois momentos temporalmente relacionados, etiologicamente denominados de lesão primária e lesão secundária (AHUJA *et al*., 2017; SÁMANO; NISTRI, 2017).

A lesão primária é resultante do trauma mecânico inicial, que quase sempre danifica a coluna vertebral e compromete e ou interrompe imediatamente a comunicação entre sistema nervoso central (SNC) e sistema nervoso periférico (SNP). A lesão primária é causada por compressão e ou transecção da medula espinhal, lesionando diretamente os elementos neurais. A partir do trauma mecânico as mudanças biológicas que ocorrem no local da lesão são destrutivas e podem estar temporariamente relacionadas em fases assim denominadas: lesão aguda (até 48 horas após o trauma), lesão subaguda (de 48 horas a 14 dias após o trauma), lesão intermediária (de 15 dias a 6 meses após o trauma) e a lesão crônica (6 meses após o trauma). Os eventos que ocorrem na fase aguda determinam a gravidade da lesão e déficits futuros (SÁMANO; NISTRI, 2017).

No primeiro momento após a lesão, o organismo tenta reagir aos insultos causados pelo trauma primário respondendo com a produção de cascatas moleculares, celulares e extracelulares com ação protetora e reparadora, que em desequilíbrio contribuem para a progressão do quadro clínico (GENSEL; OOR, 2017), dando origem a inflamação, peroxidação lipídica e excitotoxicidade. Formação de edema, isquemia e hipóxia decorrentes da hemorragia, alteração do fluxo sanguíneo (IMPELLIZZERI *et al*., 2012), além do influxo de íons que ocorre em função da ruptura de axônios e reação celular no microambiente medular, que por sua vez, sofrem influência das alterações da barreira hematoencefálica na região medular (DEFINO, 1999; CUSTÓDIO, 2008; PERALE *et al*., 2012).

A resposta fisiológica em relação ao trauma vai além da lesão primária caracterizando a lesão secundária. (AHUJA *et al*., 2016). Após a compressão e ou transecção da medula espinal que danifica neurônios e oligodendrócitos - células mielinizantes do SNC – e ainda interrompe a vascularização local comprometendo a barreira hematoencefálica. O sangramento que procede a lesão, posteriormente dará origem a lesão isquêmica um importante fator que desencadeiam a cascata de eventos que origina a lesão secundária

(CHEUNG *et al*., 2015). Os oligodendrócitos danificados perdem sua função e deixam de permeabilizar neurônios levando-os a morte programada. A lesão isquêmica acontece devido à destruição do fornecimento microvascular da medula espinhal minutos após a lesão, além disso, as lesões dos vasos sanguíneos podem causar hemorragias graves (GAUDET; FONKEN, 2018).

Independentemente do tipo de lesão, a resposta regenerativa é severamente limitada no SNC em mamíferos adultos. No caso da lesão medular, esta dificuldade pode resultar da resposta inflamatória (FRANZEN *et al*., 1998), da expressão de moléculas axonais inibidoras do crescimento (FAWCETT; ASHER, 1999) e da redução de fatores neurotróficos (WIDENFALK *et al*., 2001). De modo geral, a inflamação aguda no organismo, está relacionada à resposta defensiva do organismo a agentes infecciosos e a proliferação de neutrófilos, enquanto que a inflamação crônica é persistente e possui exacerbada presença de macrófagos e linfócitos (FRANCHIN *et al*., 2016).

A lesão neural expressa por secção, no tecido medular, repercuti no rompimento de células nervosas e vasos sanguineos, formação de cavitações císticas e cicatriz glial, capazes de inibirem a regeneração celular local. Os próximos eventos são morte celular e perda axonal acarretando a interrupção do impulso nervoso, morte neuronal imediata e hemorragia local (AHUJA *et al*, 2016), propiciando a infiltração com troca de substâncias inerentes ao meio intra e extracelular, nocivas ao tecido neuronal (FRANCHIN *et al*., 2016). Estes eventos que surgem ainda com a lesão primária, viabilizam a ampliação da lesão. Assim como mostrado na Figura 1, os eventos primários originam a destruição progressiva dos tecidos em torno da área central, caracterizam assim a segunda fase da lesão chamada de lesão secundária (AHUJA *et al*., 2016).

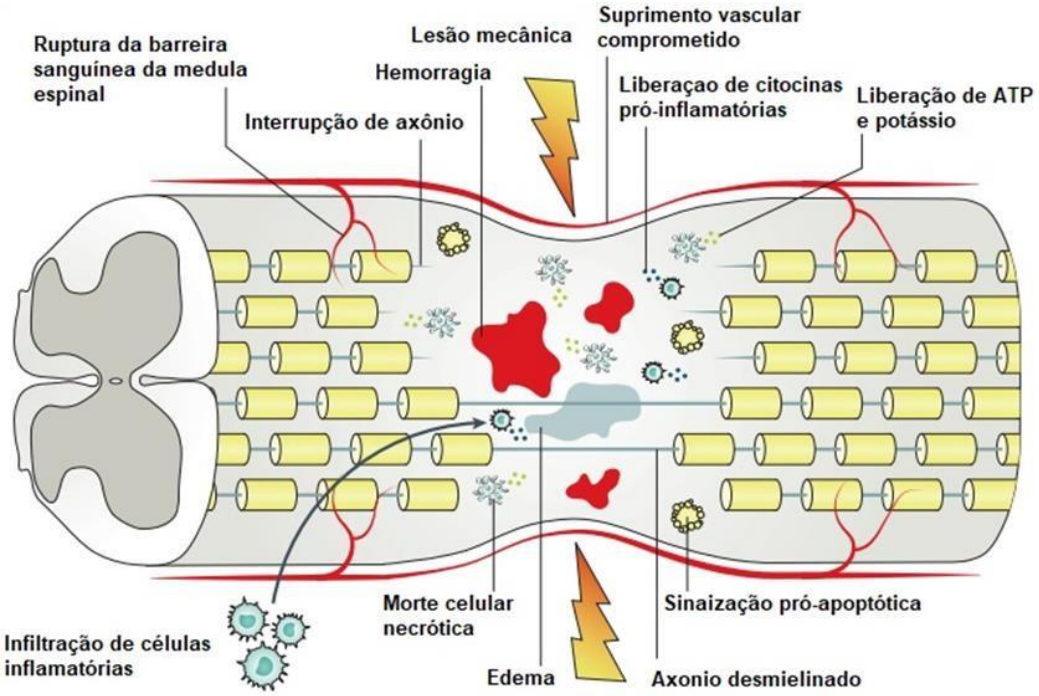

Figura 1. Principais eventos envolvidos no processo pós trauma medular espinal traumático responsáveis pelo desenvolvimento da lesão medular espinal secundária. Fonte: AHUJA *et al*. (2017).

Após a LME, a inflamação leva o sistema imunológico a secretar citosinas pró inflamatórias, como o fator de necrose tumoral (TNF) e interleucina (IL)-1β (PINEAU; LACROIX, 2007), que em desequilíbrio podem danificar tecidos saudáveis agravando ainda mais a lesão (SCHWAB *et al*., 2006; PERALE *et al*., 2012; OYIMBO 2011). Células sanguíneas são recrutados para o local da lesão, onde são diferenciados em macrófagos com função fagocítica. Além disso, no sitio da lesão existem células residentes que no SNC são denominadas micróglia, também com função fagocítica de patógenos e resíduos celulares, além de liberarem substâncias químicas que podem favorecer o reparo do tecido lesado, mas que em desequilíbrio favorece a intensidade da lesão e inviabiliza a cura (BUENO-SILVA *et al*., 2017).

Essas células liberam citocinas inflamatórias, radicais livres e óxido nítrico para mediação da lesão. Ocorre também a ativação de linfócitos que secretam citocinas e ativam mais macrófagos amplificando assim a resposta imune. Visto que macrófagos possuem enzimas extremamente lesivas que são liberadas danificando tecidos íntegros na periferia da lesão. Ainda, as alterações químicas no local da lesão favorecem o aumento de cavidades que são preenchidas por fluídos e circundadas por tecido cicatricial no centro da lesão, exacerbando a disfunção neurológica, impedindo desta forma o crescimento neuronal (WRIGHT *et al*., 2011; PERALE *et al*., 2012).

As células gliais residentes, células imunes e células não residentes são ativadas, proliferam-se e direcionam-se para o sítio da lesão formando cicatrizes responsáveis pelo impedimento do brotamento axonal. Dentro das cicatrizes as células produzem e liberam fatores tróficos e tóxicos como citocinas inflamatórias, radicais livres, enzimas proteolíticas e aminoácidos excitatórios e ainda a secreção de substâncias inibidores da regeneração axonal, capazes de comprometerem e danificarem seriamente o microambiente celular e extracelular (GENSEL; ZHANG, 2015).

Após a LME, os astrócitos, células residentes mais abundantes no SNC, passam por modificação fenotípica conhecida como astrogliose reativa. Os astrócitos primeiramente são denominados como astrócitos reativos e seguidamente astrócitos formadores de cicatrizes. No entanto, os astrócitos reativos se transformam gradualmente em astrogliose reativa formando cicatrizes astrocíticas irreversíveis, que inibem a recuperação axonal, resultando em recuperação funcional limitada, principal impedimento para a regeneração axonal do SNC, Figura 2 (DEPAUL *et al*., 2017; HARA *et al*., 2017).

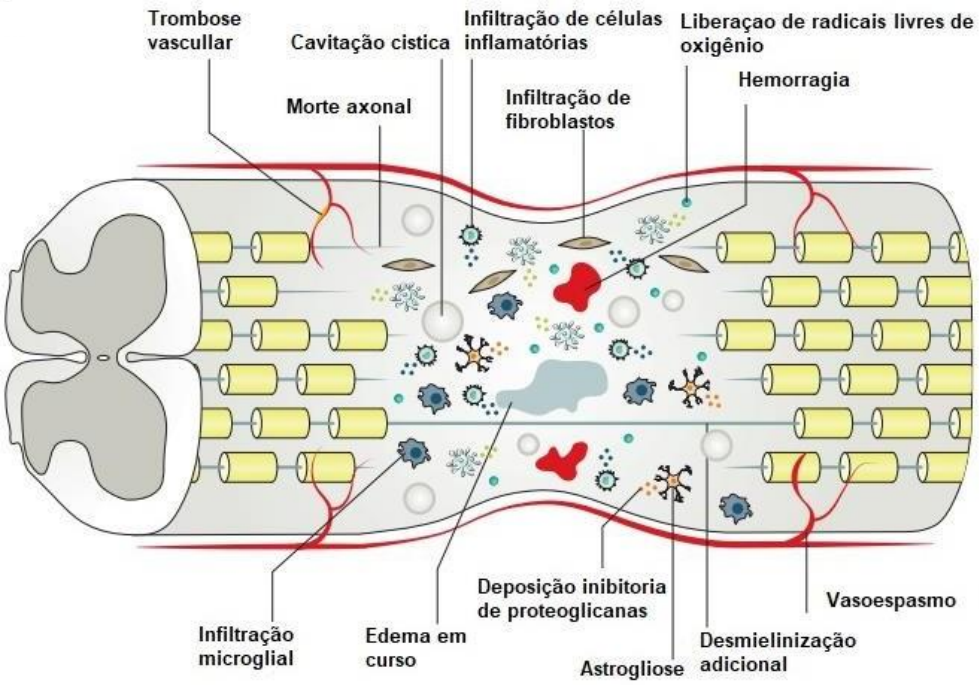

Figura 2. Progressão dos eventos ocorridos na lesão medular espinal primária que darão origem a lesão secundária. Fonte: AHUJA *et al*. (2017).

Além disso, na cavidade cística, os neurônios secretam baixos níveis de genes associados à regeneração, por apresentarem déficits de transmissões axonais ascendentes e descendentes, desmielinização, regeneração, plasticidade (DEPAUL *et al*., 2017). As cavidades císticas representam importantes obstáculos para a regeneração tecidual após LME. Preenchidas por líquido cefalorraquidiano, apresentam-se no estágio crônico da LME,

devastando ainda mais o tecido lesionado ao modo que impedem a organização da matriz extracelular e vascularização local, dificulta a infiltração de elementos celulares e a regeneração de axônios no espaço da cavidade cística (HONG *et al*., 2017).

A resposta inflamatória nas fases aguda e subaguda da lesão, aliada a interrupção de funcionamento da barreira hematoencefálica na medula espinal favorece ainda mais o edema na medula. O edema intensifica a lesão e ainda pode causar novas lesão por compressão mecânica adicional estendendo a lesão por vários segmentos da coluna vertebral. Podendo estar acompanhada de isquemia, reperfusão, geração de espécies reativas de oxigênio (EROS) e espécie reativas de nitrogênio (ERNS) através da excitotoxicidade mediada pelo glutamato, acumulação intracelular de cálcio, ativação de proteases e caspases, bem como necrose celular e apoptose em torno do epicentro de lesão (VISAVADIYA *et a*l., 2016).

Após a LME, há uma perda de axônios e a expressão reduzidas de enzimas importantes para a regeneração do tecido neuronal (LI *et al*., 2017). A participação de neurotransmissores excitatórios é favorecida pelo influxo das citocinas que liberam especialmente o glutamato. Quando em excesso, o glutamato desencadeia a produção de espécies reativas de oxigênio (EROs), em especial o óxido nítrico (NO), um componente fundamental na produção do estresse oxidativo (GAO; LI, 2017). Sua produção se dá em função da despolarização neuronal e abertura de canais iônicos voltagem-dependentes (canais principalmente de cálcio e sódio) (SCHWAB *et al*., 2006; PROW; IRANI, 2008; GENSEL *et al*., 2012).

O óxido nítrico é formado pelas síntases do óxido nítrico (NOS) essencial para a vasorregulação e neurotransmissão do SNC, porém em excesso, sua produção leva ao aumento de vazamento de elétrons e formação de superóxidos (VISAVADIYA *et a*l., 2016). Age como sinalizadora que iniciam a progressão da inflamação pós-traumática e a apoptose (HALL; SPRINGER, 2004; SCHWAB *et al*., 2006). Com a inflamação no tecido Neuronal, os macrófagos ativados produzem níveis excessivos de NO, que por atividade enzimática induz a sintetase do oxido nítrico induzível (iNOS) (GAO; LI, 2017).

O estresse oxidativo é uma condição de desequilíbrio entre a produção de EROs e o nível de substâncias antioxidantes no meio intracelular (GANDHI e ABRAMOV, 2012; KOPPULA *et al*., 2012). A liberação de EROs é um evento precoce, que ocorre em poucos minutos após o impacto mecânico que causa a LME (BAINS; HALL, 2012: VISAVADIYA *et a*l., 2016). Além disso, o aumento da produção de EROS está relacionada ao comprometimento bioenergético mitocondrial após lesão em consequência do aumento do

estresse oxidativo. A produção de EROS ocorre dentro da matriz mitocondrial, por meio da cadeia transportadora de elétrons, durante a produção de energia a partir da glicose e do oxigênio levando à formação de água oxigenada - H_2O_2 (VISAVADIYA *et al*., 2016).

As EROs em excesso no tecido neuronal favorecem o estresse oxidativo e a apoptose celular causando danos adicionais ao tecido local e neurodegeneração de tecidos adjacentes ao sítio da lesão (WRIGHT *et al*., 2011). Estas espécies refletem as reações de lesão excitotóxica (GENSEL *et al*., 2012), insuficiência respiratória mitocondrial e dano microvascular (BAINS; HALL, 2012), impedindo dessa forma a regeneração neuronal, tornando-a extremamente limitada a poucos centímetros do local da lesão (DEFINO 1999).

Enquanto a severidade da lesão inicial é dependente da natureza do trauma e não pode ser controlada, a gravidade da lesão secundária, que dura de algumas horas até meses após o trauma, pode ser modulada através da utilização de agentes farmacológicos (HALL, 1993; DUMONT *et al*., 2001). Assim, tem se firmado o desenvolvimento de ações terapêuticas voltados para recuperação da lesão, estabelecendo tratamentos para as consequências agudas e crônicas que minimizem principalmente os efeitos secundários responsáveis pela propagação dos danos causados pela lesão primária (CUSTÓDIO, 2009).

Avanços científicos significativos ocorreram em várias linhas de estudos envolvendo possíveis terapias para a LME (ZHANG, HÖLSCHER, MA, 2017), a exemplo de terapias com transplantes de células tronco (GOLDMAN, 2017; GOMES *et al*., 2017; LU *et al*., 2017), cirurgias reparadoras (CARLSTEDT, JAMES, RISLING, 2017; LEE *et al*., 2017; OJO *et al*., 2017), terapia com utilização de nanocompósitos (JEONG *et al*., 2017; NEJATI-KOSHKI *et al*., 2017), tratamentos físicos e fisioterápicos (RYU *et al*., 2017; TWEENDY *et al*, 2017; UNGER *et al*., 2018).

O tratamento clínico mais eficiente utilizado para conter a agressividade do quadro pós LME, trata-se de procedimentos cirúrgicos, que descomprimem e restauram a anatomia e estabilidade normal da coluna vertebral, conjugada a altas doses de metilprednisolona (MP). A MP é um glicocorticoide com ação anti-inflamatória e antioxidante, porém sua utilização em altas doses compromete a manutenção da barreira hematoencefálica e apresenta resposta inflamatória limitada (AHUJA *et al*., 2016; ZHANG; HÖLSCHER; MA, 2017). Sua ação está relacionada a graves efeitos colaterais, como infecção pós lesão, embolia pulmonar CHEUNG *et al*., 2015), sangramento gastrointestinal (ZHANG; HÖLSCHER; MA, 2017), pneumonia, sepse e morte (SHIMASU *et al*., 2017)**.**

3.2 Própolis

A própolis é um produto natural produzido por abelhas (*Apis mellifera L*.), através de processo químico, realizado a partir da adição de produtos orgânicos ou secreções salivares das abelhas com fontes botânicas como resinas vegetais, brotos de árvores, seivas, e outras fontes vegetais coletadas ao redor das colmeias pelas abelhas (BOONSAI; PHUWAPRAISIRISAN; CHANCHAO, 2014; RISTIVOJEVIĆ, *et al*., 2015). São encontrados na própolis constituintes de plantas, bem como; resinas, polens e flores, além de cera e secreção, sendo esta última propriedade das abelhas (DAUGSCH *et al*., 2008; MENDONÇA *et al*., 2015).

As abelhas produzem e utilizam a própolis para embalsamar materiais estranhos, construção, reparação, aquecimento e proteção da colmeia contra micro-organismos patogênicos. Por ser produzida a partir de fontes vegetais sua composição, característica física e atividade biológica variam a depender da origem geográfica, fonte botânica, clima, estação e solo (RISTIVOJEVIĆ, *et al*., 2015).

No Brasil, já foram encontrados e descritos treze tipos distintos da própolis (DAUGSCH *et al*., 2008). Suas propriedades biológicas e composições químicas diferem das amostras coletadas em diferentes partes do país a depender do pasto apícola disponível (MACHADO *et al*., 2016). O país tem a biodiversidade das florestas como principal responsável pelas diferenças no perfil químico e atividade farmacológica das amostras encontradas (CASTRO *et al*., 2009). No Brasil a principal fonte botânica para a produção da própolis é a *Araucária angustifólia,* A própolis possui composição complexa, contendo mais de cento e oitenta componentes. Entre seus compostos estão ceras, óleos essenciais, pólen, minerais, vitaminas, enzimas, compostos químicos como ácidos aromáticos, ésteres aromáticos, ácidos fenólicos, flavonoides, terpenos, betaesteróides, aldeídos aromáticos, sesquiterpenos, estibene, cetonas e ácidos graxos (RISTIVOJEVIĆ *et al*., 2015). Dado o vasto número de componentes que estruturam sua composição, estudos retratam a própolis como sendo um produto com várias propriedades farmacológicas, dentre elas já são entendidas a ação anti-inflamatória, antioxidante (DE MENDONÇA *et al*., 2015), antiproliferativa, antidiabética, anticâncer (PINHEIRO *et al*., 2014) e antimicrobiana (GRENHO *et al*., 2015), que por sua vez engloba ainda a atividade antiviral, antifúngica e antibacteriana (RISTIVOJEVIĆ, *et al*., 2015).

As atividades farmacológicas da própolis se dão mediante sua constituição. Seus constituintes são os grandes responsáveis por seus efeitos biológicos (MENDONÇA *et al*., 2016). Dentre os mais importantes grupos de constituintes da própolis estão os polifenois, os

ácidos fenólicos e flavonoides. De acordo com a literatura, são os flavonoides os principais responsáveis por sua atividade antioxidante e anti-inflamatória (RISTIVOJEVIĆ, *et al*., 2015). Além disso, dentre os compostos citados, o grupo dos flavonoides tem sido mais intensamente estudado (LUSTOSA *et al*., 2008; BUSH *et al*., 2015; MOSKOT *et al*., 2015; ZHANG; HÖLSCHER; MA, 2017).

Silva *et al*., (2007) sugerem que os flavonoides desempenham importante papel na atividade antioxidante de extratos de própolis brasileira. Embora estudos com extratos etanólicos de própolis sejam mais comuns, é relatado que o extrato aquoso possui atividade antioxidante, associada ao alto teor de compostos fenólicos (BARBOSA *et al*., 2015). Cabral *et al*., (2009) demonstraram que a própolis vermelha possui alta atividade antioxidante e antibacteriana e que as subfrações obtidas são mais ativas biologicamente que o extrato bruto.

3.2.1 Própolis Vermelha (PV)

A PV é uma das 13 variedades da própolis brasileira, obtida a partir da coleta de exsudatos encontrados na superfície da *Dalbergia ecastophyllum* (L.) Taub, Fabaceae, por abelhas *Apis mellifera (Apidae)*. No Brasil, esse tipo de própolis é encontrado ao longo das margens de rios nos estados de Alagoas, Paraíba, Pernambuco, Sergipe, Bahia e Roraima (DAUGSCH *et al*., 2008; LOPEZ *et al*., 2014; RUFATTO *et al*., 2017). A PV pode ser encontrada também em países como Cuba, China, México e Venezuela (REGUEIRA-NETON *et al*., 2017) e ainda estarem associadas a diferentes fontes botânicas a exemplo da *Clusia nemorosa*, fonte vegetal da própolis vermelha encontrada em Cuba e *Clusia scrobiculata,* fonte vegetal da PV oriunda da Venezuela (CUNHA *et al*., 2011).

A PV é um produto biologicamente ativo, altamente rica em flavonoides e são esses e os ácidos fenólicos responsáveis por suas propriedades biológicas (DAUGSCH *et al.,* 2008; DE MENDONÇA *et al*., 2015; DO NASCIMENTO *et al*., 2016; ANDRADE *et al*., 2017). Esta espécie de própolis, apresenta substâncias químicas em sua composição que diferem das encontradas em outros tipos de própolis, em particular quantidades elevadas de isoflavonoides (RIGHI *et al*., 2013; DE MENDONÇA *et al*., 2015; DO NASCIMENTO *et al*., 2016), uma subdivisão de flavonoides e principais responsáveis pelo lugar de destaque da PV nas pesquisas de produtos naturais devido suas propriedades farmacológicas (BUENO-SILVA *et al*., 2017).

A composição química do extrato alcoólico da PV apresenta predominância de flavonoides como a formononetina, biochanina A, isoliquiritigenina, pinocembrina, quercetina, (DAUGSCH *et al*., 2008; DO NASCIMENTO *et al.,* 2016), rutina, liquiritigenina, daidzeína,

pinobanksin, luteolina, dalbergina, (DAUGSCH *et al*., 2008), que a diferenciam dos demais tipos da própolis brasileira tornando-a um produto de características e composição química particulares além de múltiplas atividades biológicas (ANDRADE *et al*., 2017).

Bueno-Silva *et al*. (2017), demonstraram o potencial anti-inflamatório da PV através da modulação das vias NF-κB e MapK que inibem a expressão de citocinas pró-inflamatórias e diminuição da expressão de genes de famílias de citocinas pró-inflamatórias. Lima Cavendish *et al*. (2015), aponta o efeito anti-inflamatório da PV sergipana e sugere ser a formononetina um dos seus principais subprodutos, responsável por tal ação farmacológica na PV. Barbosa *et al*. (2016), em estudo de lesão do nervo ciático, perceberam que o EHPV promoveu regeneração e recuperação funcional acelerada, atribuída a diminuição da resposta inflamatória.

Outro potencial biológico da PV é sua atividade antioxidante (ALENCAR *et al*., 2007). No estudo de Andrade *et al*. (2017), a própolis vermelha brasileira exibiu maior potencial antioxidante que as espécies marrom e verde. Os autores sugerem ainda que a atividade antioxidante da PV está relacionada a compostos fenólicos. O extrato etanólico da PV foram submetidos ao teste de atividade antioxidante utilizando a metodologia do sequestro do radical DPPH, obtiveram resultados superior ao padrão Vitamina C (AGUIAR *et al*., 2018).

No estudo de Mendonça *et al.* (2011), foi realizada a análise química e biológica da PV brasileira, observou-se alterações significativas nas concentrações de componentes fenólicos durante o ano, além de alteração na coloração da amostra, muito embora as mudanças de cor e composição química observada ao longo do ano não tenham sido relacionados à atividade antioxidante do extrato da PV brasileira.

3.3 Flavonoides

Os flavonoides são amplamente encontrados nos vegetais, sintetizados a partir de fenilalanina (ZHANG; HÖLSCHER; MA, 2017). São constituídos por três anéis (Figura 3), onde os seus carbonos podem sofrer variações químicas (RODRIGUES *et al.,* 2015), dando origem a até 6000 compostos relacionados a esse grupo de metabólitos que agrupados em classes de flavanonas, flavonas, isoflavonas, flavanóis, Chalconas, dihidroflavonóis, auronas, flavonóis e antocianidinas. Nas indústrias, os flavonoides são geralmente responsáveis pela cor, sabor, prevenção da oxidação da gordura e proteção de vitaminas e enzimas de alimentos (ZHANG; HÖLSCHER; MA, 2017).

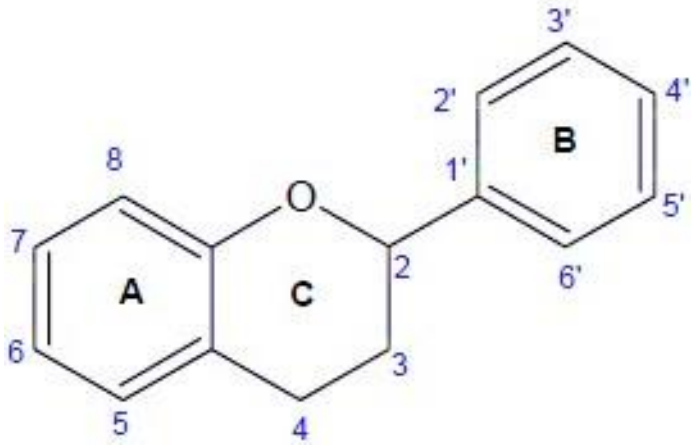

Figura 3. Estrutura básica dos flavonoides. Fonte: Rodrigues *et al*. (2015).

Os flavonoides desempenham papéis importantes em alguns processos fisiológicos por exibirem atividades biológicas antianterogênicas, anti-inflamatórias, antitumorais, antioxidantes e atividade inibitória da formação de coágulos de sangue (WANG *et al.,* 2016). Além disso, os flavonoides apresentam atividade fisiológica anti-inflamatória, antioxidante e neuroprotetiva, em estudos da LME, diante da recuperação motora, sensorial e da modulação da expressão de Bcl-2 e caspase-3 (KANDHARE *et al*., 2014). Agiram ainda na recuperação da função locomotora, supressão da ativação das células gliais, efeitos anti-inflamatório e antiapoptótico, provavelmente associados a ativação da via de sinalização PI3K/ Akt (ZANG *et al*, 2017).

Flavonoides também inibiram a autofagia em modelo *in vivo* de LME (SIRACUSA *et al*., 2016), preveniram a atividade antineuritogênica de Nogo-A, envolvendo o receptor de laminina de 67 kDa associado à célula e H_2O_2. Atualmente, a principal fonte de flavonoides para seres humanos ainda é ingestão dietética, os flavonoides estão presentes na maioria dos frutos comestíveis, vegetais e cereais (WANG *et al.,* 2016). A ingestão de flavonoides pode interferir fisiologicamente, atuando nos processos responsáveis por promover a cicatrização de ferimentos, principalmente devido às suas características adstringente e antimicrobiana (NAYAK *et al*., 2006). As isoflavonas podem atuar como agonistas de estrogênio, na ativação da via de sinalização intracelular, que conduzem à ativação do fator de transcrição e o gene de transcrição, que são potencialmente protetores da integridade da membrana mitocondrial neuronal (OCCHIUTO, *et al*., 2009; PHANIENDRA; JESTADI; PERIYASAMY, 2015).

Suas atividades biológicas são atribuídas a mecanismos moleculares envolvidos na modulação das atividades antioxidantes na célula (BUSH *et al*., 2015). Agem diretamente no DNA celular inibindo enzimas, simulando hormônios e neurotransmissores, além de eliminar

radicais livres (MOSKOT *et al*., 2015). Além disso, os flavonoides apresentam atividades inibidoras do ciclo-oxigenase (COX) e lipooxigenase, de redução de prostaglandina E2 (PGE2) e da expressão da isoforma induzível da COX (COX-2) (BARRETTA *et al*., 2012). Desta forma auxiliam na resolução do processo inflamatório. Os flavonoides apresentam também atividade moduladora do sistema imune (ALENCAR *et al*., 2007) e antiapopitótica (WNUK; KAJTA, 2017).

3.3.1 Formononetina

A formononetina é uma isoflavona, da família dos flavonoides, com ação anti-inflamatória e antioxidante (GUO *et al*., 2017). É encontrada na PV (DAUGSCH *et al*., 2008) e em outras fontes naturais (BUDRYN *et al*., 2018) como o trevo vermelho. Apresenta estrutura semelhante à de estrogênios e afinidade por seus receptores podendo alterar o índice de proliferação celular (GUO *et al*., 2017; BUDRYN *et al*., 2018). Este flavonoide tem demonstrado ação antioxidante e os extratos que possuem este princípio ativo tem apresentado efeito no sistema nervoso central em ensaio biológico e efeito antiamnésico (LEE *et al*, 2014).

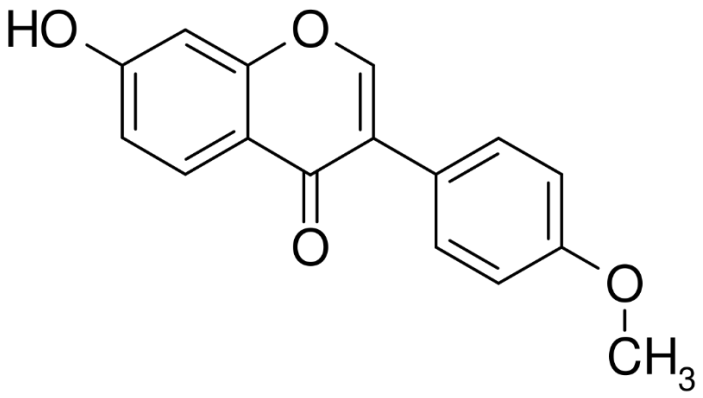

Figura 4. Estrutura molecular da formononetina. Fonte: SILVA *et al.* (2009).

Os mecanismos de ação farmacológica desta molécula têm sido demonstrados em estudos *in vitro* e *in vivo.* No estudo de Chen e Sun, (2012), os autores encontraram evidências de que esta substância regulou a ação de mediadores proteicos citotóxicos em células neuronais após hipóxia, exercendo ação neuroprotetora. Huh *et al*. (2011), mostraram indícios de sua ação na regulação de fatores de transcrição que favorecem o processo de cicatrização em ratos. Ainda atuou na diminuição na formação de radicais livres, impedindo a peroxidação lipídica, diminuindo a disseminação da inflamação no organismo (MU *et al*., 2009).

Tendo em vista a ação da formononetina diante de diferentes aspectos patológicos e particularmente na minimização da inflamação e estresse oxidativo, acredita-se ser essa

uma interessante estratégia farmacológica frente aos insultos causados pela LME. Assim, ao diminuir o acúmulo de espécies reativas de oxigênio, protege a integridade das células. Além disso, essas isoflavonas podem atuar como agonistas de estrogênio, na ativação da via de sinalização intracelular, que conduzem à ativação de genes e fatores de transcrição que são potencialmente protetores da integridade da membrana mitocondrial neuronal (OCCHIUTO, *et al*., 2009; PHANIENDRA; JESTADI; PERIYASAMY, 2015).

No estudo de XU; NA (2017), a formononetina reduziu a liberação de histamina e a resposta inflamatória inibindo a secreção de TNF-α, IL-1β e IL-6. Os autores apontam como mecanismo de ação a redução do cálcio intracelular, a inibição da atividade da caspase-1 e a regulação da ativação e translocação de NF-κB e fosforilação de IκKα, prevenindo a inflamação alérgica mediada por mastócitos. Lima-Cavendish *et al*. (2015), mostraram que a administração da formononetina em modelos de inflamação experimental reduziu a migração de leucócitos induzidos por carragenina além da formação de edema. Quando administrada isoladamente, ou associada a outros flavonoides, diminuiu o estresse oxidativo em modelo para estudo da doença de Alzheimer (OCCHIUTO *et al*., 2009).

Presume-se que um mecanismo de proteção durante a fase aguda da LME baseia-se na redução da apoptose das células nervosas na área de penumbra de isquemia e inibição da resposta inflamatória (DU, *et al*., 2013: ZHU, *et al*., 2014). A ação do peróxido de hidrogênio em mediar aceleração do influxo de cálcio e de interagir com ferro para gerar para o estresse oxidativo está associada com a doença de Alzheimer, que pode ser reduzido com o pré-tratamento com o extrato de isoflavonas como a formononetina. No estudo de Occhiuto *et al*. (2009), este extrato promoveu a proteção de neurônios corticais em cultura contra a toxicidade induzida por peróxido de hidrogênio.

Outra evidência é a de que a formononetina exibe regulação positiva em ER-α (receptores estrogênicos alfa) e P-Akt ou PKB (proteína quinase B), que inibindo processos apoptóticos, regulação dos genes reguladores de apoptose Bax e Bcl-2, os quais são responsáveis pela ativação ou inativação da permeabilidade mitocondrial aos ions cálcio e hidrogênio, no controle do pH, e na liberação de citocromo c no citosol da célula, que pode induzir a apoptose pela ativação das caspases 3 e 9 (BRANN, *et al*., 2012; LIANG, *et al*., 2014). Estes fatores, por sua vez, regulam a ativação ou inativação de sobrevivência celular e morte. Assim, há evidências de que a PI3K / Akt e ERK 1 e 2 tem sido ligados à sobrevivência de células neuronais e ou morte celular, e sendo cada vez mais pesquisados no campo de acidente vascular cerebral (BRANN, *et al*., 2012). Ainda em modelo de isquemia cerebral, a formononetina reduziu significativamente o volume infartado e o conteúdo de edema, além de melhorar o déficit neurológico (LIANG, *et al*., 2014).

REFERÊNCIAS

AGUIAR, G. R.; DE LEMOS, T. L. G.; DORNELAS, C. A.; DA SILVA, A. M.; DE ALMEIDA, M. C. S.; FERREIRA, D. A.; MONTE, F. J. Q.; BRAZ-FILHO, R.; DE OLIVEIRA, I. R.; DO NASCIMENTO, P. G. G. Estudo Químico e Avaliação Biológica da Própolis Vermelha de Alagoas. *Rev. Virtual Quim.* 2018; 10(1) no prelo.

AHUJA, C.S.; MARTIN, A.R.; FEHLINGS, M.G. Recent advances in managing a spinal cord injury secondary to trauma. *F1000Research*. 2016; 5: 10, F1000.

AHUJA, C.S.; NORI, S.; TETREAULT, L.; WILSON, J.; KWON, B.; HARROP, J.; CHOI, D.; FEHLINGS, M.G. Traumatic Spinal Cord Injury-Repair and Regeneration. *Nature Reviews Disease Primers,* 2017; 3 (17018): 1-21.

ALENCAR, S.M.; OLDONI, T.L.C.; CASTRO, M.L.; CABRAL, I.S.; COSTA-NETO, C.M.; CURY, J.A.; ROSALEN, P. L.; IKEGAKI, M. Chemical composition and biological activity of a new type of Brazilian propolis: red própolis *Journal Ethnopharmacology,* 2007; 113: 278-283.

ALENCAR, S. M.; OLDONI, T. L.; CASTRO, M. L.; CABRAL, I. S.; COSTA-NETO, C. M.; CURY, J. A.; ROSALEN, P. L.; IKEGAKI, M. Chemical composition and biological activity of a new type of Brazilian propolis: red propolis. *Journal of Ethnopharmacology*, 2011; 113(2): 278-283.

American Spinal Injury Association. ISNCSCI worksheet. ASIA http://asia-spinalinjury.org/information (2013).

ANDRADE, J.K.S.; DENADAI, M.; DE OLIVEIRA, C.S.; NUNES, M.L.; NARAIN, N. Evaluation of bioactive compounds potential and antioxidant activity of brown, green and red propolis from Brazilian northeast region. *Food Research International* 2017; 101:129-138.

BAINS, M.; HALL, E.D. Antioxidant therapies in traumatic brain and spinal cord injury. *Biochim Biophys Acta* 2012;1822 (5): 675-84.

BARBOSA, R. A.; NUNES T. L. G. M.; NUNES, T. L. G. M.; PAIXÃO, A. O.; BELO NETO, R.; MOURA, S.; ALBUQUERQUE JUNIOR, R. L. C.; CÂNDIDO, E. A. F.; PADILHA, F. F; QUINTANS-JÚNIOR, L. J.; GOMES, M. Z.; CARDOSO, J. C. Hydroalcoholic extract of red propolis promotes functional recovery and axon repair after sciatic nerve injury in rats. *Pharmaceutical Biology* 2016; 54(6): 993-1004.

BARRETTA, C. ATIVIDADE ANTIOXIDANTE DE EXTRATOS E COMPOSTOS ISOLADOS DE EUGENIA UMBELLIFLORA E RAPANEA FERRUGINEA. DISSERTAÇÃO DE MESTRADO, UNIVERSIDADE DO ITAJAÍ, ITAJAÍ, 2011.

BOONSAI, P.; PHUWAPRAISIRISAN, P.; CHANCHAO, C. Antibacterial Activity of a Cardanol from Thai Apis mellifera Propolis. *International Journal of Medical Sciences* 2014; 11(4): 327-336.

BOTELHO, R. V.; ALBUQUERQUE, L. D. G.; BASTIANELLO JUNIOR, R.; ARANTES JÚNIOR, A. G. Epidemiology of traumatic spinal injuries in Brazil: systematic review. *Arq Bras Neurocir* 2014; 33(2): 100-6.

BUDRYN, G., CZARNECKA, I.G., BRZOZOWSKA, E., GRZELCZYK, J., MOSTOWSKI, R., ZYZELEWICZ, D., CARRASCO, J.P.C., SÁNCHEZ, H.P. Evaluation of estrogenic activity of

red clover (Trifolium pratense L.) sprouts cultivated under different conditions by content of isoflavones, calorimetric study and molecular modelling. *Food Chemistry* 2018; 345: 324-336.

BUENO-SILVA, B.; KOO, H.; FALSETTA, M.L.; ALENCAR, S.M.; IKEGAKI, M.; ROSALEN, P.L. Effect of neovestitol-vestitol containing Brazilian red propolis on accumulation of biofilm in vitro and development of dental caries in vivo. *Biofouling* 2013; 29(10):1233-1242.

BUENO-SILVA, B.; KAWAMOTO, D.; ANDO-SUGUIMOTO, E.S.; CASARIN, R.C.V.; ALENCAR, S.M.; ROSALEN, P.L.; MAYER, M.P.A. Brazilian red propolis effects on peritoneal macrophage activity:nitric oxide, cell viability, pro-inflammatory cytokines and gene expression. *Journal Ethnopharmacol*, 2017; 207:100-107.

CABRAL, I. S. R.; OLDONI, T.L.C.; PRADO, A.; BEZERRA, R. M. N.; ALENCAR, S. M. de; IKEGAKI, M.; ROSALEN, P. L. Composição fenólica, atividade antibacteriana e antioxidante da própolis vermelha brasileira, *Quimica Nova* 2009; 32(6):1523-1527.

CASTRO, M.L.; NASCIMENTO, A.M.; IKEGAKI, M.; COSTA-NETO, C.M.; ALENCAR, S.M.; ROSALEN, P.L. Identification of a bioactive compound isolated from Brazilian propolis type 6. Bioorganic & Medicinal Chemistry 2009; 17: 5332–5335.

ÇAVUŞ, U.Y.; YILMAZ, A.; AYTEKIN, M.N.; TABURCU, G.; ALBAYRAK, A.; YILDIRIM, S.; AĞIR, I. Efficacy of N-acetylcysteine on neuroclinical, biochemical, and histopathological parameters in experimental spinal cord trauma: comparison with methylprednisolone. *Eur Journal Trauma Emergency Surg.* 2014; 40(3):363-71.

CHEN, Y.; TANG, Y.; VOGEL, L. C.; DEVIVO, M. J. Causes of spinal cord injury. *Topics in Spinal Cord Injury Rehabilitation,* 2013; 19(1): 1-8.

CHEN, J.; SUN, L. Formononetin-induced apoptosis by activation of Ras/p38 mitogen-activated protein kinase in estrogen receptor-positive human breast cancer cells. *Hormone and Metabolic Research*. 2012; 44(13):943-8.

CHEUNG, V.; HOSHIDE, R.; BANSAL, V.; KASPER, E.; CHEN, C. C. Methylprednisolone in the management of spinal cord injuries: Lessons from randomized, controlled trials. *Surgycal Neurology International.* 2015; 24(6):142.

COLLIE, A.; SIMPSON, P.M.; CAMERON, P.A.; AMERATUNGA, S.; PONSFORD, J.; LYONS, R.A.; BRAAF, S.; NUNN, A.; HARRISON, J.E.; GABBE, B.J. Patterns and Predictors of Return to Work After Major Trauma: A Prospective, Population-based Registry Study. *Ann Surg*. 2018.

CUSTÓDIO, N. R. O.; CARNEIRO, M. R.; FERES, C.C.; LIMA, G. H. S.; JUBÉ, M. R. R.; WATANABE, L. E.; SALIBA, L. G. R. S. O.; DAHER, S.; GARCIA, A. C. F. Lesão medular no Centro de Reabilitação e Readaptação Dr. Henrique Santillo (CRER- GO), *Coluna/coluna* 2008; 8(3):265-268.

DA COSTA, M.F.B.; LIBÓRIO, A.B.; TELES, F.; MARTINS, C.S.; SOARES, P.M.G.; MENESES, G.C.; RODRIGUES, F.A.P.; LEAL, L.K.A.M.; MIRONE, D.; SILVA, A.H.; MARTINS, A.M.C. Red propolis ameliorates ischemic-reperfusion acute kidney injury. *Phytomedicine,* 2015; 22:787-79.

DAUGSCH, A.; MORAES, C. S.; FORT, P.; PARK, Y. K. Brazilian red propolis-chemical composition and botanical origin. *Evidence-Based Complementary and Alternative Medicine* 2008; 5(4): 435-441.

DE MENDONCA, I. C.; PORTO, I. C.; DO NASCIMENTO, T. G.; SOUZA, N. S.; OLIVEIRA, J. M.; ARRUDA, R. E.; MOUSINHO, K. C.; DOS SANTOS, A. F.; BASILIO-JUNIOR, I. D.; PAROLIA, A.; BARRETO, F. S. Brazilian red propolis: phytochemical screening, antioxidant activity and effect against cancer cells. *BMC Complementary Alternative Medicine* 2015; 15 (357): 1-12.

DEFINO, H. L. A. Trauma raquimedular. *Medicina* 1999; 32:388-400.

DEPAUL, M. A.; CHING-Y, L.; JERRY, S.; YU-SHANG, L. Combinatory repair strategy to promote axon regeneration and functional recovery after chronic spinal cord injury. *Sci Rep*, 2017; 7: 9018.

DUMONT, R.J.; OKONKWO, D.O.; VERMA, S.; HURLBERT, R.J.; BOULOS, P.T.; ELLEGALA, D.B.; DUMONT, A.S. Lesão aguda da medula espinhal, parte I: mecanismos fisiopatológicos. *Clin Neuropharmacol* 2001;24: 254-264.

FAWCETT, J. W.; ASHER, R, A. The glial scar and central nervous system repair. *Brain Research Bulletin*. 1999 Aug; 49(6):377-91.

FEHLINGS, M.G., TETREAULT, L.A., AARABI, B., ANDERSON, P., ARNOLD, P.M., BRODKE, D.S., CHIBA, K., DETTORI, J.R., FURLAN, J.C., HARROP, J.S., HAWRYLUK, G., HOLLY, L.T., HOWLEY, S., JEJI, T., SUKHVINDER, K.R., KOTTER, M., KURPAD, S., KWON, B.K., MARINO, R.J., MARTIN, A.R., MASSICOTTE, E., MERLI, G., MIDDLETON, J.W., NAKASHIMA, H., NAGOSHI, N., PALMIERI, K., SINGH, A., SKELLY, A.C., TSAI, E.C., VACCARO, A., WILSON, J.R., YEE, A., BURNS, A.S. A Clinical Practice Guideline for the Management of Patients With Acute Spinal Cord Injury: Recommendations on the Type and Timing of Rehabilitation. *Global Spine Journal* 2017; 7(3): 84-94.

FRANCHI, G. C. JR.; MORAES, C. S.; TORETI, V. C.; DAUGSCH, A.; NOWILL, A. E.; PARK, Y. K. Comparison of effects of the ethanolic extracts of Brazilian propolis on human leukemic cells as assessed with the MTT assay. *Evidency Based Complement Alternative Medicin*. 2012; 2012:1-6.

FRANZEN, R.; SCHOENEN, J.; LEPRINCE, P.; JOOSTEN, E.; MOONEN, G.; MARTIN, D. Effects of macrophage transplantation in the injured adult rat spinal cord: a combined immunocytochemical and biochemical study. *Journal of Neuroscience Reserch*.1998; 51:316-327

GANDHI, S.; ABRAMOV, A. Y. Mechanism of Oxidative Stress in Neurodegeneration. Oxidative Medicine and Cellular Longevity 2012; 2012:11.

GAO, W.; LI J. Targeted siRNA delivery reduces nitric oxide mediated cell death after spinal cord injury. *J Nanobiotechnology* 2017; 8,15(1):38.

GAO, W.; CHEN, S.R.; WU, M.Y.; GAO, K.; LI, Y.L.; WANG, H.Y.; LI, C.Y.; LI, H. Methylprednisolone exerts neuroprotective effects by regulating autophagy and apoptosis. *Neural Regen Res*. 2016; 11(5):823-828.

GAUDET, A. D.; FONKEN, L. K. Glial Cells Shape Pathology and Repair After Spinal Cord Injury. *Neurotherapeutics*. 2018.

GENSEL, J. C.; TOVAR, C. A.; BRESNAHAN, J. C.; BEATTIE, M. S. Topiramate treatment is neuroprotective and reduces oligodendrocyte loss after cervical spinal cord injury. *PLoS One*. 2012;7(3):e33519.

GENSEL, J. C.; ZHANG, BEI. Macrophage activation and its role in repair and pathology after spinal cord injury. *Brain Research* 2015; 4(1619):1-11.

GENSEL, J.C; ORR, M.B. Interactions of primary insult biomechanics and secondary cascades in spinal cord injury: implications for therapy. *Neural Regeneration Research* 2017; 12(10): 1618-1619.

GOLDMA, S.A. Patience pays in spinal repair. *J Clin Invest*, 2017; 127(9):3284-3286.

GRENHO, L.; BARROS, J.; FERREIRA, C.; SANTOS, V. R.; MONTEIRO, F. J.; FERRAZ, M. P.; CORTES, M. E. In vitro antimicrobial activity and biocompatibility of propolis containing nanohydroxyapatite. *Biomed Mater.* 2015; 10(2):1-8.

GUO, Y-H.; TANG, F-Y.; WANG, Y.; HUANG, W-J.; TIAN, J.; LU, H-L.; XIN, M.; CHEN, J. Low concentration of formononetin promotes proliferation of estrogen receptor-positive cells through an ERα-miR-375-PTEN-ERK1/2-bcl-2 pathway. Oncotarget. 2017;8(59):100045-100055.

HAGEN, E. M.; REKAND, T.; GILHUS, N. E. Traumatic. spinal cord injuries–incidence, mechanisms and course. *Tidsskr Nor Legeforen* 2012; 132(7):831–837.

HALL, E. D. Neuroprotective actions of glucocorticoid and nonglucocorticoid steroids in acute neuronal injury. *Cellular and Molecular Neurobiology* 1993; 13 (4): 415-432.

HALL, E. D. Neurotherapeutics: Antioxidant Therapies for Acute Spinal Cord Injury. *The Journal of the American Society for Experimental NeuroTherapeutics.* 2011; 8:152-167.

HALL, E. D.; SPRINGER, J. E. Neuroprotection and acute spinal cord injury: a reappraisal. *Neuro Rx*, 2004; 1(1):80-100.

HARA, M.; KOBAYAKAWA, K.; OHKAWA, Y.; KUMAMARU, H.; YOKOTA, K.; SAITO, T.; KIJIMA, K.; YOSHIZAKI, S.; HARIMAYA, K.; NAKASHIMA, Y.; OKADA, S.Interaction of reactive astrocytes with type I collagen induces astrocytic scar formation through the integrin-N-cadherin pathway after spinal cord injury. *Nat Med*, 2017 Jul;23(7):818-828.

HONG, L.T.A.; KIM, Y.M.; PARK, H.H.; HWANG, D.H.; CUI, Y.; LEE, E.M.; YAHN, S.; LEE, J.K.; SONG, S.C.; KIM, B.G. An injectable hydrogel enhances tissue repair after spinal cord injury by promoting extracellular matrix remodeling. *Nat Commun*. 2017; 14;8(1):533.

HUH, J. E.; NAM, D. W.; BAEK, Y. H.; KANG, J. W.; PARK, D. S.; CHOI, D. Y.; LEE, J. D. Formononetin accelerates wound repair by the regulation of early growth response factor-1 transcription factor through the phosphorylation of the ERK and p38 MAPK pathways. *International Immunopharmacology.* 2011 Jan;11(1):46-54.

IMPELLIZZERI, D.; MAZZON, E.; PATERNITI, I.; ESPOSITO, E.; CUZZOCREA, S. Effect of Fasudil, a selective inhibitor of Rho Kinase activity, in the secondary injury associated with the

experimental model of spinal cord trauma. *The Journal of Pharmacology and Experimental Therapeutics*, 2012; 343(1):21-33.

KANDHARE, A.D.; SHIVAKUMAR, V.; RAJMANE, A.; GHOSH, P.; BODHANKAR, S.L. Evaluation of the neuroprotective effect of chrysin via modulation of endogenous biomarkers in a rat model of spinal cord injury. *Journal of Natural Medicines*. 2014 Jul;68(3):586-603.

KOPPULA, S.; KUMAR, H. KIM, I. S.; DONG-KUG CHOI. Reactive Oxygen Species and Inhibitors of Inflammatory Enzymes, NADPH Oxidase, and iNOS in Experimental Models of Parkinson's Disease. *Mediators of Inflammation* 2012; 13:16.

LE, T. A. H.; YOUNG-MIN, K.; HEE, H. P.; DONG, H.H.; YUEXIAN, C.; EUN, M. L.; STEPHANIE, Y. J.K. L.; Soo-Chang, S.; Byung, G.K. An injectable hydrogel enhancces tissue repair after spinal cord injury by promoting extracellular matriz remodeling. *Nature Comunications [online]*. 2017 [acessado em 15 jan 2018]. Disponível: https://www.nature.com/articles/s41467-017-00583-8.

LEE, B.B.; CRIPPS, R.A.; FITZHARRIS, M.; WING, P.C. The global map for traumatic spinal cord injury epidemiology: update 2011, global incidence rate. *Spinal Cord* 2014; 52,110–116;

LEE, J. A.; BOCK-GIE, J.; KIM, T. H.; KIM, Y. M.; PARKC, M. H.; HYUND, P. M.; JEOND, J. W.; PARKD, J. K.; CHOC, C. W.; SUHE, G. H.; LEEA, B. J. Poly d, l-lactide-co-glycolide (PLGA) nanoparticle-encapsulated honeybee (Apis melifera) venom promotes clearance of Salmonella enterica serovar Typhimurium infection in experimentally challenged pigs through the up-regulation of T helper type 1 specific immune responses. *Veterinary Immunology and Immunopathology* 2014; 161:193-204.

LI, Z.; DONG, X.; ZHANG, J.; ZENG, G.; ZHAO, H.; LIU, Y.; QIU, R.; MO, L.; YE, Y. Formononetin protects TBI rats against neurological lesions and the underlying mechanism. *J Neurol Sci*. 2014; 338(1-2):112-7.

LI, Z., WANG, Y., ZENG, G., ZHENG, X., WANG, W., LING, Y., TANG, H., ZHANG, J. Increased miR-155 and heme oxygenase-1 expression is involved in the protective effects of formononein in traumatic brain injury in rats. *American Journal of Translational Research* 2017; 9(12): 5653-5661.

LIANG, K.; YE, Y.; WANG, Y.; ZHANG, J.; LI, C. Formononetin mediates neuroprotection against cerebral ischemia/reperfusion in rats via downregulation of the Bax/Bcl-2 ratio and upregulation PI3K/Akt signaling pathway. *J Neurol Sci.* 2014; 344 (1-2):100-104.

LIMA CAVENDISH, R.; DE SOUZA SANTOS J.; BELO NETO, R.; PAIXÃO, O. A.; OLIVEIRA, J. V.; ARAUJO, E. D.; SILVA, A. A. B.; THOMAZZI, M. S,; CARDOSO, C. J.; GOMES, Z. M. Antinociceptive and anti-inflammatory effects of Brazilian red propolis extract and formononetin in rodents. *Journal of Ethnopharmacology* 2015; 15(173): 127-33.

LOPEZ, B. G.; SCHMIDT, E. M.; EBERLIN, M. N.; SAWAYA, A. C. Phytochemical markers of different types of red propolis. *Food Chemistry* 2014; 1(146): 174-80.

LUSTOSA, S. R.; GALINDO, A. B.; NUNES, L. C. C.; RANDAU, K. P.; ROLIM NETO, P. J. Própolis: atualizações sobre a química e a farmacologia. *Revista Brasileira de Farmacognosia* 2008; 18:447-454.

MACHADO, C. S.; MOKOCHINSKI, J. B.; DE LIRA, T. O.; DE OLIVEIRA, F.; CARDOSO, M. V.; FERREIRA, R. G.; SAWAYA, A. C. H. F; FERREIRA, A. G.; PESSOA, C.; CUESTA-

RUBIO, O.; MONTEIRO, M. C.; CAMPOS, M. S.; TORRES, Y. R. Comparative Study of Chemical Composition and Biological Activity of Yellow, Green, Brown, and Red Brazilian Propolis. *Evidence-Based Complementary and Alternative Medicine* 2016; 2016: 1-11

MASAMITSU, H.; KAZU, K.; YASUYUKI, O.; HIROMI, K.; KAZUYA, Y.; TAKEYUKI, S.; KEN, K.; SHINGO, Y.; KATSUMI, H.; YASUHARU, N.; SEIJI, O. Interaction of reactive astrocytes with type I collagen induces astrocytic scar formation through the integrin– N-cadherin pathway after spinal cord injury. *Nature medicine*, 2017 Jul; 23(7):818-828.

MENDONÇA, L.S.; MENDONÇA, F.M.R.; ARAÚJO, Y.L.F.M. ARAÚJO, E.D.; RAMALHO, S.A.; NARAIN, N.; JAIN, S.; DRELLANA, S.C.; PADILHA, F.F.; CARDOSO, J.C. Chemical markers and antifungal activity of red propolis from Sergipe, Brazil. *Food Sci. Technol* 2015; 35(2): 291-298.

MOSKOT, M.; JAKÓBKIEWICZ-BANECKA, J.; SMOLIŃSKA, E.; PIOTROWSKA, E.; WĘGRZYN, G.; GABIG-CIMIŃSKA, M. Effects of flavonoids on expression of genes involved in cell cycle regulation and DNA replication in human fibroblasts. *Molecular and Celular Biochemistry,* 2015; 407(1-2):97-109.

MOTHE, A. J.; TASSEW, N. J.; SHABANZADEH, A. P.;1 ROMEO, P.; VIGOUROUX, R. J.; HUANG,L.; GRINNELL, C.; YI-FANG, C; FUNG, E.; MONNIER, P. P.; MUELLER, B. K.; TATOR H. C. RGMa inhibition with human monoclonal antibodies promotes regeneration, plasticity and repair, and attenuates neuropathic pain after spinal cord injury. *Scientific Reports* 2017; 7:10529.

MU, H.; BAI, Y.H.; WANG, S.T.; ZHU, Z.M.; ZHANG, Y. W. Research on antioxidant effects and estrogenic effect of formononetin from Trifolium pratense (red clover) *Phytomedicine*. 2009;16:314–319.

NATIONAL SPINAL CORD INJURY STATISTICAL CENTER, FACTS AND FIGURES AT A GLANCE. BIRMINGHAM, AL: UNIVERSITY OF ALABAMA AT BIRMINGHAM, 2016.

NAYAK, B.S. *Cecropia peltata L* (Cecropiaceae) has wound-healing potential: a preclinical study in a Sprague Dawley rat model. *Int J Low Extrem Wounds*. 2006; 5:20-26.

OCCHIUTO, F.; PALUMBO, D. R.; SAMPERI, S.; ZANGLA, G.; PINO, A.; DE PASQUALE, R.; CIRCOSTA, C. The isoflavones mixture from Trifolium pratense L. protects HCN 1-A neurons from oxidative stress. *Phytotherapy Research*. 2009 Feb;23(2):192-6.

OYIMBO, C. A. Secondary injury mechanisms in traumatic spinal cord injury: a nugget of this multiply cascade. *Acta Neurobiol Exp* 2011; 71:281-299.

PROW, N.A.;IRANI, D. N. The inflammatory cytokine, interleukin-1 beta, mediates loss of astroglial glutamate transport and drives excitotoxic motor neuron injury in the spinal cord during acute viral encephalomyelitis. J Neurochem 2008; May;105(4):1276-86.

PERALE, G.; ROSSI, F.; SANTORO, M.; PEVIANI, M.; PAPA, S.; LLUPI, D.; TORRIANI, P.; MICOTTI, E.; PREVIDI, S.; CERVO, L.; SUNDSTRÖM, E.; BOCCACCINI, A. R.; MASI, M.; FORLONI, G.; VEGLIANESE, PIETRO. Multiple drug delivery hydrogel system for spinal cord injury repair strategies. Journal of Controlled Release 2012; 159(2):271-280.

PHANIENDRA, A.; JESTADI, D. B.; PERIYASAMY, L. Free radicals: properties, sources, targets, and their implication in various diseases. *Indian Journal of Clinical Biochemistry*. 2015 Jan;30(1):11-26.

PINHEIRO, K. S.; RIBEIRO, D. R.; ALVES, A. V.; PEREIRA-FILHO, R. N.; OLIVEIRA, C. R.; LIMA, S. O.; REIS, F. P.; CARDOSO, J. C; ALBUQUERQUE-JUNIOR, R. L. Modulatory activity of Brazilian red propolis on chemically induced dermal carcinogenesis. *Acta Cirurgica Brasileira* 2014; 29 (2): 111-117.

REGUEIRA NETO, M.S.; TINTINO, S.R.; da SILVA, A.R.P.; COSTA, M.S.; BOLIGON, A.A.; MATIAS, E.F.F.; BALBINO, V.Q.; MENEZES, I.R.A.; COUTINHO, H.D.M. Seasonal variation of Brazilian red propolis: Antibacterial activity, synergistic effect and phytochemical screening Original Research Article. *Food and Chemical Toxicology* 2017; 107:572-580.

RIGHI, A.A. Perfil Químico de Amostras de Propólis Brasileiras. Dissertação de Mestrado. Universidade São Paulo (2008).

RISTIVOJEVIĆ, P.; TRIFKOVIĆ, J.; ANDRIĆ, F.; MILOJKOVIĆ-OPSENICA, D. Poplar-type Propolis: Chemical Composition, Botanical Origin and Biological Activity. *Nat Prod Commun*. 2015; 10(11):1869-76.

RODRIGUES, L.S.; MARTINS, L.V.; BANTIM, I.F.C.; MEIRELES, M.S.D.; FERREIRA, P.M.P.; PERON, A.P. Flavonoids: Chemical composition, medical actions and toxicity. *Asociación Toxicolológica Argentina* 2015; 23 (1): 36-43.

ROUANET, C.; REGES, D.; ROCHA, E.; GAGLIARDI, V.; SILVA, G. S. Traumatic spinal cord injury: current concepts and treatment update. *Arq Neuropsiquiatr* 2017; 75(6):387-393.

RUFATTO, L.C.; SANTOS, D.A.; MARINHO, F.; HENRIQUES, J.A.P.; ROESCH, M.E.; MOURA, S. Red propolis: Chemical composition and pharmacological activit. *Asian Pacific Journal of Tropical Biomedicine,* 2017; 7(7): 591-598.

SÁMANO, C.; NISTRI, A. Mechanism of Neuroprotection Against Experimental Spinal Cord Injury by Riluzole or Methylprednisolone. *Neurochem Res,* 2017.

SCHWAB, J. M.; BRECHTEL, K.; MUELLER, C. A.; FAILLI, V.; KAPS, H. P.; TULI, S. K.; SCHLUESENER, H. J. Experimental strategies to promote spinal cord regeneration--an integrative perspective. *Progress in Neurobiology* 2006; 78(2):91-116.

SILVA, B. B.; ROSALEN, P. L.; CURY, J. A.; IKEGAKI, M.; SOUZA, C.; ESTEVES, A.; ALENCAR, S. M. Chemical composition and botanical origin of red propolis, a new type of Brazilian Propolis*. Evidence-Based Complementary and Alternative Medicine* 2007; 5 (3): 313-316.

SILVA, A.G.; BRANDAO, A.B.; CACCIARI, R.S.; SOARES, W.H. Avanços na elucidação dos mecanismos de ação de Cimicifuga racemosa (L.) Nutt. nos sintomas do climatério. *Rev. bras. plantas med.*[online] 2009, 11(4): 455-464.

SIRACUSA, R.; PATERNITI, I.; BRUSCHETTA, G.; CORDARO, M.; IMPELLIZZERI, D.; CRUPI, R.; CUZZOCREA, S.; ESPOSITO, E. The Association of Palmitoylethanolamide with Luteolin Decreases Autophagy in Spinal Cord Injury. *Mol Neurobiol*. 2016;53(6):3783-3792.

SUNG, S-H.; GWANG-HO, C.; NAM-WOO, L.; BYUNG-CHEUL, S. Uso externo de própolis para doenças orais, cutâneas e genitais: uma revisão sistemática e meta-análise. *Oxid Med Cell Longev*. 2017.

VISAVADIYA, N.P.; PATEL, S.P.; VANROOYEN, J.L.; SULLIVAN, P.G.; RABCHEVSKY, A.G. Cellular and subcellular oxidative stress parameters following severe spinal cord injury. *Redox Biol* 2016; 8:59-67.

WANG,J.; WU, W.Y.; HUANG, H.; LI, W.Z.; CHEN, H.Q.; YIN, Y.Y. Biochanin A Protects Against Lipopolysaccharide-Induced Damage of Dopaminergic Neurons Both In Vivo and In Vitro via Inhibition of Microglial Activation. *Neurotox Res.* 2016; 30(3):486-98.

WANG, X.; DING, G.; LAI, W.; LIU, S.; SHUAI, J. MicroRNA-383 upregulation protects against propofol-induced hippocampal neuron apoptosis and cognitive impairment. *Experimental and Therapeutic Medicine*. 2018;15(4):3181-3188.

WIDENFALK, J.; LUNDSTRÖMER, K.; JUBRAN, M.; BRENE, S.; OLSON, L. Neurotrophic factors and receptors in the immature and adult spinal cord after mechanical injury or kainic acid. *Journal of Neurosci*. 2001 May 15;21(10):3457-75.

WNUK, A.; KAJTA, M. Steroid and Xenobiotic Receptor Signalling in Apoptosis and Autophagy of the Nervous System. *International Journal of Molecular Sciences.* 2017 Nov 11;18(11):2394.

WRIGHT, C. T.; MASRI, W.; OSMAN, A.; HOWDHURY, J.; JOHNSON, W. E. B. Concise Review: Bone Marrow for the Treatment of Spinal Cord Injury: Mechanisms and Clinical *Applications.Stem cells* 2011; 29:169-178.

XU, N.; AN, J. Formononetin ameliorates mast cell‐mediated allergic inflammation via inhibition of histamine release and production of pro‐inflammatory cytokines. *Experimental and therapeutic medicine,* 2017; 14: 6201-6206.

ZHANG, F.; RU, N.; SHANG, Z.H.; CHEN, J.F.; YAN, C.; LI, Y.; LIANG, J. Daidzein ameliorates spinal cord ischemia/reperfusion injury-induced neurological function deficits in Sprague-Dawley rats through PI3K/Akt signaling pathway. *Exp Ther Med.* 2017; 14(5):4878-4886

ZHANG, P.; HOLSCHER, C.; MA, X. Therapeutic potential of flavonoids in spinal cord injury*. Reviews in the Neusciences* 2017; 28(1): 87-101.

ZHU, H.; ZOU, L.; LIN, F.; HE, J.; HOU, J. Protective Effects of Sulphonated Formononetin in a Rat Model of Cerebral Ischemia and Reperfusion Injury*. Planta Medica* 2014; 80 (4): 262-8.

CAPÍTULO 2

INVESTIGAÇÃO DOS MECANISMO DE AÇÃO NEUROPROTETORA DO EXTRATO HIDROALCOÓLICO DA PROPOLIS VERMELHA APÓS HEMISSECÇÃO MEDULAR ESPINAL

1 INTRODUÇÃO

A lesão da medula espinal (LME) corresponde a qualquer dano, em qualquer ponto da medula espinal ou cauda equina. A LME causa danos aos neurônios sensoriais e motores (HOSSEINI *et al*., 2017), redução da capacidade neurológica, bem como a geração da disfunção autonômica cardiovascular (HAGEN *et al.,* 2012). Resulta na interrupção da comunicação sensorial e motora entre estruturas do sistema nervoso central (SNC) e sistema nervoso periférico (SNP) (PARTIDA *et al*., 2016), podendo causar ausência parcial ou total de movimentos voluntários e sensibilidade abaixo do nível da lesão (AHUJA; FEHLINGS, 2016; HOSSEINI *et al*., 2017).

Após o trauma inicial, a medula espinal está sujeita a uma série de eventos secundários como influxo de íons, alterações no fluxo sanguíneo local (PARTIDA *et al*., 2016), além de processos inflamatórios capazes de danificar intensa e irreversivelmente o tecido neuronal. A reação astrocítica leva à formação de cicatriz glial que dificulta a reconexão dos tratos axonais (AHUJA *et al*., 2018). Outro evento importante na degeneração medular é a geração de espécies reativas de oxigênio (IMPELLIZZERI *et al*., 2012; YANG *et al*., 2007), que relacionada a inflamação, contribuem para a expansão da lesão, evolução do quadro neurológico, dificultam processos de regeneração medular (BAINS e HALL, 2012; IMPELLIZZERI *et al*., 2012), além de favorecer processos apoptóticos (HUANG et al., 2013).

Estratégias terapêuticas capazes de conter os eventos secundários e ao mesmo tempo promover o crescimento axonal e recuperar conexões sensoriais tem sido objetivo de estudos. O fármaco utilizado no tratamento clínico da LME é a metilprednisolona, um glicocorticóide que diminui a peroxidação lipídica e a resposta inflamatória, porém, tem seu uso questionado por ser necessária a utilização de altas doses (HOSSEINI *et al*., 2017) que estão relacionadas a potenciais riscos de efeitos colaterais graves, incluindo infecções, hemorragias, doenças gastrointestinais (ZHANG, HÖLSCHER, MA, 2017), sepse, pneumonia aguda e miopatias (ÇAVOS *et al*., 2016), que acompanham apenas melhorias modestas na recuperação do quadro neurológico (ÇAVOS *et al*., 2016; FEHLINGS *et al*., 2017).

Embora não existam tratamentos capazes de reverter completamente os danos neuronais ocasionados pela LME, tem sido demonstrado que a utilização de moléculas bioativas com ação anti-inflamatória e antioxidante (KASAI *et al*., 2011; ZHANG: HÖLSCHER:

MA, 2017; HOSSEINI *et al*., 2017), podem minimizar os efeitos secundários à lesão e gerar condições favoráveis ao crescimento axonal, visto que fatores de regulação dos processos axonais degenerativos e regenerativos após a LME podem ser mediados pela inflamação (HOSSEINI *et al*., 2017).

Neste sentido, a própolis vermelha encontrada no Nordeste do Brasil, é um produto natural, produzido por abelhas *Apis mellifera (*Apidae*)*, a partir da mistura da saliva e exudatos, folhas, flores ou outras partes da *Dalbergia ecastophyllum* (L.) Taub, Fabaceae. A própolis vermelha possui composição complexa com várias atividades biológicas. Extratos deste produto atuam em diferentes processos patológicos (BARBOSA BESERRA *et al*., 2017; DA CRUZ ALMEIDA *et al*., 2017; BATISTA *et al*., 2018), demonstrando atividades antioxidantes (ANDRADE *et al*., 2017) e anti-inflamatórias (LIMA-CAVENDISH *et al*, 2015; BUENO-SILVA *et al*, 2017), incluindo aqueles que ocorrem no SNC (LIMA-CAVENDISH *et al*, 2015; BARBOSA *et al*, 2016), podendo portanto, favorecer a minimização de processos patológicos severos que limitam e ou impedem ações específicas e importantes do SNC. Estudo prévio realizado por SILVA et al. (2012) mostrou que a administração oral do EHPV após LME promoveu aceleração da recuperação funcional e diminuiu a perda neuronal.

Dessa forma, a proposta deste estudo foi avaliar os mecanismos envolvidos na neuroproteção mediada pelo EHPV após LME, através da análise de marcadores da resposta neuroinflamatória e apoptose celular.

2 MATERIAL E MÉTODOS

2.1. Obtenção e caracterização do extrato hidroalcoólico de própolis vermelha (EHPV)

A própolis vermelha foi coletada de caixas produtoras de própolis dos apiários localizados no Povoado Brejão dos Negros, Município de Brejo Grande no Estado de Sergipe, Brasil em novembro de 2014, nas seguintes coordenadas geográficas: S 10°26`25``; O 36°26`12``. O material coletado foi limpo, retirando resquícios de vegetação e insetos.

A extração foi realizada conforme método descrito por Bueno-Silva et al, (2016) com modificação. A amostra de própolis vermelha (200 g) foi fragmentada e adicionada a 2.500 mL de etanol a 70%, durante 1h em banho de ultrassom. O material obtido ao foi filtrado e o solvente eliminado por evaporação em capela de exaustão em temperatura ambiente 25ºC por aproximadamente 48h. O extrato seco resultante foi conservado sob refrigeração até o momento do uso.

O rendimento do processo de extração da própolis vermelha foi calculado pela equação 1, com base no percentual (%) de massa seca obtida, tendo como referência a massa inicial da própolis antes da extração BRASIL, 2001).

$$\%\,\text{rendimento} = \frac{Mse}{Mp} \times 100 \qquad \text{(Equação 1)}$$

No qual:
Mse = massa seca do extrato de própolis (g);
Mp = massa inicial de própolis antes da extração (g).

A caracterização química do EHPV foi realizada por meio de espectrometria de massas em alta resolução injeção direta em fonte de ionização *eletrospray* (HRMS-ESI) e por cromatografia líquida de alta eficiência (CLAE-DAD), de acordo com metodologia descrita em Silva *et al*. (2015).

Para a identificação de compostos por HRMS-ESI, o extrato bruto foi dissolvido em uma solução de 50% (v/v) de acetonitrila grau CLAE (Tedia, Fairfield, OH, EUA) com 0,1% de ácido fórmico ou 0,1% de hidróxido de amónia (por ESI (+) ou ESI (-) respectivamente). As análises foram realizadas por injeção direta em fonte de ionização eletrospray (ESI) e eluídas em fluxo de 10 mL min^{-1} ESI(+)-MS ESI(-)-MS foram obtidos usando espectrômetro de massa (Bruker Scientific®) de alta resolução híbrida e alta precisão microTof-QII (Q-TOF), sob as seguinte condições: capilares e voltagens do cone foram definidos para 3500 V e 40 V, respectivamente, com uma temperatura de solvatação de 100°C. Para a aquisição e processamento de dados, foi utilizado software Hystar (Bruker Scientific®). Os dados foram obtidos na faixa de *m/z* de 70-800, a uma velocidade de duas leituras por segundo, proporcionando a resolução de 50.000 (FWHM) a *m/z* 200 (FROZZA *et al.,* 2013).

Para a quantificação dos principais marcadores químicos, o EHPV foi diluído com metanol/água (50:50 v/v) na concentração de 1 mg/mL e submetida a banho de ultra-som para total dissolução. A análise foi realizada utilizando o sistema que consistia em um degaseador DGU-20A3, duas bombas LC-20AD, uma bomba SIL- 20A HT, forno de coluna CTO-20A, detector de matriz de fotodíodos SPDM20Avp (DAD) e um controlador de sistema CBM-20A (Shimadzu Co., Kyoto, Japão). As condições cromatográficas utilizadas foram: coluna analítica C18 Phenomenex Luna® 4,6 x 150; volume de injeção de 20 µL; razão de eluição de 1,0 mL/min. A fase móvel foi compostap or (A) solução aquosa de ácido acético 1% (Neon, São Paulo, Brasil) e (B) metanol (grau CLAE, Panreac, Darmstadt, Alemanha). A eluição por

gradiente linear foi realizada iniciando com 40% do eluente B durante 10 minutos; 45 - 50% de B durante 10 - 15 minutos; 50 - 55% de B durante 15 - 20 minutos; 55% de B durante 20 - 35 minutos; 55 - 100% B durante 35 - 50 minutos; 100 - 40% B durante 50 - 60 minutos; retornando para 40% do eluente B para finalizar a análise. Os compostos majoritários do EHPV (biochanina A, daidzeína, formononetina e liquiritigenina) foram quantificados utilizando a equação da reta obtida da curva analitica dos respectivos padrões obtida em cinco concentrações diferentes: 2, 4, 6, 8 e 10 µg/mL. Os dados foram obtidos através do software LC Solution.

2.2. Ensaio Biológico

Para o desenvolvimento dessa pesquisa seguiram-se os princípios éticos de experimentação animal, de acordo com o Conselho Nacional de Controle em Experimentação Animal (CONCEA). O trabalho foi aprovado conforme parecer consubstanciado emitido e protocolado com o número 050514 (parecer em anexo).

Foram utilizadas 40 ratas *Novergiccus albinus*, da linhagem Wistar, adultas, entre 2 e 3 meses de idade, pesando entre 200 e 300 g. Os animais receberam ração padrão Labina® a vontade e mantidos em ambiente com temperatura controlada e com ciclos de claro-escuro de 12 h. Para a administração por via oral, o extrato foi veiculado em polissorbato (Tween 80 a 2%) em água destilada. Os animais foram distribuídos em grupos experimentais de forma randomizada conforme descrição do quadro1:

GRUPOS n(8)	TRATAMENTOS	PROCEDIMENTO
LAM/VC	Veículo	Laminectomia
LME/VC	Veículo	Hemissecção do lado direito da medula espinal, após laminectomia
LME/PV10	EHPV 10 mg/Kg diariamente por 21 dias (BARBOSA *et al*., 2016)	
LME/PV30	EHPV 30 mg/ Kg diariamente por 21 dias (LIMA-CAVENDISH *et al*., 2015)	
LME/METIL	Metilprednisolona 30 mg/Kg 1h após a cirurgia, seguido de 5,4 mg/Kg 1 dia após a lesão (ÇAVUS *et al.,* 2014).	

Quadro 1. Distribuição dos grupos experimentais. LAM/VC e LME/VC: Animais receberam 1 ml de polissorbato 80, 2% diariamente via gavagem. LME/EHPV10 e EHPV30: Grupos de animais lesionados

tratados com extrato etanólico de própolis vermelha 10 e 30 mg/Kg respectivamente; LME/Metil: animais lesionados tratados com metilprednisolona 30 mg/Kg.

2.2.1 Procedimentos Cirúrgicos

Os animais foram pesados e anestesiados com Ketamina (Cetamin 10% - 75 mg/Kg) associada a Cloridrato de xilazina (Xilasin 2% - 14 mg/Kg), administradas por via intraperitoneal. Foi realizada tricotomia e assepsia da região dorsal torácica e uma incisão na região correspondente à coluna torácica foi efetivada. Para anestesia local foi administrada via subcutânea o cloridrato de lidocaína com epinefrina (laboratório Pearson®). As ratas foram então submetidas ao procedimento de laminectomia. Para tanto, foi realizada à dissecção por partes, a começar pela pele, tecido celular subcutâneo e fáscia dos músculos intercostais, que foram afastadas para exposição e divulsão dos músculos e exposição das vértebras T8 a T12, identificadas por apalpação das apófises espinhosas. Após identificação das vértebras, a apófise espinhosa e as lâminas das vértebras T10 à T12 foram cuidadosamente retiradas, usando-se uma lupa cirúrgica, com aumento de 10X, expondo a medula espinal. Sempre que necessário foi administrado 1 mg/Kg de cloridrato de xilazina, a cada 30 min para prolongamento da anestesia. Os animais do grupo LAM, logo após este procedimento os animais tiveram a musculatura suturada com 2 pontos (laçada dupla). Em seguida colocado o tecido adiposo sobre a musculatura recobrindo-a, para depois realizar a sutura da pele, com posterior antissepsia com álcool e iodopovidina. Os demais grupos foram submetidos à lesão medular espinal (LME).

Os animais tiveram a medula do lado direito seccionada com auxílio de uma microtesoura e bisturi (YIN *et al*., 2018). Ao término do procedimento de hemisecção, o mesmo procedimento de sutura já descrito foi realizado.

Imediatamente após a cirurgia todos os animais receberam uma dose intramuscular com 0,05 mL de Pencivet® plus ppu, antibiótico, anti-inflamatório e analgésico, composto por benzilpenicilina G, benzantina e procaína, dihidroestreptomicina e piroxicam (ANDRADE, 2014). Os animais foram então, acondicionados em caixas apropriadas, isolados dos demais animais e acomodados em sala climatizada para recuperação pós-cirúrgica, onde foram constantemente monitoradas as condições de alimentação, hidratação, excreção de fezes e urina, inspecionados diariamente à procura de sinais de autotomia e infecções, além de receberem massagens abdominais três vezes ao dia até a restauração das condições normais de micção e defecção.

Após a recuperação anestésica total, os animais receberam seus respectivos tratamentos a partir do dia da cirurgia. Os grupos que receberam o tratamento com EHPV, o

extrato foi administrado diariamente via oral utilizando como veículo uma solução aquosa de polissorbato a 2% (Tween 80 a 2%) por 21 dias após a cirurgia. Os grupos LAM e LME receberam apenas 1 mL de veículo. Os animais do grupo metilprednisolona, receberam uma dose uma hora após a cirurgia de 30 mg/Kg, seguida de uma dose de 5,4 mg/Kg após 24h (ÇAVUS *et al*., 2014).

2.2.2 Avaliação Funcional (BBB)

As funções locomotora e sensorial dos animais foram avaliadas em momentos pré-fixados: pré-teste (um dia antes da cirurgia); 24 horas, 7, 14 e 21 dias após a cirurgia, através da escala de Basso; Beattie; Bresnahan, (1995; 1996), denominada escala BBB. Para tanto, os animais foram colocados um a um em uma arena de testes e observados durante 4 minutos, enquanto se locomoveram livremente. A avaliação foi realizada através da observação de parâmetros comportamentais, a saber: o movimento do membro, a posição da pata, o tipo do passo, a coordenação da passada, a abertura dos dedos, a rotação predominante da pata, a estabilidade do tronco e a posição da cauda. Os parâmetros colhidos em cada teste foram anotados em tabelas individuais e posteriormente classificados por meio de uma escala com valores entre 0 e 21 pontos.

Os pontos refletem a condição motora dos animais, onde zero representa paralisia total do membro e 21 pontos representa função motora normal do membro (documento em anexo). Pontuações entre 1 e 7 indicam o retorno de movimentos isolados de até três articulações (quadril, joelho e tornozelo). Pontuações entre 8 e 13 indicam o retorno dos passos plantares e coordenação dos movimentos entre patas posteriores e anteriores. Por fim, pontuações entre 14 e 21 mostram o retorno da abertura dos dedos durante a passada, posição predominante da pata em paralelo ao tronco, estabilidade de tronco e levantamento da cauda (BASSO; BEATTIE; BRESNAHAN, 1995; 1996).

2.2.3 Avaliação histológica

Aos 21 dias após a cirurgia, os animais foram novamente anestesiados com ketamina/xilazina e eutanasiados em câmera de gás CO_2 (Modelo CGSCO2G, Beira-mai, com fluxo de 100% de CO2, taxa de fluxo de 1 a 3 L/min durante 10 min, acrescidos de mais 5 min para certificação de morte). O tecido medular em torno da área cirúrgica (2 cm) foi retirado e conservado em formalina por sete dias. As medulas foram então desidratadas em série alcoólica crescente (70; 80; 90 e 100%), diafanizadas em série de xilóis (xilol 1; 2 e 3) e incluídas em parafina sob a forma de blocos, que foram levados ao micrótomo para fornecer os cortes transversais seriados com 5 µm. Foram obtidos cinco conjuntos contendo sete

lâminas com quatorze cortes em cada lâmina, contendo o epicentro da lesão, bem como as porções rostrais e caudais da medula espinal, conforme mostra a Figura 1.

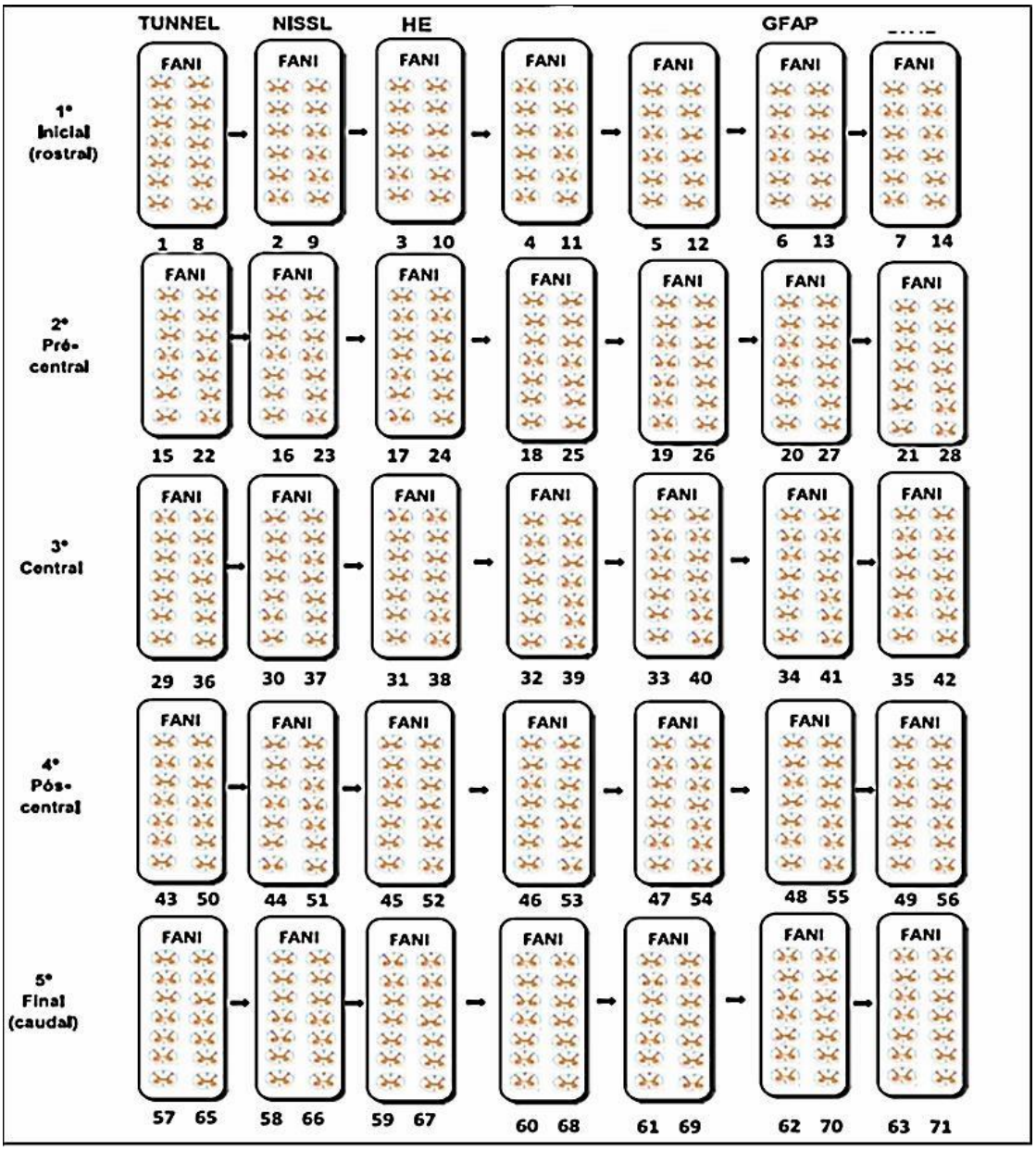

Figura 1: Disposição das secções medulares aderidas às lâminas de vidro. Os números representam a ordem em que cada sequência de secções foi obtida.

As modificações histológicas decorrentes da hemissecção e da associação com os tratamentos, foram analisadas por meio da coloração de hematoxilina e eosina (HE - EMERY *et al.,* 1998; WADA *et al*., 1999). A técnica da coloração consistiu em manter as secções de tecido em contato com a hematoxilina de Harris por 90 s, lavar em água corrente por 5 min, submergir em solução de água amoniacal, por 15 s, lavar em água corrente por 5 min e corar com a solução de eosina por 30 s. A seguir as lâminas foram desidratadas e submetidas a uma bateria de álcoois em concentração crescente (70, 80, 90 e 100%), a uma mistura de

álcool e xilol e a xilol puro (3 mL cada) para então serem montadas com lamínulas. Por meio desta coloração foram avaliados os aspectos estruturais e o perfil das alterações inflamatórias.

As características histomorfológicas associadas ao processo inflamatório foram analisadas em toda a extensão das secções histológicas coradas em HE, observando-se os critérios de intensidade e tipo do infiltrado inflamatório e hiperemia. A reação inflamatória foi determinada quando à intensidade da reação de acordo com Pei *et al*. (2017). Para tal análise, foram atribuídos escores de 0 a 3 conforme o grau da inflamação, de acordo com o seguinte padrão:

0 – Ausência do infiltrado inflamatório;

1 - (leve) – O infiltrado inflamatório/hiperemia pode ser observado em menos de 10% do tecido medular;

2 - (moderado) – Presença de infiltrado/hiperemia em 10 a 50 % do tecido;

3 - (severo) – O infiltrado inflamatório/hiperemia ocorre em mais de 50% do tecido medular.

As avaliações foram realizadas por meio de análise de imagens utilizando microscópio Olympus CX31 acoplado à câmera fotográfica Olympus com aumento de 10 e 40x. Para que a análise histológica fosse realizada às cegas quanto ao grupo experimental, os códigos de identificação de cada lâmina foram cobertos por outro analista antes do início da leitura e revelados após seu término.

Para quantificação dos neurônios íntegros no tecido nervoso após LME, foi realizada a coloração de Nissl, conforme a metodologia descrita por Pei *et al.* (2017). As secções passaram por desparafinização em xilol (1, 2 e 3), desidratação em série alcoólica decrescente, lavagem em água por 30 minutos, coloração em cresil violeta por 1 h, álcool 95% por 10 min, álcool acético glacial por 5 min, álcool absoluto, banhos em xilol (1, 2 e 3) e montagem da lâmina com lamínula de vidro e bálsamo Canadá.

A avaliação dos grupos estudados deu-se a partir da quantificação de neurônios íntegros que continham a substância Níssl no citoplasma, cromatina solta e nucléolos proeminentes, enquanto que os neurônios danificados não apresentavam corpúsculos de Nissl, apresentavam cavitações aparentes em torno do núcleo e núcleos homogêneos.

Para esta análise, foram analisadas todas as secções colhidas para cada conjunto de lâminas correspondente às regiões rostral, central e caudal. Os resultados foram expressos como média do número quantidade de neurônios íntegros (número de células marcadas em

cada corno) ± erro padrão da média (EPM), em cada segmento do lado direito (homolateral à lesão) (TRUDRUNG *et al*., 2000).

2.2.4 Avaliação Imunohistoquímica

2.2.4.1 Marcação da resposta astrocitária (GFAP)

Para a realização do ensaio imunohistoquímico, as lâminas contendo secções da medula espinal foram desparafinizadas, reidratadas, lavadas em tampão fosfato 0,1M, pH 7,4 e a recuperação antigênica realizada com tampão citrato 0,1M, pH 6,0, por 10 min. em micro-ondas com temperatura de 95ºC. As secções foram lavadas novamente para posterior realização do bloqueio da peroxidase endógena com peróxido de hidrogênio a 1% em tampão fosfato. As secções foram então incubadas com soro albumino-bovino (BSA) a 5% e com anticorpo primário anti GFAP (Sigma Aldric), monoclonal obtido em coelho, com diluição de 1:200, a 4ºC por 24 h. Foi utilizado anticorpo secundário biotinilizado anti-coelho (1:500) para amplificar a reação, em solução contendo BSA 1,5%, durante 1 h, além de complexo avidina + biotina (Kit ABC, Vectastain, Vector Laboratories®) por 1 h. A revelação foi realizada pela adição de diaminobenzidina (DAB) 10 mg e peróxido de hidrogênio 30% por 15 min. As lâminas foram lavadas, desidratadas, diafanizadas, montadas com lamínula e balsamo (RUZICKA *et al*., 2018).

A intensidade de marcação reativa para GFAP foi quantificada pela determinação da densidade óptica (DO) conforme a reação da coloração ao antígeno. Para esta avaliação foi padronizada quatro áreas com extensão de 2 mm^2, na região dos cornos dorsal e ventral direito da substância cinzenta, além dos tratos da substância branca, em cada secção da medula espinal (Figura 2). Para a análise foram atribuidos valores em uma escala de cinza arbitrária, subtraindo-se estes valores de uma região.

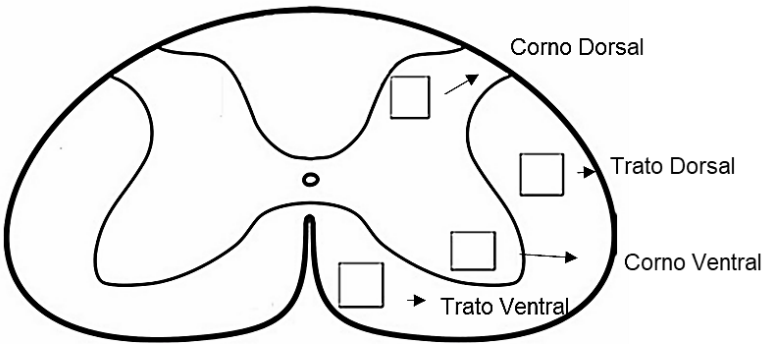

Figura 2. Representação da análise de imagens por densidade óptica da marcação para GFAP na medula espinal: Os quadrados nas substâncias branca e cinzenta da medula espinal representam as áreas padronizadas para avaliação da reação astrocitária após LME.

2.2.4.2 Marcação de células em apoptose pela coloração de TUNEL (Terminal deoxynucleotidyl transferase mediated dUTP - FITC nick end labeling)

A detecção de fragmentação de DNA, através da marcação da ponta terminal de ácidos nucléicos, avaliando a apoptose neuronal *in situ* foi realizada utilizando o *kit In Situ Cell Death Detection* (Roche, EUA), conforme as instruções recomendadas pelo fabricante e sugestões de Brito *et al*., (2017), com modificações.

Três lâminas de cada animal de cada grupo, contendo quatorze secções histológicas (5 µm de espessura) cada lâmina, foram desparafinizadas em 3 series de xilol (três min em cada solução), reidratadas em álcool 90º, 80º e 70º (três min cada). Em seguida, foi realizada a recuperação antigênica em micro-ondas por 10 min com tampão citrato (pH 6,0; 0,1M).

Após o bloqueio da peroxidase endógena a partir de peróxido de hidrogênio 3% e álcool metílico por dez minutos em câmara escura, as secções foram incubadas durante a noite em câmara úmida escura a 37°C com a solução proteinase K (100 µL por lâmina) e posteriormente foram incubadas com a solução converter-POD (50 µL por lâmina) em câmara úmida escura por 1 h a 37 °C.

Em seguida, uma solução contendo 3,3'-diaminobenzidina (DAB), tampão fosfato e peróxido de hidrogênio 0,3%, foi adicionada a cada secção, incubadas por 10 min a 25 °C em câmara escura. As secções foram então, desidratas em álcool 70º, 80º e 90º (três min em cada) e diafanizadas em três séries de xilol (três min cada), montadas em lamínulas de vidro com balsamo do Canadá.

As células apoptóticas foram identificadas como células com núcleos corados em marrom ou como corpos apoptóticos (fragmentos de células apoptóticas envolvidas por células vizinhas), independentemente da intensidade da cor. A avaliação dos grupos estudados deu-se a partir da semiquantificação (igualmente ao descrito para avaliação inflamatória) do índice de células TUNEL-positivas de cada secção das lâminas utilizadas no ensaio. Foram utilizadas 3 lâminas de 3 animais de cada grupo. Para tanto, utilizou-se escore de 0 a 3 conforme Pei *et al*. (2017).

2.3 Análise estatística

Os dados foram expressos como média e erro padrão da média (EPM). Escores e dados com distribuição não Gaussiana identificada pela análise de Shapiro-Wilk foram submetidos ao teste Kruskal-Wallis com pós-teste de Dunn. As diferenças foram consideradas significativas para valores de $P < 0,05$. Foi utilizado o programa GraphPad Prism versão 5.0.

3 RESULTADOS

3.1 Caracterização do EHPV

Neste estudo o rendimento da amostra de própolis vermelha foi de 17,46% m/v. Nos espectros de massa do EHPV foram identificados a liquiritigenina, formononetina, biochanina A, medicarpina e retusapurporina. Os compostos identificados, acompanhados de suas respectivas massas e da referência usada para identificação estão expostos no quadro 2. Três dos principais marcadores também foram quantificados por CLAE-DAD, daidizeina com 4,16 ± 0,22 µg/mg, formononetina 9,21 ± 0,10 µg/mg, e biochanina 7,08 ± 0,09 µg/mg. Sendo alguns destes valores apresentados também no quadro 2.

Quadro 2. Identificação e quantificação dos principais compostos presentes no EHPV por HRMS-ESI e CLAE-DAD respectivamente

PICOS	COMPOSTOS	FÓRMULA MOLECULAR	QUANTIFI-CAÇÃO Média ± DP (n = 3) µg/mg	MS	MS+	MS-
1	Liquiritigenina	$C_{15}H_{12}O_4$	-	256	257.0839	255.0738
2	Formononetina	$C_{16}H_{12}O_4$	9,21 ± 0,10	268	269.0820	267.073
3	Biochanina A	$C_{16}H_{14}O_4$	7,08 ± 0,09	285	285.0815	284.069
4	Medicarpina	$C_{16}H_{14}O_4$	-	270	271.0968	269.088
5	Retuzapurpu-rina	$C_{32}H_{27}O_7$	-	252	523.1759	-

MS(+)= Espectro de massa positiva; MS(-)= espectro de massa negativo. (FROZZA *et al* 2013; DE MENDONÇA *et al,* 2015).

3.2 Escala de BBB

No teste realizado 24h após as cirurgias, todos os grupos lesionados mostraram escores significativamente menores do que o grupo LAM ($p < 0,0001$). Decorrida uma semana, apenas os grupos lesionados tratados com veículo e EHPV a 30 mg/Kg apresentaram esta mesma diminuição em relação a LAM ($p = 0,0002$), enquanto os grupos tratados com EHPV a 10 mg/Kg e Metil apresentaram escores estatisticamente similares ao LAM ($p > 0,05$). Ambas as análises aos 14 ($p = 0,0002$) e aos 21 dias ($p < 0,0001$) evidenciaram que apenas o grupo lesionado tratado com veículo mostrou escores médios inferiores aos do grupo LAM. Não foram observadas diferenças entre os tratamentos dos grupos lesionados em quaisquer dos tempos analisados ($p > 0,05$, teste Kruskal-Wallis; valores do pós-teste de Dunn podem ser observados na figura 3).

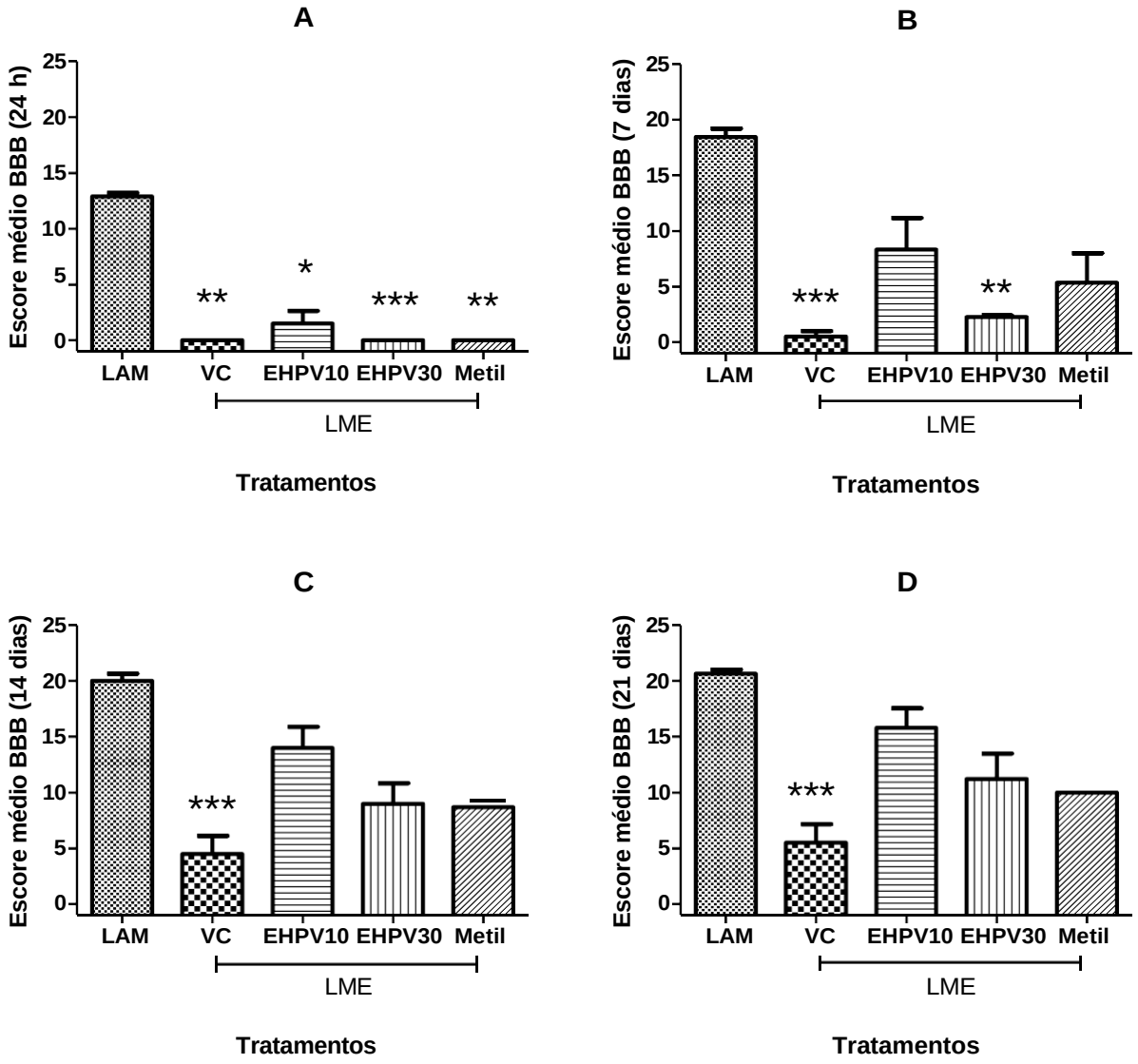

Figura 3: Escore médio na escala BBB em 24h (A), 7 dias (B), 14 dias (C) e 21 dias (D) após as cirurgias nos grupos submetidos à laminectomia (LAM) e lesão medular espinal (LME). As colunas representam as médias e as barras o erro padrão da média. VC: veículo (Tween 80 a 2% em água destilada); EHPV: extrato hidroetanólico de própolis vermelha a 10 e 30 mg/Kg; Metil: metilprednisolona a 30 mg/Kg. * indica diferença significativa em relação a LAM com valor de $p < 0,05$; ** indica diferença significativa em relação a LAM com valor de $p < 0,01$ e *** indica diferença significativa em relação a LAM com valor de $p < 0,001$. Teste de Kruskal-Wallis com pós-teste de Dunn.

3.3 Quantificação de neurônios

A quantificação de neurônios saudáveis aos 21 dias após os procedimentos cirúrgicos, expressa como porcentagem em relação ao lado intacto, evidenciou que tanto no corno dorsal ($p < 0,0001$) quanto no corno ventral ($p < 0,0001$) houve diminuição significativa de neurônios no grupo lesionado tratado com veículo (em torno de 50%) em relação ao grupo controle. Embora os grupos lesionados tratados com EHPV em ambas as doses e com Metil tenham mostrado aumento da porcentagem de neurônios remanescentes, este efeito foi menor no grupo tratado com EHPV a 30 mg/Kg, que apresentou médias significativamente

distintas dos demais grupos avaliados (figura 4 C e D, teste Kruskal-Wallis com pós-teste de Dunn). As imagens ilustrativas desses achados encontram-se na figura 4 A e B.

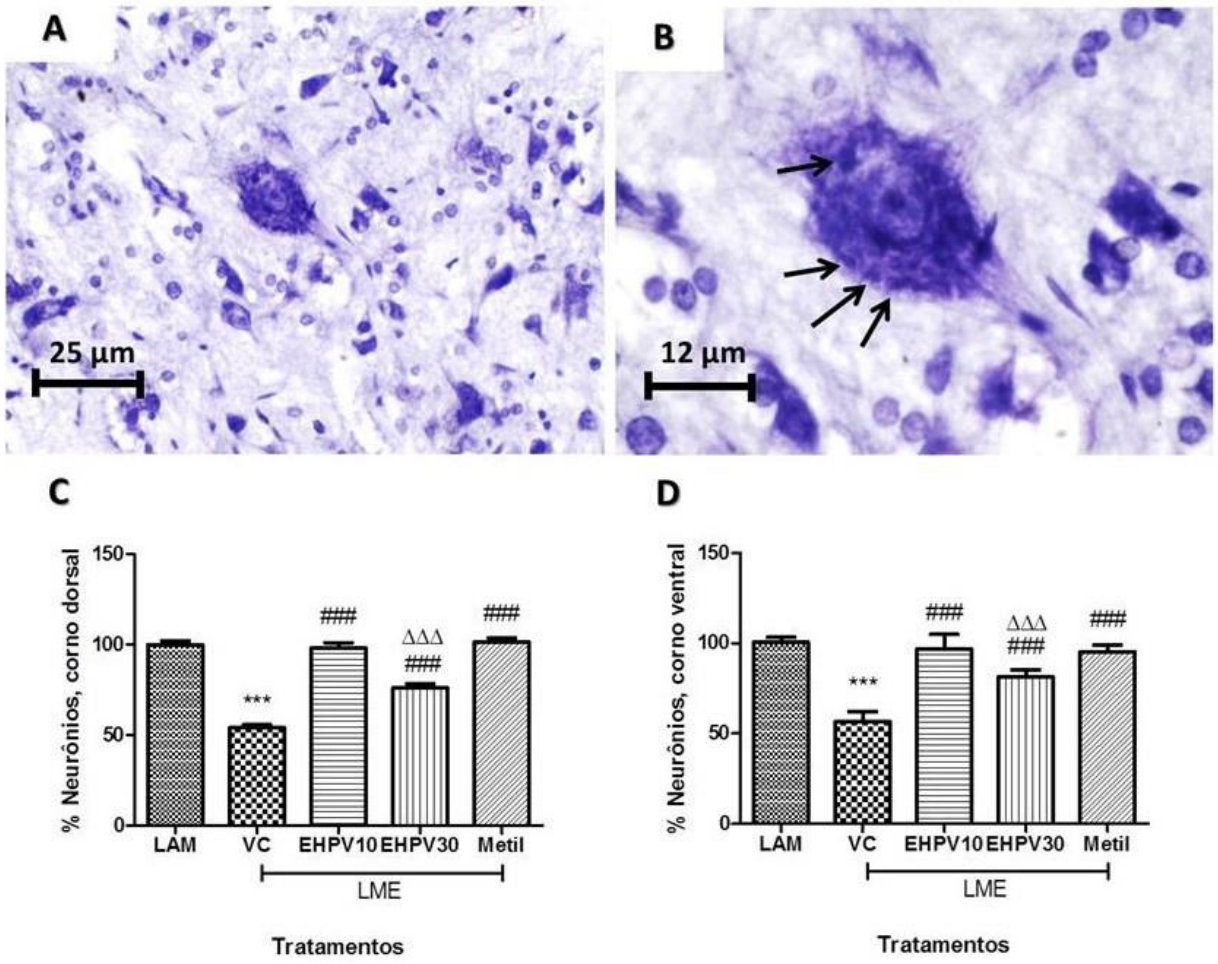

Figura 4: (A) Fotomicrografia de secção histológica de tecido medular mostrando neurônios saudáveis corados em Nissel (400 ×). Maior detalhe da figura anterior destacando os corpúsculos nucleares Nissels-positivos (setas delgadas) (800 ×). (C) Porcentagem média de neurônios saudáveis Nissel-positivos aos 21 dias após as cirurgias nos grupos submetidos à laminectomia (LAM) e lesão medular espinal (LME), nos cornos dorsal e (D) ventral da medula espinal, em relação ao lado intacto. As colunas representam as médias e as barras o erro padrão da média. VC: veículo (Tween 80 a 2% em água destilada); EHPV: extrato hidroetanólico de própolis vermelha a 10 e 30 mg/Kg; Metil: metilprednisolona a 30 mg/Kg. *** indica diferença significativa em relação a LAM com valor de $p < 0,001$; ### indica diferença significativa em relação a lesionado tratado com veículo com valor de $p < 0,001$; ΔΔΔ indica diferença significativa em relação aos demais tratamentos em grupos lesionados com valor de $p < 0,001$. Teste de Kruskal-Wallis com pós-teste de Dunn.

3.4 Resposta inflamatória

Observou-se aumento significativo da porcentagem de tecido infiltrado por células inflamatórias no grupo lesionado tratado com veículo, EHPV 30 mg/Kg e Metil, de maneira distinta dos grupos lesionado tratados com EHPV 10 mg/Kg e LAM ($p < 0,0001$). Já a hiperemia foi observada em todos os grupos lesionados, sendo que os tratamentos em EHPV

em ambas as doses e com Metil atenuou significativamente este efeito. A dose de 30 mg/Kg de EHPV teve um efeito ainda maior sobre a redução da hiperemia em animais lesionados ($p < 0,0001$, teste Kruskal-Wallis; os valores do pós-teste de Dunn podem ser observados na figura 6). As imagens ilustrativas desses achados encontram-se na figura 5.

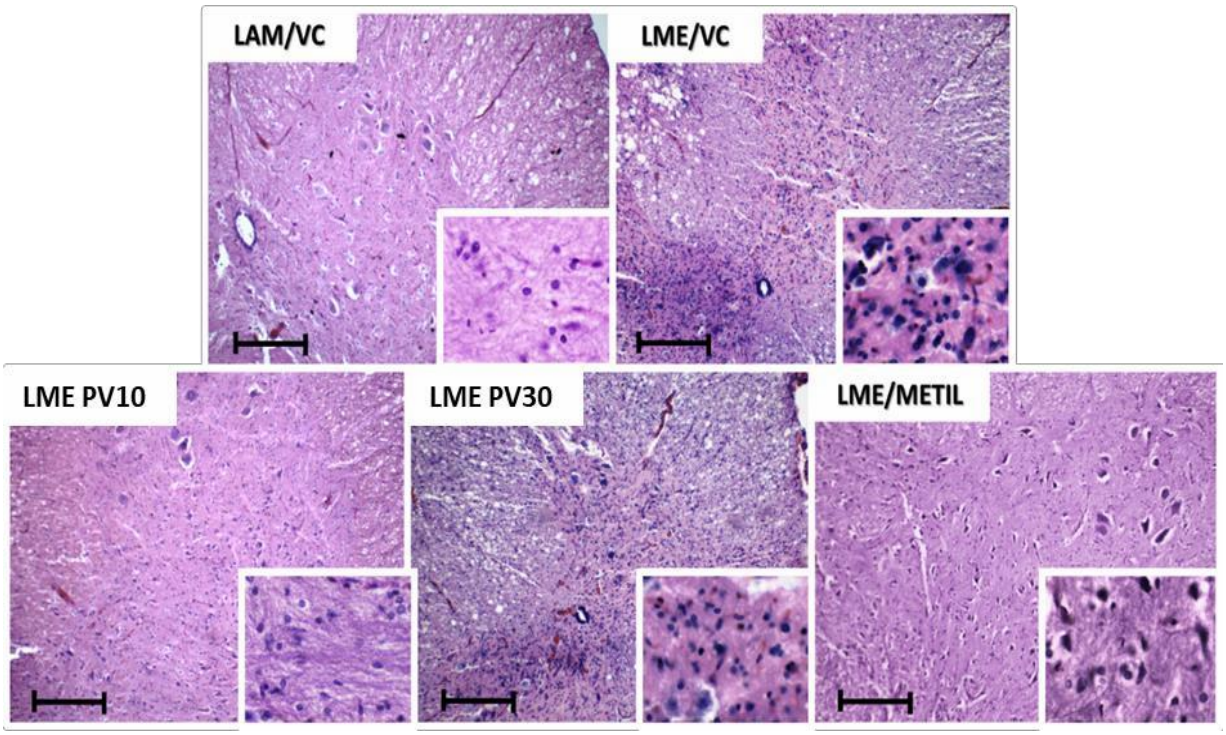

Figura 5: Secções histológicas da medula espinal, coradas em HE, 21 dias após a cirurgia. Aumentos de 100 e 400x, nos diferentes grupos: LAM: laminectomia tratado com veículo; LME/VC: grupo lesionado tratado com veículo; LME/EHPV10: grupo lesionado tratado com extrato hidroalcoólico de própolis vermelha 10 mg / Kg; LME/EHPV30: grupo lesionado tratado com extrato hidroalcoólico de própolis vermelho 30 mg / Kg. LME/Metil: grupo lesionado tratado com metilprednisolona 30 mg/kg. As micrografias ilustram a infiltração celular em resposta a inflamação e mostram ausência de infiltrado inflamatório na substância cinzenta em LAM/VC com detalhe da substância cinzenta da medula apresentando corpos celulares de neurônios motores. LME/VC, Infiltrado inflamatório intenso pode ser observado na substância cinzenta. Detalhe da substância cinzenta ao redor do canal medular atrófico, mostrando menor quantidade de corpos celulares de neurônios, infiltrado inflamatório crônico e profuso (rico em linfócitos) e hiperemia de capilares sanguíneos. LME/EHPV10, detalhe da substância cinzenta, mostrando apenas leve inflamação e hiperemia. Grupo LME/EHPV30, detalhe da substância cinzenta mostrando infiltrado inflamatório moderado e corpos celulares em degeneração.

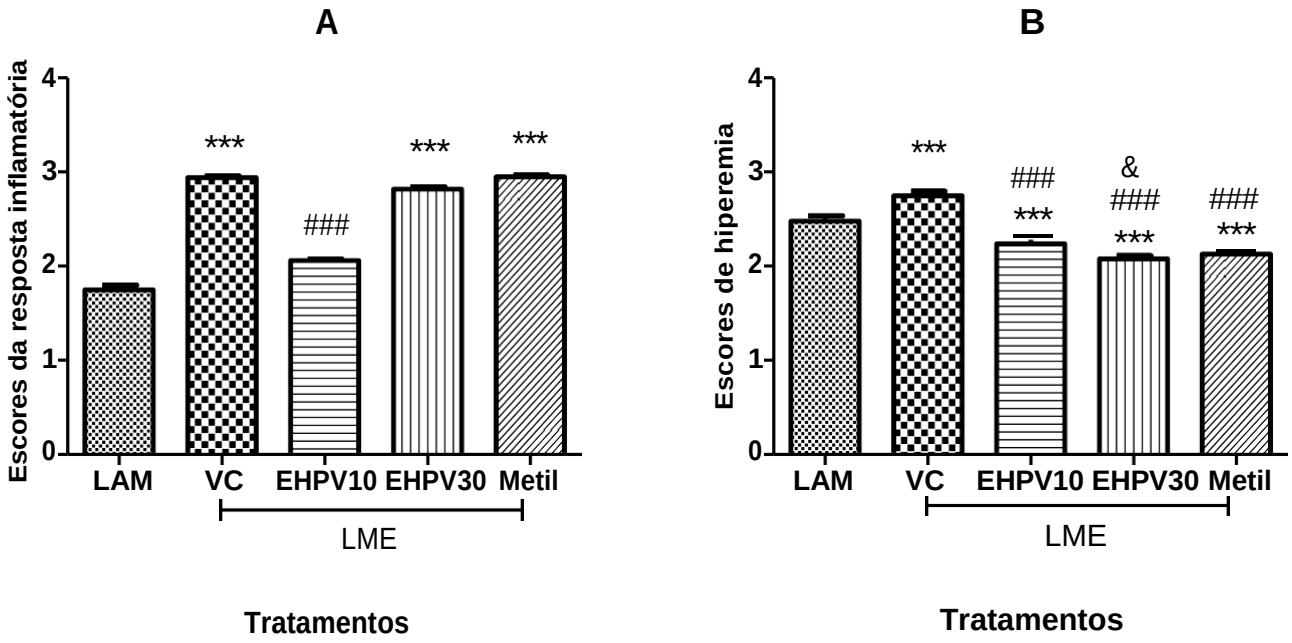

Figura 6: Escores médios atribuídos à resposta inflamatória quanto à porcentagem de infiltrado celular (A) e hiperemia (B), aos 21 dias após as cirurgias nos grupos submetidos à laminectomia (LAM) e lesão medular espinal (LME), nas hemimedulas do lado homolateral à lesão. As colunas representam as médias e as barras o erro padrão da média. VC: veículo (Tween 80 a 2% em água destilada); EHPV: extrato hidroetanólico de própolis vermelha a 10 e 30 mg/Kg; Metil: metilprednisolona a 30 mg/Kg. *** indica diferença significativa em relação a LAM com valor de $p < 0,001$; ### indica diferença significativa em relação a lesionado tratado com veículo com valor de $p < 0,001$; & indica diferença significativa em relação ao grupo EHPV 10 com valor de $p < 0,05$. Teste de Kruskal-Wallis com pós-teste de Dunn.

3.5 Expressão de astrócitos

Na substância cinzenta, observou-se aumento significativo da densidade da marcação para GFAP em ambos os cornos dorsal e ventral em grupos lesionados tratados com veículo. Este efeito foi atenuado pelos tratamentos com EHPV a 10 mg/Kg e pela Metil (ambas as análises, corno dorsal e ventral, com valores de $p < 0,0001$, teste Kruskal-Wallis; os valores do pós-teste de Dunn podem ser observados na figura 8). As imagens ilustrativas desses achados encontram-se na figura 7.

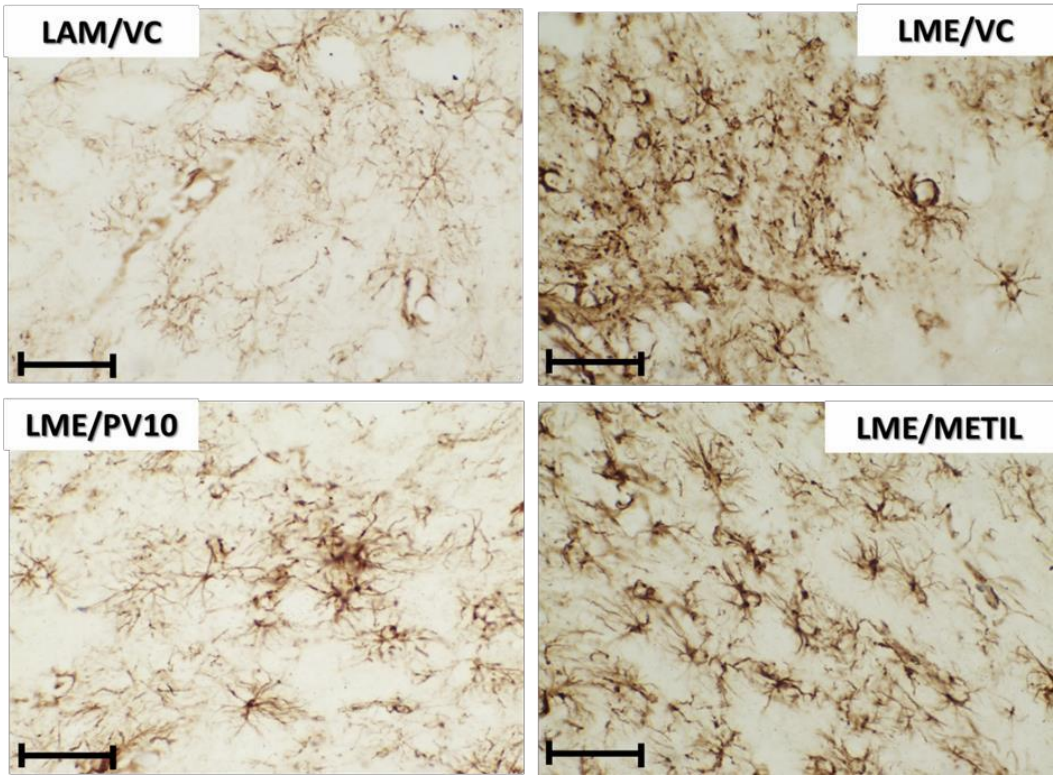

Figura 7: As micrografias ilustram a expressão de GFAP na substância cinzenta da medula espinal 21 dias após cirurgia nos seguintes grupos: LAM: laminectomia tratado com veículo; LME/VC: grupo lesionado tratado com veículo; LME/EHPV10: grupo lesionado tratado com extrato hidroalcoólico de própolis vermelha 10 mg / Kg; LME/Metil: grupo lesionado tratado com metilprednisolona 30 mg/kg. Aumento de 400x.

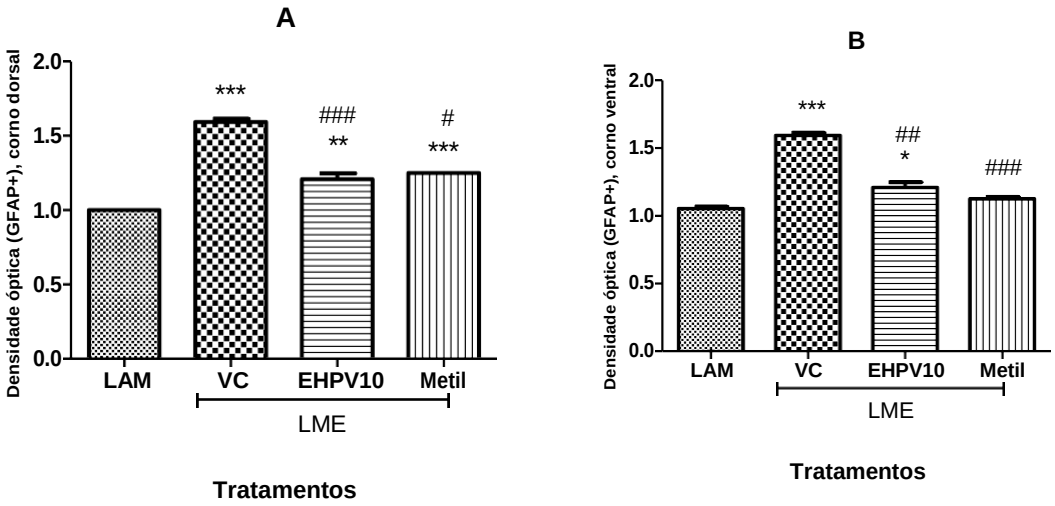

Figura 8: Densidade óptica média na substância cinzenta da medula espinal, corno dorsal (A) e ventral (B), aos 21 dias após as cirurgias nos grupos submetidos à laminectomia (LAM) e lesão medular espinal (LME), nas hemimedulas do lado homolateral à lesão. As colunas representam as médias e as barras o erro padrão da média. VC: veículo (Tween 80 a 2% em água destilada); EHPV: extrato hidroetanólico de própolis vermelha 10 e Metil: metilprednisolona a 30 mg/Kg. *** indica diferença significativa em relação a LAM com valor de $p < 0,001$; ** indica diferença significativa em relação a LAM com valor de $p < 0,01$; * indica diferença significativa em relação a LAM com valor de $p < 0,05$; ### indica diferença significativa em relação a lesionado tratado com veículo com valor de $p < 0,001$; ## indica diferença significativa em relação a lesionado tratado com veículo com valor de $p < 0,01$. Teste de Kruskal-Wallis com pós-teste de Dunn.

Já na substância branca, embora ambos os tratamentos (EHPV e Metil) tenham revertido de forma significativa o aumento da expressão de GFAP promovido pela lesão, observou-se um efeito significativamente maior da Metil, inclusive em relação ao grupo EHPV 10mg/Kg (ambas as análises, tratos dorsais e ventrais, com valores de $p < 0,0001$, teste Kruskal-Wallis; os valores do pós-teste de Dunn podem ser observados na figura 10). As imagens ilustrativas encontram-se na figura 9.

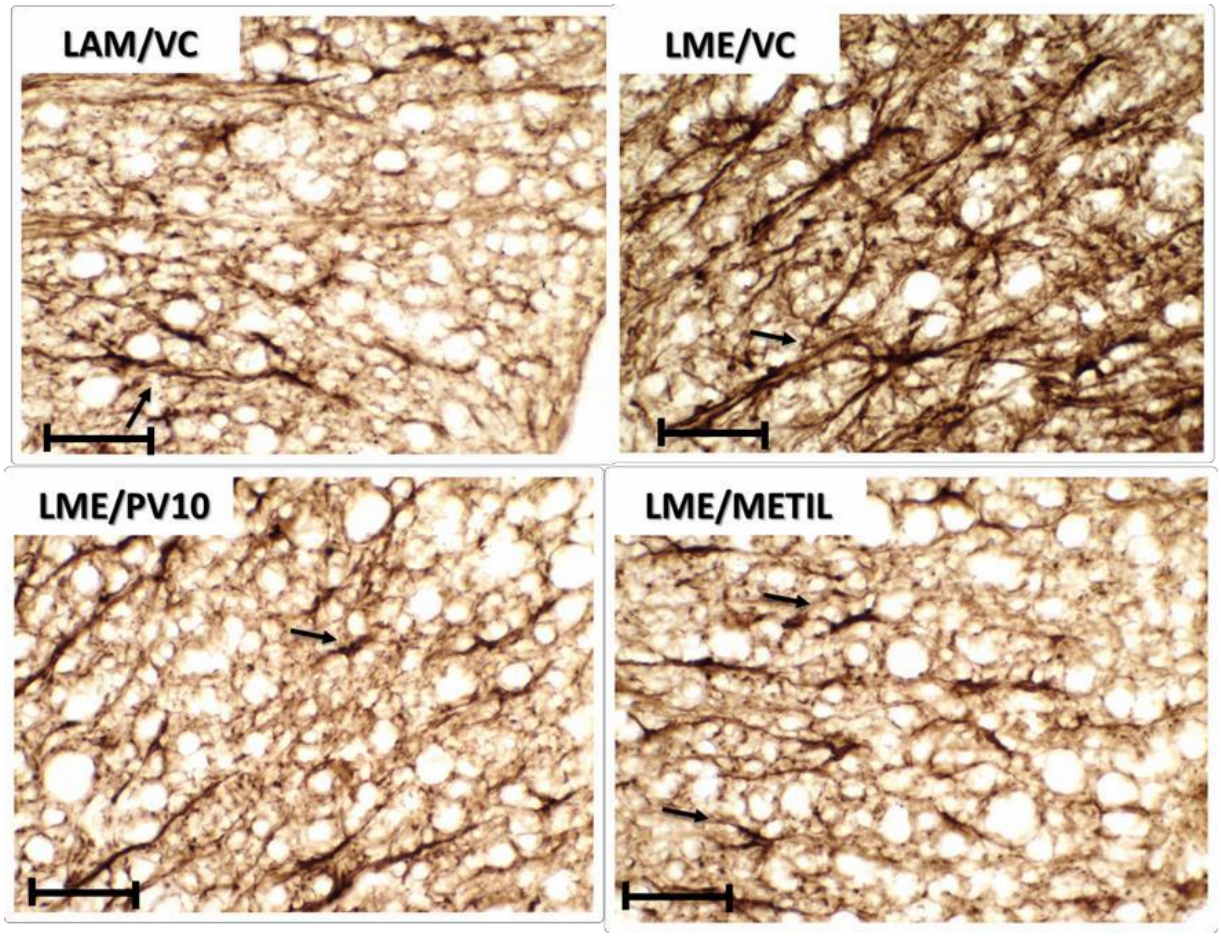

Figura 9: As fotomicrografias ilustram a expressão de GFAP na substância branca da medula espinal 21 dias após cirurgia nos seguintes grupos: LAM: laminectomia tratado com veículo; LME/VC: grupo lesionado tratado com veículo; LME/EHPV10: grupo lesionado tratado com extrato hidroalcoólico de própolis vermelha 10 mg / Kg; LME/Metil: grupo lesionado tratado com metilprednisolona 30 mg/kg. Aumento de 400x.

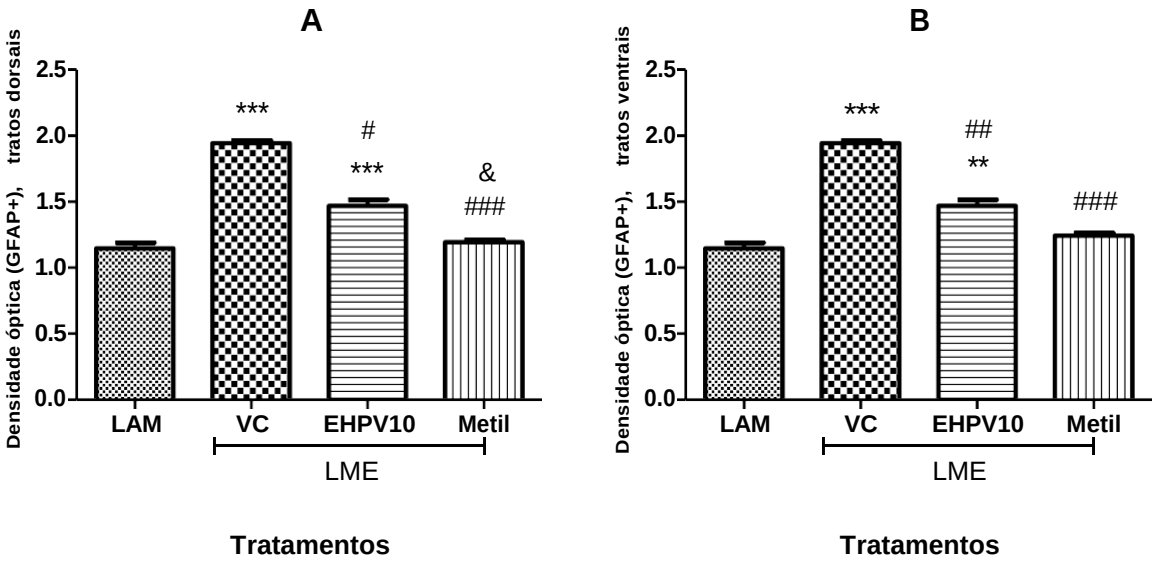

Figura 10: Densidade óptica média na substância branca da medula espinal, tratos dorsais (A) e ventrais (B), aos 21 dias após as cirurgias nos grupos submetidos à laminectomia (LAM) e lesão medular espinal (LME), nas hemimedulas do lado homolateral à lesão. As colunas representam as médias e as barras o erro padrão da média. VC: veículo (Tween 80 a 2% em água destilada); EHPV: extrato hidroetanólico de própolis vermelha a 10 e Metil: metilprednisolona a 30 mg/Kg. *** indica diferença significativa em relação a LAM com valor de $p < 0,001$; ** indica diferença significativa em relação a LAM com valor de $p < 0,01$; ### indica diferença significativa em relação a lesionado tratado com veículo com valor de $p < 0,001$; ## indica diferença significativa em relação a lesionado tratado com veículo com valor de $p < 0,01$; & indica diferença em relação ao grupo EHPV10 com valor de $p < 0,05$. Teste de Kruskal-Wallis com pós-teste de Dunn.

3.6 Apoptose

Os escores médios indicativos da porcentagem de tecido com células marcadas para TUNEL foram significativamente maiores na hemimedula do grupo lesionado tratado com veículo. Este efeito por atenuado de forma significativa tanto pelo tratamento com EHPV quanto pela Metil, que apresentaram médias similares às do grupo LAM ($p < 0,0001$, teste Kruskal-Wallis; os valores do pós-teste de Dunn podem ser observados na figura 11 D e ilustração dos achados figura 11 A, B e C).



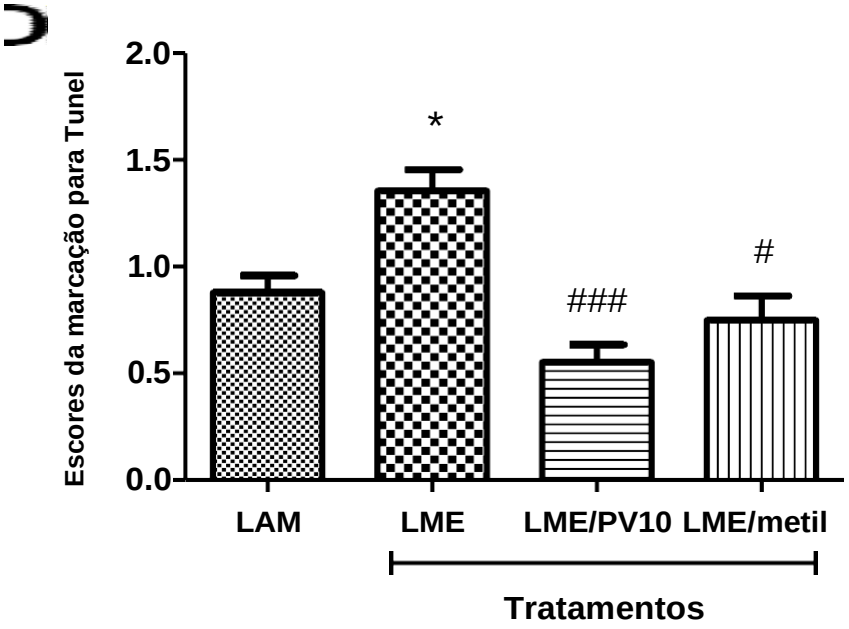

Figura 11. (A) Fotomicrografias mostrando visão panorâmica (40 ×) de secções histológicas axiais de tecido medular marcado pela técnica do TUNEL. (B) e (C) Maior detalhe (400 ×) do tecido medular destacando células da glia (quadrado vermelho) e neurônios (círculo vermelho) apoptóticos exibindo positividade nuclear para o TUNEL. (D) Escores médios atribuídos à marcação de neurônios em apoptose marcados pela técnica de TUNEL, aos 21 dias após as cirurgias nos grupos: LAM; animais submetidos à laminectomia tratados com Tween 80 a 2% em água destilada, LME; animais submetidos a lesão medular espinal (LME), nas hemimedulas do lado homolateral à lesão, os animais receberam Tween 80 a 2% em água destilada, EHPV: extrato hidroetanólico de própolis vermelha a 10 As colunas representam as médias e as barras o erro padrão da média; e Metil: metilprednisolona a 30 mg/Kg. * indica diferença significativa em relação a LAM com valor de $p < 0,05$; ### indica diferença significativa em relação a lesionado tratado com veículo com valor de $p < 0,001$;. # indica diferença significativa em relação a lesionado tratado com veículo com valor de $p < 0,05$. Teste de Kruskal-Wallis com pós-teste de Dunn.

4 DISCUSSÃO

Neste estudo o rendimento da amostra de PV foi de 17,46% m/v, apresentando rendimento de extração acima do valor mínimo especificado pelo Ministério da Agricultura (BRASIL, 2001) que é de 11% m/v. Por outro lado, em trabalho anterior com a mesma metodologia obteve-se 42% m/v (SANTOS, 2013). O menor rendimento no presente estudo pode ser justificado pela época de coleta da própolis, visto que sua composição química e seus constituintes ativos dependem principalmente da sazonalidade e da vegetação disponível (RISTIVOJEVIĆ, *et al*., 2015).

O resultado do rendimento corrobora com o trabalho de Aguiar *et al*. (2018), em que a extração etanólica da PV atingiu rendimento de 19% e ainda assim, obteve os melhores resultados frente a atividade antioxidante em comparação com outras frações da própolis, além de demonstrar ação anticolinesterásica, a qual segundo os autores se deu pela presença de isoflavonas em sua composição.

Para este estudo a amostra foi coletada durante o mês de novembro e, no estudo de Mendonça *et al*. (2015), a diminuição no rendimento da extração da PV sergipana, coletada durante esse período já havia sido relatada. Apesar disso, amostras da própolis vermelha sergipana coletadas na mesma época têm apresentado concentrações importantes de flavonoides em sua composição (MENDONÇA *et al.,* 2015). Além disso, Jug, Koncic, Kosalec, (2014) perceberam em seu estudo que a qualidade da própolis independe do seu rendimento de extração, tendo em vista que uma amostra pode apresentar rendimento mínimo e demonstrar eficiente atividade biológica.

A análise química do extrato mostrou uma composição complexa do EHPV e identificou a presença de flavonoides na amostra, a saber: liquiritigenina (1), formononetina, biochanina A, medicarpina e retusapurporina. Alguns destes compostos já haviam sido identificados anteriormente em amostras de PV sergipana (RIBEIRO *et al*., 2015). Além desses, outros constituintes químicos também já foram encontrados em análises químicas da PV sergipana, dentre eles pinobanksina, isoliquiritigenina (LOPES *et al*., 2014), pinocembrina, vestiol, propilgalato, catequina, epicatequina (PINHEIRO *et al*., 2015). Dentre todos esses compostos, a formononetina, isoliquiritigenina e liquiritigenina são considerados os principais flavonoides presentes na PV sergipana (LOPES *et al*., 2014). Na Figura 17, encontra-se as estruturas moleculares das isoflavona identificadas no EHPV.

A técnica ESI de identificação dos compostos utilizada nesse estudo permitiu a identificação de compostos, como citado. Os valores dos principais compostos majoritários foram 9,21 ± 0,10 para a formononetina e 7,08 ± 0,09 para a biochanina. Estudos anteriores

realizados com este mesmo tipo de própolis, como o de Ribeiro *et al*. (2015), mostram que o EHPV apresentou concentrações de 23,29 mg/g, 0,38 mg/g e 0,67 mg/g de formononetina, daidzeína e biochanina A, respectivamente. No estudo de Lima Cavendish *et al*. (2015), em que autores do mesmo grupo também utilizaram a PV sergipana, a formononetina foi quantificada com 21,62 mg/g de EHPV. O teor de flavonoides totais encontrados no estudo de Bitencourt *et al*. (2014), foi de 2% (20 mg/g de EHPV da PV sergipana), bem acima da preconizada pela legislação que determina que a quantidade mínima de flavonoides para extrato seco da própolis deve ser de 0,25% (BRASIL, 2001).

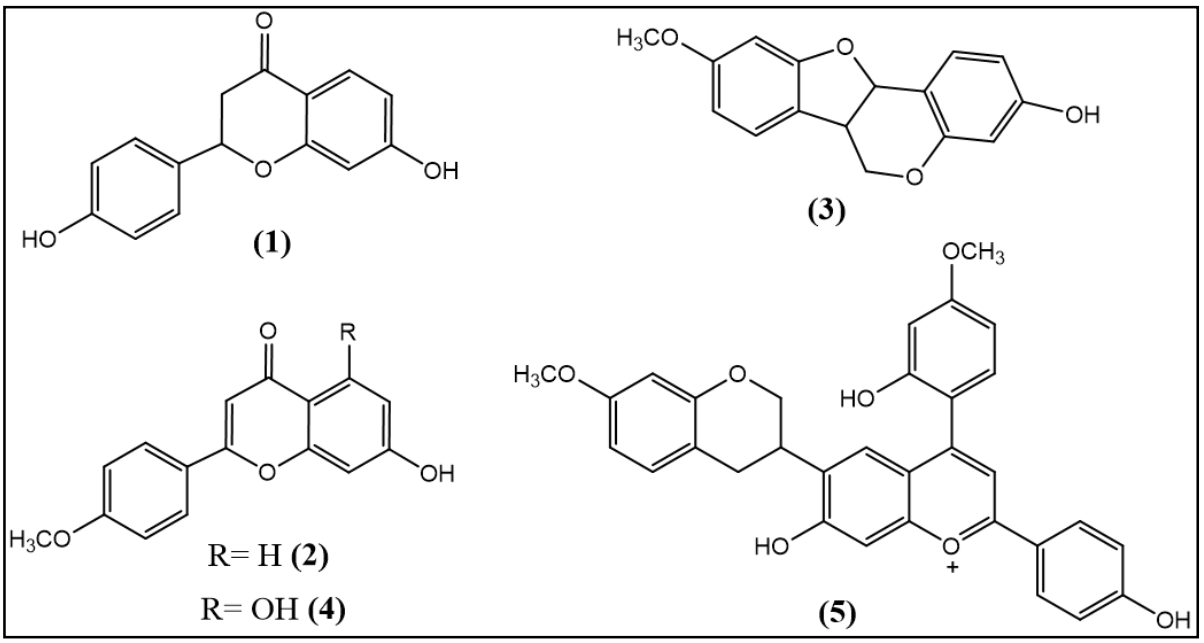

Figura 12. Estrutura química dos compostos identificados no EHPV: 1-Liquiriteginina, 2-Formononetina, 3-Medicarpina, 4-Biochanina A e 5- Retusapurporin (B). Fonte: Frozza *et al*. (2013).

Além da identificação dos marcadores químicos, que permite verificar as características físicas e químicas compatíveis com o 13º tipo de própolis descrito, conhecida como PV, a presença de tais compostos pode ser importante para explicar os efeitos encontrados no presente trabalho, já que ações biológicas neuroprotetoras foram descritas, por exemplo, para a formononetina (LI *et al*., 2017) e liquiritigenina (YANG et al., 2016; KO *et al*., 2017).

A hemissecção medular, em ratos tratados com veículo, induziu déficit funcional do primeiro até o 21° dia após cirurgia em relação ao grupo submetido à laminectomia. Este achado está de acordo com estudos prévios, em que foi observada diminuição dos escores na escala BBB que ocorrem em decorrência de LME, em que há perda de neurônios no lado homolateral à lesão (LESZCZYŃSKA *et al*. 2016: FRIEDLI *et al*. 2015: KJELL; OLSON, 2016). Em concordância os dados da avaliação locomotora e com os estudos citados, os resultados da quantificação de neurônios marcados pela coloração de Cresil violeta para a substância

de Níssl nos cornos ventral e dorsal mostraram diminuição do número de células após LME ainda aos 21 dias.

No presente trabalho, tanto o tratamento com EHPV em ambas as doses, como com a metilprednisolona, promoveram melhora na recuperação funcional a partir da segunda semana após a lesão, sendo que a dose de 10 mg/Kg de EHPV mostrou efeito significativo já na primeira semana. Tal resultado indica que o EHPV teve efeito neuroprotetor após LME, tanto nas fases subaguda como aguda. A resposta aguda (inflamatória) se inicia horas após a lesão, em decorrência do trauma com hemorragia e edema, e atinge um pico dentro de poucos dias; há infiltração de células polimorfonucleares seguida por monócitos e macrófagos e as respostas mediadas por essas células se sobrepõem e influenciam a chamada lesão secundária (subaguda), que tem papel chave no processo patofisiológico e relação com o prejuízo funcional e que é modulada, em grande parte, por respostas imunes (SHIBUYA, YAMAMOTO, ITANO 2009).

Corroborando a hipótese de neuroproteção, houve diminuição da perda de neurônios quando administrados os tratamentos com EHPV com ambas as doses e pela metilprednisolona, tanto no corno ventral (neurônios motores, POPOVIC *et al* 1997) como no corno dorsal (neurônios sensoriais, POPOVIC *et al* 1997) da medula espinal. No corno dorsal, o EHPV na dose de 10 mg/Kg promoveu efeito significativamente maior do que os demais tratamentos. Considerando-se que as diferenças entre as doses são mais pronunciadas no corno dorsal (no corno ventral os efeitos foram similares entre todos os tratamentos), onde estão localizados neurônios sensoriais, pode ser sugerido que a melhora funcional promovida pela menor dose, observada ao sétimo dia na avaliação BBB, esteja relacionada a uma diminuição da dor, que não foi aferida no presente trabalho, mas é relatada consistentemente após LME em ratos (MIRANPURI *et al*., 2017: YANG *et al*., 2018). Tal sugestão pode ser fundamentada ainda pelo tralho de Lima-Cavendish *et al*. 2015, que reportou as ações anti-inflamatória e antinociceptiva do EHPV.

Os diferentes efeitos com melhor perfil para a menor dose de EHPV poderiam ser explicados também pelo duplo papel da resposta da inflamatória para reparo tecidual no sistema nervoso, benéfico ou deletério, dependendo das substâncias liberadas e de tipos celulares atraídos para o local da lesão *(*AHMED *et al*., 2017). Assim, a resposta inflamatória não deve ser totalmente suprimida (pela utilização de maiores doses de HEPV ou outros anti-inflamatórios) na medida em que é parcialmente necessária para desencadear eventos de reparo tecidual. Por exemplo, a interleucina pró-inflamatória TNF-α liberada por macrófagos infiltrados após LME, que está comumente associada ao dano tecidual, exibe também um papel neuroprotetor na medida em que tem efeito estimulador do crescimento axonal e ainda

promove o aumento da síntese de IL-10, a qual é anti-inflamatória e elimina os radicais livres gerados na LME (CHEN *et al*., 2015).

Os dados obtidos para a metilprednisolona foram compatíveis com o esperado, com base na literatura (ÇAVUS *et al*., 2014: EVANIEW *et al.*, 2016). Vale destacar, porém, que efeitos adversos foram descritos em ensaios clínicos pela utilização deste medicamento de forma contínua (TATOR, 2006: HURLBERT *et al*., 2013: BOWERS *et al*., 2016).

Comparativamente, em estudo realizado por Silva *et al*. (2015), foi observado que o EHPV a 10 mg/Kg administrado durante 28 dias por via oral não promoveu toxicidade e, segundo os autores, a DL50 do EHPV pode ser estimada acima de 3.000 mg/Kg, enquanto que doses repetitivas acima de 200 mg/Kg deveriam ser administradas com cautela. Adicionalmente, enquanto a MP administrada em longo prazo apresenta efeitos imunossupressores (LEGOS *et al*., 2001), por exemplo, o EHPV mostrou ações positivas sobre o sistema imune (BUENO-SILVA *et al*., 2017), além de ter uma ações anti-inflamatórias (LIMA-CAVENDISH *et al*., 2015; BEZERRA *et al*., 2017) com o benefício de mostrar atividade gastroprotetora.

A ação anti-inflamatória do EHPV também foi observada no presente estudo: Nos grupos lesionados tratados com veículo houve aumento dos escores para a resposta inflamatória, de leve a moderada no grupo LAM para severa no grupo LME e novamente para leve no grupo EHPV10, sem modificação do efeito da LME pelo tratamento com as doses de 30 mg/Kg de EHPV e de Metilprednisolona. Esta ação do EHPV pode ter contribuído para a neuroproteção (recuperação funcional e menor perda de neurônios motores e sensoriais), já que o processo inflamatório está presente após LME e é causador de efeitos deletérios como necrose e apoptose (VISAVADIYA *et al*., 2016; HAYTA, ELDEN, 2018).

Embora o infiltrado inflamatório tenha sido quantificado de forma indiscriminada quanto ao tipo celular, a análise qualitativa exibiu predomínio de células compatíveis com a micróglia reativa (com formato ameboide, em contraposição ao formato ramificado observado em condições fisiológicas) (NAKAJIMA, KOHSAKA 2004). Embora a infiltração de micróglia e macrófagos seja comumente relatada nos primeiros dias após a LME – com efeitos deletérios como a produção de espécies reativas de oxigênio e produção de citocinas neurotóxicas e participação na degeneração Walleriana (CHAO *et al.* 1992) - outros autores reportaram um pico de expressão de marcadores de micróglia reativa e macrófagos em quatro semanas após LME que pode estar relacionado aos déficits motores concomitantes aferidos por meio da escala BBB (WU *et al.* 2005).

Curiosamente, o tratamento com MP não produziu modificações no escore (%) de infiltração inflamatória no tecido. A MP atua nas vias inflamatórias mediadas por TNF-α - NK-κB – iNOS (XU *et al*., 1998) e que induzem apoptose em neurônios (BRU¨NE, KNETHEN, SANDAU 1999). Se, por um lado, a apoptose em neurônios lesionados induzida por iNOS pode ser benéfica no estágio agudo da lesão, sua expressão crônica pode induzir apoptose em neurônios saudáveis e, desta forma, tornar-se prejudicial (SATAKE *et al* 2000), o que explicaria ao menos parcialmente o efeito neuroprotetor da Metilprednisolona.

Os diferentes efeitos para a MP e EHPV observados no presente estudo poderiam ser explicados ou porque tais tratamentos atuam em distintas vias e tipos celulares da cascata de eventos deletérios pós LME, ou porque os efeitos da MP sobre o processo inflamatório teriam sido melhor apreciados se o tecido fosse obtido em tempos de eutanásia anteriores à primeira semana do estudo. Por outro lado, todos os tratamentos diminuíram a hiperemia decorrente da lesão e não se pode descartar um efeito da MP, ainda que parcial, sobre a resposta inflamatória. É valido esclarecer que o procedimento de laminectomia, per se, produz resposta inflamatória e hiperemia leve, dado coerente com a literatura da área (SENTURK *et al*.; 2017).

A atividade anti-inflamatória descrita para o EHPV pode ser explicada também pela presença de flavonoides em sua composição química, evidenciados pela análise cromatográfica da amostra utilizada neste estudo, que contém formononetina, biochanina A, daidzeína, liquiritigenina e retusapurporina. Essas substâncias apresentam ações que podem ser favoráveis à neuroproteção e neurorregeneração. A exemplo, a formononetina teve efeito neuroprotetor após lesão encefálica traumática e os mecanismos subjacentes encontrados foram a diminuição de TNF-α, IL-6 e COX-2 (LI *et al*. 2013).

A liquiritigenina também diminuiu a expressão de TNF-α e IL-6 em modelo de depressão em ratos pela administração de lipopolissacarídeo (SU *et al.,* 2016) e resultado similar (contra o efeito de lipopolissacarídeo) também foi observado para a biochanina A, que protegeu neurônios dopaminérgicos e diminuiu a ativação microglial e os níveis de óxido nítrico e TNF-α (WAGN *et al*., 2016). Em modelo de lesão medular por isquemia, a administração de daidzeina foi neuroprotetora, diminuindo os marcadores inflamatórios TNF-α e NK-κB, ao mesmo tempo em que diminuiu os marcadores de apoptose (ZANG *et al*. 2017). Trabalhos relatam os efeitos da daidzeina sobre células microgliais in vitro (SUBEDI *et al* 2017).

Dentre as atividades que conferem ação neuroprotetora aos flavonoides supracitados, também é frequente encontrar trabalhos mostrando diminuição de apoptose, in vitro e in vivo. Frente à lesão cerebral traumática, a formononetina diminuiu a expressão de TUNEL e de genes de resposta pró-oxidantes (LI *et al*., 2017). Diminuição da expressão de BAX e Caspase

3 pela formononetina também foram observados pelo tratamento com formononetina (TIAN *et al*.,2013) e liquiritigenina (YANG, PARK, SONG, 2013) em neurônios corticais hiperestimulados por glutamato.

Neste sentido, os resultados da quantificação de células imunorreativas para TUNEL são coerentes com a diminuição da perda neuronal causada pela lesão, nos grupos tratados com EHPV e MP, uma vez que ocorreu aumento de apoptose induzido pela lesão e diminuição deste efeito pelos tratamentos. Uma vez que os dados anteriores são consistentes em apontam a dose de 10 mg/Kg de EHPV como uma estratégia mais promissora, as investigações realizadas por imunohistoquímica priorizaram o esclarecimento dos possíveis mecanismos de ação neste mesmo grupo (EHPV10 preferencialmente a EHPV30).

Além da diminuição da morte celular, inclusive por apoptose, e da infiltração de células inflamatórias após LME, os tratamentos com EHPV e MP também diminuíram a resposta astrocitária, em relação a animais que receberam veículo. Os astrócitos são os componentes mais abundantes da cicatriz glial (SOFRONIEW; VINTERS, 2010) após LME, que por sua vez pode ser parcialmente benéfica (impedindo a expansão da lesão para outras áreas do sistema nervoso) e parcialmente deletéria (inibe a reconexão axonal e reparo neuronal) (ANDERSON *et al*., 2016). Os astrócitos produzem a proteína glial fibrilar ácida (GFAP), um filamento intermediário componente do citoesqueleto (daí a relevância da proliferação e astrócitos para a cicatriz glial), e apresentam estreita relação com macrófagos, sendo mutuamente influenciados: os astrócitos atuam no recrutamento de macrófagos e neutrófilos, por meio da MCP-1 (PINEAU *et al*., 2010), e modulam a diferenciação de subtipos de macrófagos (HANN *et al*., 2015).

No presente estudo, observou-se aumento da expressão de GFAP no grupo lesionado tratado com veículo e a modificação deste efeito tanto pelo EHPV quanto pela MP, em ambas as substâncias branca (astrócitos fibrosos, quando da gliose) e cinzenta (protoplasmáticos). O aumento da expressão de GFAP após LME é bem conhecido (FAROOQUE *et al*., 1995), e os efeitos dos tratamentos ora empregados não necessariamente refletem uma interferência direta com a função astrocitária, mas sim uma prevenção dos efeitos da LME. Ao mesmo tempo, a diminuição da formação da cicatriz glial poderia ser útil para promover a reconexão dos tratos axonais entre áreas do sistema nervoso, com melhora no perfil funcional.

Em síntese, os resultados mostraram que o EHPV teve efeito neuroprotetor sobre a recuperação funcional, com diminuição da resposta inflamatória, de forma tão efetiva quanto ou mais significativa que o medicamento padrão utilizado para tratamento desta condição

clínica. Os indícios de mecanismos de ação sugeridos perpassam a diminuição de apoptose e da reação astrocitária após LME.

REFERÊNCIAS

AGUIAR, G. R.; DE LEMOS, T. L. G.; DORNELAS, C. A.; DA SILVA, A. M.; DE ALMEIDA, M. C. S.; FERREIRA, D. A.; MONTE, F. J. Q.; BRAZ-FILHO, R.; DE OLIVEIRA, I. R.; DO NASCIMENTO, P. G. G. Estudo Químico e Avaliação Biológica da Própolis Vermelha de Alagoas. *Rev. Virtual Quim.* 2018; 10(1) no prelo.

AHMED, A.; PATIL, A.A.; AGRAWAL, D.K. Immunobiology of spinal cord injuries and potential therapeutic approaches. *Mol Cell Biochem.* 2017.

AHUJA, C.S.; MARTIN, A.R.; FEHLINGS, M.G. Recent advances in managing a spinal cord injury secondary to trauma. *F1000Research,* 2016; 5: 1-13.

AHUJA, C.S.; NORI, S.; TETREAULT, L.; WILSON, J.; KWON, B.; HARROP, J.; CHOI, D.; FEHLINGS, M.G. Traumatic Spinal Cord Injury-Repair and Regeneration. *Nature Reviews Disease Primers*, 2017; 3 (17018): 1-21.

AHUJA, C.S.; FEHLINGS, M. Concise Review: Bridging the Gap: Novel Neuroregenerative and Neuroprotective Strategies in Spinal Cord Injury. *Células-tronco Transl. Med.* 2016; 5(7): 914-24.

ALMEIDA, E.T.C.; DA SILVA, A, M.C.D.; OLIVEIRA, J.M.S.; KAMIYA, R.U.; ARRUDA, R.E.S.; VIEIRA, D.A.V.; SILVA, V.C.; ESCODRO, P.B.; BASÍLIO-JÚNIOR, I.D.; DO NASCIMENTO, T.J. Chemical and microbiological characterization of tinctures and microcapsules loaded with Brazilian red propolis extract. *Journal of Pharmaceutical Analysis* 2017; 7: 280-287.

ANDERSON, M.A.; BURDA, J.E.; REN, Y.; AO, Y.; O'SHEA, T.M.; KAWAGUCHI, R.; COPPOLA, G.; KHAKH, B.S.; DEMING, T.J.; SOFRONIEW, M.V. Astrocyte scar formation aids central nervous system axon regeneration. *Nature* 2016; 532:195–200

ANDRADE, J.K.S.; DENADAIA,M.; DE OLIVEIRA, C.S.; NUNES, M.L.; NARENDRA, N. Evaluation of bioactive compounds potential and antioxidant activity of brown, green and red propolis from Brazilian northeast region. *Food Res Int.* 2017 Nov; 101:129-138.

BAINS, M.; HALL, E.D. Antioxidant therapies in traumatic brain and spinal cord injury. *Biochim Biophys Acta* 2012; 1822(5):675-84.

BARBOSA, R. A.; NUNES T. L. G. M.; NUNES, T. L. G. M.; PAIXÃO, A. O.; BELO NETO, R.; MOURA, S.; ALBUQUERQUE JUNIOR, R. L. C.; CÂNDIDO, E. A. F.; PADILHA, F. F; QUINTANS-JÚNIOR, L. J.; GOMES, M. Z.; CARDOSO, J. C. Hydroalcoholic extract of red propolis promotes functional recovery and axon repair after sciatic nerve injury in rats. *Pharmaceutical Biology* 2015; 54(6): 993-1004.

BASSO, D. M.; BEATTIE, M. S.; BRESNAHAN, J. C. A Sensitive and Reliable Locomotor Rating Scale for Open Field Testing in Rats. *Journal of Neurotrauma*, 1995; 12(1):1-21.

BATISTA, C.M.; ALVES, A.V.F.; QUEIROZ, L.A.; LIMA, B.S.; FILHO, R.N.P.; ARAÚJO, A.A.S.;ALBUQUERQUE JÚNIOR, R.L.C.; CARDOSO, J.C.The photoprotective and anti-inflammatory activity red propolis extract in rats. *J Photochem Photobiol B.* 2018; 180:198-207.

BRASIL. Ministério da Agricultura. Secretaria de Defesa Agropecuária. Departamento de Inspeção de Produtos de Origem Animal – DIPOA. Instrução Normativa N° 3, de 19 de Janeiro de 2001. **Anexo VI – Regulamento técnico para fixação de identidade e qualidade de própolis.**Brasília: Ministério da Agricultura; 2001. D.O.U. de 23/01/2001. Seção 1, p. 18-23.

BOWERS, A. C.; KUNDU, B.; ROSENBLUTH, J.; HAWRYLUK1, G. W. J.; FEHLINGS, M. G. Patients with Spinal Cord Injuries Favor Administration of Methylprednisolone. *PLoS One*, 2016; 11(1): e0145991.

BRÜNE, B.; VON KNETHEN, A.; SANDAU, K.B. Nitric oxide (NO): an effector of apoptosis. *Cell Death Differ* 1999; 6:969–975

BUENO-SILVA, B.; FRANCHIN, M.; ALVES, C.F.; DENNY, C.; COLON, D.F.; CUNHA, T.M.; ALENCAR, S.M.; NAPIMOGA, M.H.; ROSALEN, P.L. Main pathways of action of Brazilian red propolis on the modulation of neutrophils migration in the inflammatory process. *Phytomedicine : international journal of phytotherapy and phytopharmacology* 2016; 23(13), 1583-1590.

BUENO-SILVA, B.; KAWAMOTO, D.; ANDO-SUGUIMOTO, E.S.; ALENCAR, S.M.; ROSALEN, P.L.; MAYER, M.P. Brazilian Red Propolis Attenuates Inflammatory Signaling Cascade in LPS-Activated Macrophages. *Plos One* 2015; 10(12).

BUENO-SILVA, B.; KOO, H.; FALSETTA, M.L.; ALENCAR, S.M.; IKEGAKI, M.; ROSALEN, P.L. Effect of neovestitol-vestitol containing Brazilian red propolis on accumulation of biofilm in vitro and development of dental caries in vivo. *Biofouling* 2013; 29(10):1233-1242.

BUENO-SILVA, B.; KAWAMOTO, D.; ANDO-SUGUIMO, S. E.; CASARIN, R.C.V.; SEVERINO, E.; ALENCAR, M.S.; ROSALEN, P. L.; MAYERA, M.P.A. Brazilian red propolis effects on peritoneal macrophage activity: Nitric oxide, cell viability, pro-inflammatory cytokines and gene expression. *Journal of Ethnopharmacology* 2017; 207(31):100-107.

ÇAVUŞ, U.Y.; YILMAZ, A.; AYTEKIN, M.N.; TABURCU, G.; ALBAYRAK, A.; YILDIRIM, S.; AĞIR, I. Efficacy of N-acetylcysteine on neuroclinical, biochemical, and histopathological parameters in experimental spinal cord trauma: comparison with methylprednisolone. *Eur J Trauma Emerg Surg.* 2014; 40(3):363-71.

CHAO, C.C.; HU, S.; MOLITOR, T.W.; SHASKAN, E.G.; PETERSON, P.K. Activated Cmicroglia mediate neuronal cell injury via a nitric oxide mechanism. *J Immunol.* 1992; 149(8):2736-41.

CHEN, W.F.; CHEN, C.H.; CHEN, N.F.; SUNG, C.S.; WEN, Z.H. Neuroprotective Effects of Direct Intrathecal Administration of Granulocyte Colony-Stimulating Factor in Rats with Spinal Cord Injury. *CNS Neurosci Ther* 2015; 21: 698-707.

DO NASCIMENTO TG, DA SILVA PF, AZEVEDO LF, DA ROCHA LG, DE MORAES PORTO IC, LIMA E MOURA TF, BASÍLIO-JÚNIOR ID, GRILLO LA, DORNELAS CB, FONSECA EJ, DE JESUS OLIVEIRA E, ZHANG AT, WATSON DG. Polymeric Nanoparticles of Brazilian Red Propolis Extract: Preparation, Characterization, Antioxidant and Leishmanicidal Activity. *Nanoscale Res Lett.* 2016 Dec;11(1):301.

DOS SANTOS, F.S. M. EFEITOS DO TRATAMENTO ORAL COM PRÓPOLIS VERMELHA E EXERCÍCIO SOBRE A LESÃO MEDULAR EM RATOS. DISSERTAÇÃO (2013).

EMERY, J.L. "Cot death" rates on different days of the week. *Arch Dis Child*. 1998; 79(2):198.

FEHLINGS, M. G.; NATER, A.; HOLMER, H. Cost-effectiveness of surgery in the management of metastatic epidural spinal cord compression: a systematic review. *Spine* (Phila Pa 1976). 2014 Oct 15;39(22 Suppl 1):S99-S105.

FEHLINGS, M.G., TETREAULT, L.A., AARABI, B., ANDERSON, P., ARNOLD, P.M., BRODKE, D.S., CHIBA, K., DETTORI, J.R., FURLAN, J.C., HARROP, J.S., HAWRYLUK, G.,

HOLLY, L.T., HOWLEY, S., JEJI, T., SUKHVINDER, K.R., KOTTER, M., KURPAD, S., KWON, B.K., MARINO, R.J., MARTIN, A.R., MASSICOTTE, E., MERLI, G., MIDDLETON, J.W., NAKASHIMA, H., NAGOSHI, N., PALMIERI, K., SINGH, A., SKELLY, A.C., TSAI, E.C., VACCARO, A., WILSON, J.R., YEE, A., BURNS, A.S. A Clinical Practice Guideline for the Management of Patients With Acute Spinal Cord Injury: Recommendations on the Type and Timing of Rehabilitation. *Global Spine Journal* 2017; 7(3): 84-94.

FAROOQUE, M.; BADONIC, T.; OLSSON, Y.; HOLTZ, A. Astrocytic reaction after graded spinal cord compression in rats: immunohistochemical studies on glial fibrillary acidic protein and vimentin. *J Neurotrauma* 1995; 12(1):41-52.

FRIEDLI, L.; ROSENZWEIG,E.S.; BARRAUD,Q.; SCHUBERT, M.; DOMINICI,N.; AWAI, L.; NIELSON, J.L.; MUSIENKO, P.; NOUT-LOMAS,Y.; ZHONG,H.; ZDUNOWSKI, S.;. ROY, R.R.; STRAND, S.C.; BRAND, R.V.D.; HAVTON, L.A.; BEATTIE, M.S.; BRESNAHAN, M.B.; BÉZARD, E.; BLOCH, J.; EDGERTON, V.R.; FERGUSON, A. R.; CURT, A.; TUSZYNSKI, M.H.; COURTINE, G. Pronounced species divergence in corticospinal tract reorganization and functional recovery after lateralized spinal cord injury favors primates. *Sci Transl Med*. 2015 Aug 26; 7(302): 302-134.

FROZZA, C. O.S.;GARCIA, C. S. C.; GAMBATO, G.; SOUZA, M. D. O.; SALVADOR, M.; MOURA, S.; PADILHA, F. F.; SEIXAS, F. K.; COLLARES, T.; NBORSUK, S.; DELLAGOSTIN, O. A.; HENRIQUES, J. A. P.; ROESCH-ELY, M.Chemical characterization, antioxidant and cytotoxic activities of Brazilian red propolis*.Food and Chemical Toxicology* 2013; 52(2013): 137-142.

HAAN, N.; ZHU, B.; WANG, J.; WEI, X.; SONG, B. Crosstalk between macrophages and astrocytes affects proliferation, reactive phenotype and inflammatory response, suggesting a role during reactive gliosis following spinal cord injury. *J Neuroinflammation* 2015; 12:109

HAGEN, E. M.; REKAND, T.; GILHUS, N. E. Traumatic. spinal cord injuries–incidence, mechanisms and course. *Tidsskr Nor Legeforen* 2012; 132(7):831–837.

HARA, M.; KOBAYAKAWA, K.; OHKAWA, Y.; KUMAMARU, H.; YOKOTA, K.; SAITO, T.; KIJIMA, K.; YOSHIZAKI, S.; HARIMAYA, K.; NAKASHIMA, Y.; OKADA, S.Interaction of reactive astrocytes with type I collagen induces astrocytic scar formation through the integrin-N-cadherin pathway after spinal cord injury. *Nat Med*, 2017 Jul;23(7):818-828.

HAYTA E.; ELDEN, H. Acute spinal cord injury: A review of pathophysiology and potential of non-steroidal anti-inflammatory drugs for pharmacological intervention. *J Chem Neuroanat.* 2018; 87:25-31.

HOSSEINI, S.R.; KAKA, G.; JOGHATAEI, M.T.; HOOSHMANDI, M.; SADRAIE, S.H.; YAGHOOBI, K.; MANSOORI, K.; MOHAMMADI, A. Coadministration of Dexamethasone e Melissa officinalis tem efeitos neuroprotetores no modelo de animal de rato com lesão da medula espinhal. *J celular* 2017; 19(1):102-116.

HUANG, K.; DU, G.; WEI, C.; GU, S.; TANG, J. Elevated serum lactoferrin and neopterin are associated with postoperative infectious complications in patients with acute traumatic spinal cord injury. *Arch Med Sci*. 2013; 9(5):865-71.

HURLBERT, R. J.; HADLEY, M. N.; WALTERS, B. C.; AARABI, B.; DHALL, S. S.; GELB, D. E.; ROZZELLE, C. J.; RYKEN, T. C.; THEODORE, N. Pharmacological therapy for acute spinal cord injury. *Neurosurgery*, 2013 Mar; 72 Suppl2():93-105.

IMPELLIZZERI, D.; MAZZON, E.; PATERNITI, I.; ESPOSITO, E.; CUZZOCREA, S. Effect of Fasudil, a selective inhibitor of Rho Kinase activity, in the secondary injury associated with the experimental model of spinal cord trauma. *The Journal of Pharmacology and Experimental Therapeutics* 2012; 343(1):21-33.

KASAI, M.; FUKUMITSU, H.; SOUMIYA, H.; FURUKAWA S. Caffeic acid phenethyl ester reduces spinal cord injury-evoked locomotor dysfunction. Biomedical Res. 2011; 32(1):1-7.

KASAI, M.; FUKUMITSU, H.; SOUMIYA, H.; FURUKAWA, S. Ethanol extract of chinese propolis facilitates functional recovery of locomotor activity after spinal cord injury. *Complexo baseado em Evidência Alternat Med,* 2011; 2011: 749627.

KJELL, J.; OLSON, L. Rat models of spinal cord injury: from pathology to potential therapies. *Disease Models & Mechanisms*, 2016; 9(10):1125-1137.

KO, Y. H.; KWON, S. H.; LEE, S. Y.; JANG, C. G.Liquiritigenin ameliorates memory and cogniive impairment through cholinergic and BDNF pathways in themouse hippocampus.*Archives of Pharmacal Research,* 2017; 40(10): 1209-1217.

LEGOS, J. J.; GRITMAN, K. R.; TUMA, R. F.; YOUNG, W. F. Coadministration of methylprednisolone with hypertonic saline solution improves overall neurological function and survival rates in a chronic model of spinal cord injury. *Neurosurgery,* 2001; 49(6):1427-33.

LESZCZYŃSKA, A. N.; MAJCZYŃSKI, H.; WILCZYŃSKI, G. M.; SŁAWIŃSKA, U.; CABAJ, A. M. Thoracic Hemisection in Rats Results in Initial Recovery Followed by a Late Decrement in Locomotor Movements, with Changes in Coordination Correlated with Serotonergic Innervation of the Ventral Horn. Burgess HA, ed. *PLoS ONE*. 2015; 10(11):e0143602.

LI, Z.; WANG, Y.; ZENG, G.; ZHENG, X.; WANG, W.; LING, Y.; TANG, H.; ZHANG, J. Increased miR-155 and heme oxygenase-1 expression is involved in the protective effects of formononein in traumatic brain injury in rats. *American Journal of Translational Research* 2017; 9(12): 5653-5661

LI,Z.; DONG, X.; ZHANG, J.; ZENG, G.; ZHAO, H.; LIU, Y.; QIU, R.; MO, L.; YE, Y. Formononetin protects TBI rats against neurological lesions and the underlying mechanism. J *Neurol Sci*. 2014; 338(1-2):112-7.

LIMA-CAVENDISH, R.; DE SOUZA, SANTOS. J.; BELO NETO, R. V.; PAIXÃO, O.A.;OLIVEIRA, J. V.; ARAUJO, E. D.; SILVA, A. A. B.; THOMAZZI, M. S.; CARDOSO, C.J.; GOMES, Z. M.Antinociceptive and anti-inflammatory effects of Brazilian red propolis extract and fomononetin in rodents. *Journal of Ethnopharmacology* 2015; 15 (173): 127-33.

LOPEZ, B. G.; SCHMIDT, E. M.; EBERLIN, M. N.; SAWAYA, A. C. Phytochemical markers of different types of red propolis. *Food Chemistry* 2014; 1(146): 174-80.

MENDONÇA, L.S.; MENDONÇA, F.M.R.; ARAÚJO, Y.L.F.M. ARAÚJO, E.D.; RAMALHO, S.A.; NARAIN, N.; JAIN, S.; DRELLANA, S.C.; PADILHA, F.F.; CARDOSO, J.C. Chemical markers and antifungal activity of red propolis from Sergipe, Brazil. *Food Sci. Technol* 2015; 35(2): 291-298.

MINISTÉRIO DA AGRICULTURA, PECUÁRIA E DO ABASTECIMENTO. Instrução Normativa nº 3, 19 de janeiro de 2001. Aprova os regulamentos Técnicos de Identidade e Qualidade de Apitoxina, Cera de Abelha, Geléia Real, Geléia Real Liofilizada, Pólen Apícola, Própolis e Extrato de Própolis. Brasil, (2001).

MIRANPURI, G. S.; MEETHAL, S. V.; SAMPENE, E.; CHOPRA, A.; BUTTAR, S.; NACHT, C.; MORENO, N.; PATEL, K.; LIU, L.; SINGH, A.; SINGH, C. K.; HARIHARAN, N.; ISKANDAR,B.; RESNICK, D. K. Fólico modula Ácido Matrix Metaloproteinase-2 Expressão, alivia neuropática dor e melhora a recuperação funcional em Spinal Cord Rats -Injured. *Ann Neurosci*, 2017 maio; 24 (2): 74-81.

NAKAJIMA, K.; KOHSAKA, S. Review Microglia: neuroprotective and neurotrophic cells in the central nervous system. *Curr Drug Targets Cardiovasc Haematol Disord.* 2004; 4(1):65-84.

PARTIDA, E.; MIRONETS, E.; HOU, S.; TOM, V.J. Cardiovascular dysfunction following spinal cord injury. *Neural Regen Res.* 2016; 11(2):189-94.

PEI, J-P.; FAN, L-H.; NAN, K.; LI, J.; DANG, X-Q.; WANG, K.Z. HSYA alleviates secondary neuronal death through attenuating oxidative stress, inflammatory response, and neural apoptosis in SD rat spinal cord compression injury. *Journal of Neuroinflammation* 2017; 14:97.

PINEAU, I.; SUN, L.; BASTIEN, D.; LACROIX, S. Astrocytes initiate inflammation in the injured mouse spinal cord by promoting the entry of neutrophils and inflammatory monocytes in an IL-1 receptor/MyD88-dependent fashion. *Brain Behav Immun* 2010; 24:540–553

PINHEIRO, K.S.;RIBEIRO, D. R.; ALVES, A. V.; PEREIRA-FILHO, R. N.; OLIVEIRA, C. R.; LIMA, S. O.; REIS, F. P.; CARDOSO, J. C; ALBUQUERQUE-JUNIOR, R. L. Modulatory activity of Brazilian red propolis on chemically induced dermal carcinogenesis. *Acta Cirurgica Brasileira* 2014; 29 (2): 111-117.

REGUEIRA NETO, M.S.; TINTINO, S.R.; da SILVA, A.R.P.; COSTA, M.S.; BOLIGON, A.A.; MATIAS, E.F.F.; BALBINO, V.Q.; MENEZES, I.R.A.; COUTINHO, H.D.M. Seasonal variation of Brazilian red propolis: Antibacterial activity, synergistic effect and phytochemical screening Original Research Article. *Food and Chemical Toxicology* 2017; 107:572-580.

RIBEIRO, D. R.; ALVES, Â.V.;DOS SANTOS, E. P.; PADILHA, F. F.; GOMES, M. Z.; RABELO, A. S.; CARDOSO, J. C.; MASSARIOLI, A. P.; DE ALENCAR, S. M.; DE ALBUQUERQUE-JÚNIOR, R. L. Inhibition induced oral squamos cells carcinoma Growth by Brazilian Red Propolis in Rodent Model. *Basic & Clinical Pharmacology & Toxicology* 2015; 117 (2): 85-95.

RISTIVOJEVIĆ, P.; TRIFKOVIĆ, J.; ANDRIĆ, F.; MILOJKOVIĆ-OPSENICA, D. Poplar-type Propolis: Chemical Composition, Botanical Origin and Biological Activity. *Nat Prod Commun.* 2015; 10(11):1869-76.

RUFATTO, L.C.; FINIMUNDY, T. C.; ROESCH-ELY, M.; MOURA, S.Mikania laevigata: Chemical characterization and selective cytotoxic activity of extracts on tumor cell lines*.Phytomedicine* 2013; 20(2013): 883–889.

RUZICKA, J.; URDZIKOVA, L.M.; SVOBODOVA, B.; AMIN, A.G.; KAROVA, K.; DUBISOVA, J.; ZAVISKOVA, K.; KUBINOVA, S.; SCHMID,T M.; JHANWAR-UNIYAL, M.; JENDELOVA, P. Does combined therapy of curcumin and epigallocatechin gallate have a synergistic neuroprotective effect against spinal cord injury? *Neural Regen Res* 2018; 13: 119-27.

SATAKE, K.; MATSUYAMA, Y.; KAMIYA, M.; KAWAKAMI, H.; IWATA, H.; ADACHI, K.; KIUCHI, K. Nitric oxide via macrophage iNOS induces apoptosis following traumatic spinal cord injury. *Mol Brain Res* 2000; 85:114–122.

SENTURK, S.; YAMAN, M. E.; AYDIN, H. E.; GUNEY, G.; BOZKURT, I.; PAKSOY, K.; ABDIOGLU, A. A. Effects of Resveratrol on Inflammation and Apoptosis after Experimental Spinal Cord Injury. *Turk Neurosurgyc*, 2017 Dec 6.

SHIBUYA, S.; YAMAMOTO, T.; ITANO, T. Glial and axonal regeneration following spinal cord injury. *Cell Adh Migr.* 2009; 3(1):99-106.

SOFRONIEW, M.V.; VINTERS, H.V. Astrocytes: biology and pathology. *Acta Neuropathol* 2010; 119:7–35.

SOUZA, I.C.L.; NASCIMENTO, M.F.; SOUZA NETA, R.G.; SANTOS, J. COSTA, L. P.;, CARDOSO, J. C.; ALBUQUERQUE-JÚNIOR, R. L. C. Effect of the maltodextrin-induced chemical reticulation on the physical properties and c.healing potential of collagen-based membranes containing Brazilian red propolis extract. Int. *J. Med. Med. Sci.* 2013; (12):514-524.

SU, Q.; TAO, W.; HUANG, H.; DU, Y.; CHU, X.; CHEN, G. Protective effect of liquiritigenin on depressive-like behavior in mice after lipopolysaccharide administration. *Psychiatry Res.* 2016 Jun 30; 240:131-136.

TATOR, C. H. Review of treatment trials in humanspinal cord injury: issues, difficulties, and recommendations, *Neurosurgery,* 2006; 59(5): 957–987.

TIAN, Z.; LIU, S.B.; WANG, Y.C.; LI, X.Q.; ZHENG, L.H.; ZHAO, M.G. Neuroprotective effects of formononetin against NMDA-induced apoptosis in cortical neurons. *Phytother ResTI.* 2013; 27(12):1770-1775.

TRUDRUNG, P.; WIRTH, U.;MENSE, S.Changes in the number of nitric oxidesynthesizing neurones on both sides of a chronic transection of the rat spinal cord.*Neuroscience Letters* 2000; 287:125-128.

WANG,J.; WU, W.Y.; HUANG, H.; LI, W.Z.; CHEN, H.Q.; YIN, Y.Y. Biochanin A Protects Against Lipopolysaccharide-Induced Damage of Dopaminergic Neurons Both In Vivo and In Vitro via Inhibition of Microglial Activation. *Neurotox Res.* 2016; 30(3):486-98.

WU, D.; MIYAMOTO, O.; SHIBUYA, S.; OKADA, M.; IGAWA, H.; JANJUA, N.A.; NORIMATSU, H.; ITANO, T. Different expression of macrophages and microglia in rat spinal cord contusion injury model at morphological and regional levels. *Acta Med Okayama* 2005; 59(4):121-7.

XU, J.; FAN, G.; CHEN, S.; WU, Y.; XU, X.M.; HSU, C.Y. Methylprednisolone inhibition of TNF-a expression and NF-kB activation after spinal cord injury in rats. *Mol Brain Res* 1998; 59:135–142

YANG, E.J.; PARK, G.H.; SONG, K.S. Neuroprotective effects of liquiritigenin isolated from licorice roots on glutamate-induced apoptosis in hippocampal neuronal cells. *Neurotoxicology* 2013; 39:114-23.

YANG,Y.;WANG, Z.; WU, J.; CHEN, Y.Chemical Constituents of Plants from the Genus Phlegmariurus.*Chemistry & Biodiversity* 2016; 13 (3): 269-274.

YANG, E.J.; KIM, M.; WOO, J.E.; LEE, T.; JUNG, J.W.; SONG, K.S.The comparison of neuroprotective effects of isoliquiritigenin and its Phase I metabolites agains glutamate-induced HT22 cell death.*Bioorganic & Medicinal Chemisry Letters* 2016; 26(23): 5639-5643.

YANG, J.; XIONG, L. L.; WANG, Y. C.; HE, X.; JIANG, L.; FU, S.; HAN, X. F.; LIU, J.; WANG, T. H. Oligodendrocyte precursor cell transplantation promotes functional recovery following contusive spinal cord injury in rats and is associated with altered microRNA expression. *Mol Med Rep,* 2018 Jan;17(1):771-782.

YIN, H.; JIANG, T.; DENG, X.; YU, M.; XING, H.; REN, X.A cellular spinal cord scaffold seeded with rat adiposederived stem cells facilitates functional recovery via enhancing axon regeneration in spinal cordinjured rats. *Molecular Medicine Reports* 2018; 17(2): 2998-3004.

ZHANG, F.; RU, N.; SHANG, Z.H.; CHEN, J.F.; YAN, C.; LI, Y.; LIANG, J. Daidzein ameliorates spinal cord ischemia/reperfusion injury-induced neurological function deficits in Sprague-Dawley rats through PI3K/Akt signaling pathway. *Exp Ther Med.* 2017; 14(5):4878-4886.

ZHANG, P.; HOlSCHER,C.;MA, X.Therapeutic potential of flavonoids in spinal cord injury. *Reviews in the Neusciences* 2017; 28(1): 87-101.

CAPÍTULO 3

AÇÃO NEUROPROTETORA DA FORMONONETINA APÓS LESÃO MEDULAR ESPINAL EXPERIMENTAL

1 INTRODUÇÃO

A lesão da medula espinal (LME), apresenta fisiopatologia complexa, quase sempre relacionada a danos neurológicos permanentes (AHUJA *et al* 2016; EVANIEW *et al.*, 2016: PEI *et al*., 2017; ZHANG *et al*., 2017) e mortalidade estimada em 24,1% dos casos (CHAMBERLAIN *et al*., 2015), que segundo dados da OMS (2013), chega a 500 mil novos casos anualmente em todo o mundo. Desse número, menos de 1% dos pacientes lesionados recuperam a função neurológica total até a alta hospitalar, enquanto para a maioria, os déficits neurológicos são eternos (EVANIEW *et al.*, 2016).

A complexidade fisiopatológica da LME está associada a cascata de eventos neurotóxicos em resposta a inflamação seguida da lesão primária, que geralmente se propaga intensificando os sintomas locais, expandindo e agravando ainda mais a lesão (PEI *et al*. 2017). Além disso, o fármaco padrão autorizado para utilização clínica em pacientes com LME, a metilprednisolona, apresenta ação nem sempre eficiente e efeitos colaterais graves (ÇAVUS *et al.* 2014: EVANIEW *et al.*, 2016).

Terapias que objetivem minimização da progressão do quadro neurológico, resultante da lesão primária (PEI *et al*., 2017; ZHANG *et al*., 2017) bem como, conter ou reduzir a resposta inflamatória e a produção de espécies reativas de oxigênio parece ser a mais eficiente estratégia terapêutica neuroprotetora para a minimização dos efeitos secundários à lesão, como a inflamação, formação da cicatriz glial causada por astrogliose (HARA *et al*., 2017) e a apoptose celular (TIAN *et al*. 2013).

É possível que mecanismos neuroprotetores na LME aguda, baseie-se na redução de células apoptóticas e inibição da resposta inflamatória (DU, *et al*., 2013; ZHU, *et al*., 2014). Neste sentido, a formononetina (FN) é um isoflavonoide com ação antioxidante e anti-inflamatória já demonstrada, sobretudo no SNC: Em experimentos com lesão cerebral, a FN mostrou ação neuroprotetora diminuindo a exacerbação do influxo de cálcio e a formação de peróxido de oxigênio (OCCHIUTO *et al.* 2009), além de inibir processos apoptóticos e regular genes responsáveis pela inflamação (BRANN, *et al*., 2012; LIANG, *et al*., 2014) e déficit neurológico (LIANG, *et al*., 2014).

Não foram encontradas evidencias de estudos com a FN para tratamentos da LME. Porém, esclarecer mecanismos subjacentes à ação neuroprotetora da FN sobre a LME, é uma proposta interessante, visto que que sua ação nos traumas do SNC tem mostrado resultados promissores. Desta forma, a proposta desta pesquisa foi avaliar a resposta neuroprotetora e investigar indícios de mecanismos de ação da FN após a lesão medular espinal em ratos por hemissecção torácica.

2 MATERIAL E MÉTODOS

2.1 Aquisição e avaliação de pureza da FN

A FN foi obtida através da empresa Xi'na Olin Biological Technology CO. LTDA. O grau de pureza da FN foi avaliado por Cromatografia liquida de alta eficiência (CLAE), para tanto,10 mg de FN foi diluída em 50 mL de metanol, obtendo-se uma solução com uma concentração de 0,2 mg/mL. A solução foi filtrada em filtros de membrana PTFE 0.45 µm (Millipore-HVHP, MA, USA). A solução foi inserida em cromatógrafo líquido Shimadzu®, equipado com um degaseificador DGU-20A3, um autosampler SIL-20A, duas bombas (A e B) LC-20AD, detector de arranjo de diodos SPD-M20Avp (DAD) com interface CBM-20A. A coluna utilizada foi a analítica Phenomenex C18 de fase reversa de 250 x 4,6 mm (5 µm de tamanho de partícula). Taxa de fluxo de 1 mL/min, tempo de corrida de 45 minutos, volume de injeção de 20 µL. Sistema gradiente de eluição realizado em fase móvel constituída de Metanol (B) / Água mili-q (A) (v/v), iniciando com 40% de B aumentando até 65% (após 24 minutos), aumentando para 70% de B (35 minutos), aumentando para 80% de B até os 45 minutos.

Para administração farmacológica da FN, a mesma foi agregada a uma formulação que favorecesse sua dispersão, a fim da obtenção de maior segurança da dose administrada. A formulação desenvolvida na Farmácia Científica na Universidade Tiradentes (UNIT/SE), apresentou a composição descrita na tabela 1.

Tabela 1: Composição química da formulação contendo FN.

Substâncias	Concentração (%)	Função
Formononetina (FN)	2,5 a 7,5	Ativo
Nipagin	0,2	Conservante
Goma Xantana	0,1	Agente Suspensor
Ácido Cítrico	0,1	Ajuste de pH = 4.5/5.0
Sorbitol	q.s.p 100 mL	Veículo

m/V= massa por volume; q.s.p= quantidade suficiente para; pH= potencial hidrogeniônico.

2.2 Ensaio Biológico

Os procedimentos para experimentação animal seguiram os princípios éticos de experimentação animal, de acordo com o Conselho Nacional de Controle em Experimentação Animal (CONCEA). Foram aprovados pelo Comitê de ética em uso de animais (CEUA-UNIT), sob parecer consubstanciado emitido e protocolado com o número 040514 (parecer em anexo). O estudo foi realizado nas dependências do Biotério da UNIT/SE e dos Laboratórios LMPE e de Biomateriais (LBmat) do ITP.

Foram utilizadas 40 ratas *Novergiccus albinus*, da linhagem Wistar, provenientes do Biotério da Universidade Tiradentes, com idade entre 2 e 3 meses, pesando entre 200 e 300 g. Assim que recebidos, os animais foram avaliados através da escala locomotora para descarte de ratos debilitados, pesados, separados em grupos e acondicionados em caixas plásticas padronizadas, mantidos em ambiente com temperatura controlada em 22ºC e com ciclos de claro-escuro de 12 horas. Os animais foram distribuídos em grupos experimentais de forma randomizada conforme descrição do quadro1:

GRUPOS n(8)	TRATAMENTOS	CIRURGIA
LAM	*Suspensão veículo	Laminectomia
VC	*Suspensão veículo	Lesão Cirurgia com hemissecção do lado direito da medula espinal, após lami-nectomia.
FN10	*Formononetina 10 mg/Kg diariamente por 21 dias (LIMA-CAVENDISH *et al*., 2015).	
FN30	*Formononetina 30mg/Kg diariamente por 21 dias (LIMA-CAVENDISH *et al*., 2015).	
Metil	Metilprednisolona 30mg/k 1h após a cirurgia e 5,4 mg/Kg 23h após a lesão (ÇAVUS *et al*., 2014: CHAMBERLAIN *et al*., 2015: NASCIS-II).	

Quadro 1. Distribuição dos grupos experimentais e fármacos utilizados. *Animais receberam 1 ml de suspensão veículo ou 1 ml de tratamento diariamente via gavagem. F10 e F30: Grupos de animais lesionados tratados com FN 10 e 30 mg/Kg respectivamente; Metil: metilprednisolona 30 mg/Kg.

2.3 Grupos Experimentais

Os animais foram distribuídos de forma randomizada em 5 Grupos, mantidos em número de até cinco por caixa retangular padronizada de tamanho médio devidamente identificada, receberam ração padrão Labina® e água ad libitum. A distribuição em grupos dos animais pode ser observada no Quadro 2.

2.4 Procedimentos Cirúrgicos

Os animais foram anestesiados com uma mistura de 0,05 mL de ketamina (cetamin 10% - dose de 75 mg/Kg - administrados 18,75 mg) e 0,05 mL de cloridrato de xilazina (xilasin 2% - dose de 14 mg/Kg - administrados 3,5 mg), para cada 100 g de peso corporal, administradas por via intraperitoneal (i.p.- no quadrante medial inferior abdominal). Em seguida, foi realizada tricotomia e assepsia da região dorsal torácica e identificação das vértebras, uma incisão na região correspondente à coluna torácica foi efetivada. Os animais foram então submetidos a laminectomia, onde tiveram a musculatura divulsionada, expondo as vértebras T9 – T12, identificadas por apalpação das apófises espinhosas. Seguidamente a apófise espinhosa e lâmina da vértebra T10 e T11 foram cuidadosamente retiradas, usando-se uma lupa cirúrgica, com aumento de 10X, expondo a medula espinal. Os animais correspondentes aos grupos lesão tiveram a hemimedula do lado direito seccionada com auxílio de uma microtesoura e bisturi. Para anestesia local foi utilizada cloridrato de lidocaína com epinefrina subcutânea do laboratório Pearson®. Ao término destes procedimentos os animais tiveram a musculatura suturada com 2 pontos (laçada dupla). Em seguida colocado

o tecido adiposo sobre a musculatura recobrindo-a, para depois realizar a sutura da pele. Finalmente foi realizada antissepsia com álcool e iodopovidina.

Imediatamente após a cirurgia todos os animais receberam uma dose intramuscular com 0,5 mL de Pencivet® plus ppu. Os animais foram então, acondicionados em caixas apropriadas, acomodados em sala climatizada para recuperação pós-cirúrgica, onde foram constantemente monitoradas as condições de alimentação, hidratação, massagens abdominais para favorecer a excreção de fezes e urina, além de inspecionados diariamente à procura de sinais de autotomia e infecções, até a restauração das condições normais de micção e defecção.

Após a recuperação anestésica total, os animais receberam 1 mL da suspensão veículo (grupos LAM e VC) e grupos tratados com FN receberam 1 mL de suspensão contendo FN 10 ou 30 mg/Kg, via oral (LIMA-CAVENDISH *et al* 2015), por 21 dias. Para os animais do grupo Metil foi utilizado a metilprednisolona em dose fragmentada: 30mg/k 1h após a cirurgia e 5,4 mg/Kg 23h após a lesão (ÇAVOS *et al*., 2013). Os animais foram então devolvidos a sua sala de origem no biotério, onde receberam água e ração à vontade.

2.5 Avaliação Funcional (BBB)

Para a avaliação da função locomotora e sensorial dos animais foram fixados momentos pré-teste (um dia antes da cirurgia); 24 horas, 7, 14 e 21 dias após a cirurgia, através da escala de Basso, Beattie e Bresnahan (1995; 1996 - documento em anexo), denominada escala BBB. Esta escala tem por objetivo avaliar a evolução da recuperação funcional motora dos animais. Para tanto, os animais foram colocados um a um em uma arena de testes e observados durante 4 minutos, enquanto se locomoveram livremente. A avaliação foi realizada através da observação de parâmetros comportamentais, a saber: o movimento do membro, a posição da pata, o tipo do passo, a coordenação da passada, a abertura dos dedos, a rotação predominante da pata, a estabilidade do tronco e a posição da cauda. Os parâmetros colhidos em cada teste foram anotados em tabelas individuais e posteriormente classificados por meio de uma escala com valores entre 0 e 21 pontos.

Os pontos refletem a condição motora dos animais, onde zero representa paralisia total do membro e 21 pontos representa função motora normal do membro (BASSO; BEATTIE; BRESNAHAN, 1995). Pontuações entre 0 e 7 indicam o retorno de movimentos isolados de até três articulações (quadril, joelho e tornozelo). Pontuações entre 8 e 13 indicam o retorno dos passos plantares e coordenação dos movimentos entre patas posteriores e anteriores. Por fim, pontuações entre 14 e 21 mostram o retorno da abertura dos dedos durante a

passada, posição predominante da pata em paralelo ao tronco, estabilidade de tronco e levantamento da cauda.

2.6 Avaliação Histológica

Aos 21 dias após a cirurgia, os animais foram novamente anestesiados (com ketamina/xilazina) e eutanasiados em câmera de gás CO_2 (por ser esse um método menos traumático e indolor). O tecido medular em torno da área cirúrgica (2 cm) foi retirado e conservado em formalina por sete dias. As medulas foram então desidratadas em série alcoólica crescente (70; 80; 90 e 100%), diafanizadas em série de xilóis (xilol 1; 2 e 3) e incluídas em parafina sob a forma de blocos, que foram levados ao micrótomo para fornecer os cortes transversais seriados com 5 µm. Foram obtidos cinco conjuntos contendo sete lâminas com quatorze cortes em cada lâmina, contendo o epicentro da lesão, bem como as porções rostrais e caudais da medula espinal, conforme mostra a Figura 1.

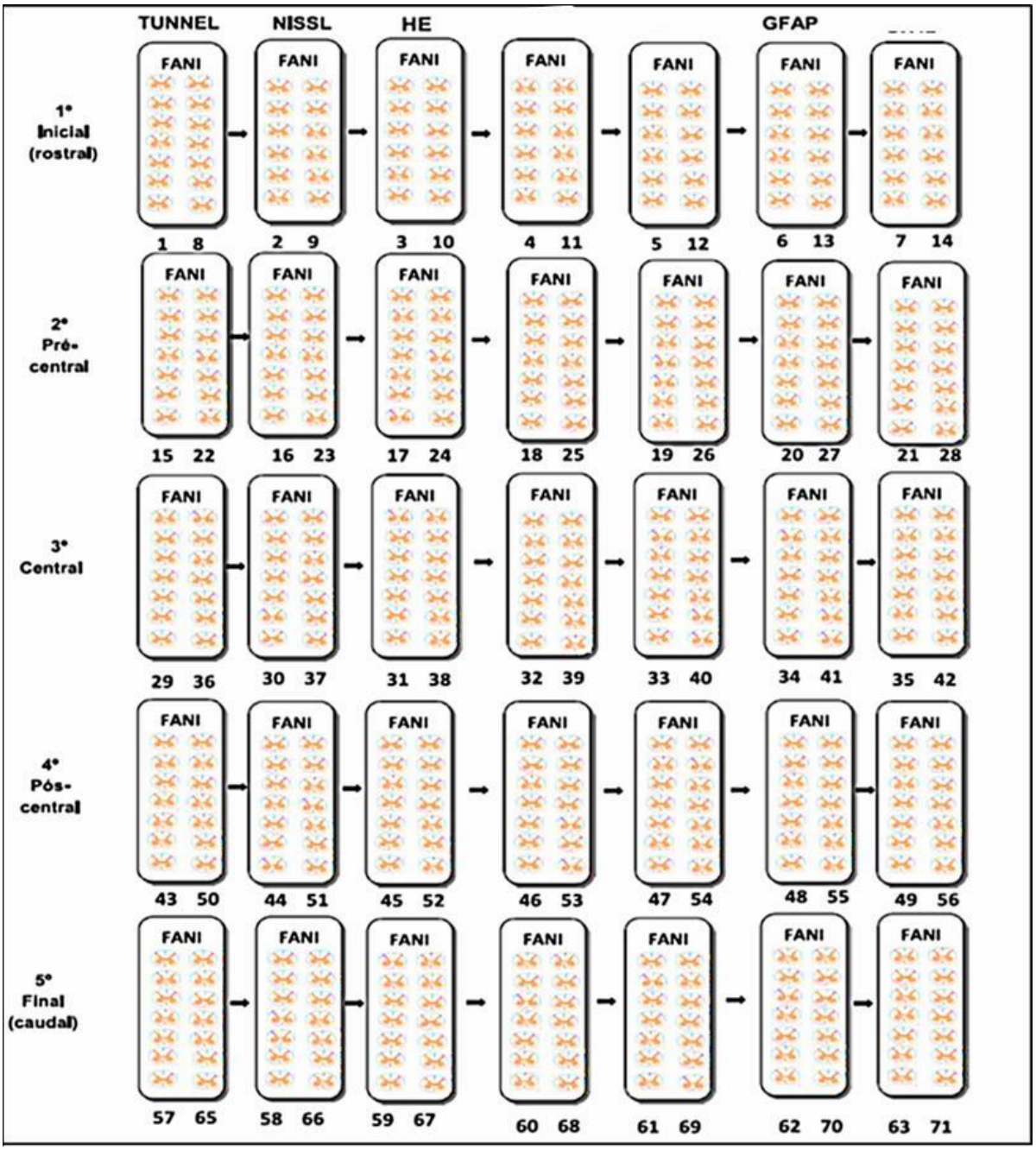

Figura 1- Disposição das secções medulares aderidas às lâminas de vidro. Os números representam a ordem em que cada sequência de secções foi obtida.

2.6.1 Coloração Hematoxilina-Eosina

As modificações histológicas decorrentes da hemissecção e da associação com os tratamentos foram analisadas por meio da coloração de hematoxilina-eosina HE (EMERY *et al.,* 1998; WADA *et al*., 1999). A técnica da coloração consiste em manter as secções de tecido em contato com a hematoxilina de Harris por 90 segundos, lavar em água corrente por 5 minutos, submergir em solução de água amoniacal, por 15 segundos, lavar em água corrente por 5 minutos e corar com a solução de Eosina por 30 segundos. A seguir as lâminas

foram desidratadas e submetidas a uma bateria de álcoois em concentração crescente, a uma mistura de álcool e xilol e a xilol puro (3 minutos cada) para então serem montadas com lamínulas. Por meio desta coloração foram avaliados os aspectos estruturais e o perfil das alterações inflamatórias.

Neste experimento todas as avaliações foram realizadas as cegas, as avaliações microscópicas foram realizadas por meio de análise de imagens utilizando microscópio Olympus CX31 acoplado à câmera fotográfica Olympus com aumento de 10x e 40x. Para que a análise histológica fosse realizada às cegas quanto ao grupo experimental, os códigos de identificação de cada lâmina foram cobertos por outro experimentador antes do início da análise e revelados após o término. Para a quantificação de neurônios, foram analisadas todas as secções colhidas para cada conjunto de lâminas correspondente às regiões rostral, central e caudal. Os resultados foram expressos como média do número de neurônios íntegros (número de células marcadas em cada corno) ± erro padrão da média (EPM), nos lados direito -homolateral à lesão (TRUDRUNG *et al*., 2000).

Para análise das características histomorfológicas associadas ao processo inflamatório, foram analisadas as secções histológicas coradas em HE, observando-se os critérios de intensidade e tipo do infiltrado inflamatório e hiperemia. A reação inflamatória foi determinada quando à intensidade da reação de acordo com Pei *et al*., 2017. Para tal análise, foram atribuídos escores de 0 a 3 conforme o grau da inflamação, de acordo com o seguinte padrão:

0 – Ausência do infiltrado inflamatório no tecido medular;

1 - (leve) – O infiltrado inflamatório/hiperemia pode ser observado em menos de 10% do tecido medular;

2 - (moderado) – Quando houve a presença do infiltrado inflamatório e hiperemia entre 10 e 50 % do tecido medular;

3 - (severo) – Quando o infiltrado de células inflamatórias e hiperemia ocorre em mais de 50% do tecido medular.

2.6.2 Coloração Cresil Violeta para a substância de Nissl

Para a quantificação de neurônios íntegros no tecido nervoso após LME, foi realizada a coloração de Nissl conforme metodologia descrita por Pei *et al*. (2017). Resumidamente as secções passaram por desparafinização, reidratação, coloração em cresil violeta por 30 minutos, Hematoxilina de Harris por 5 minutos, álcool acético glacial por 5 minutos, séries alcoólicas decrescentes, xilol e montagem da lamina com lamínula de vidro e bálsamo Canadá. A avaliação se deu em todas as secções colhidas em cada conjunto de lâminas correspondente as regiões central, rostral e caudal, a partir da quantificação de neurônios

íntegros que continham a substância Nissl no citoplasma, cromatina solta e nucléolos proeminentes, enquanto que os neurônios apoptóticos não apresentavam corpúsculos de Nissl, apresentavam cavitações aparentes em torno do núcleo e núcleos homogêneos.

2.7 Marcação da resposta astrocitária (GFAP)

Para a realização da técnica imunohistoquímica e marcação da proteína GFAP, as lâminas contendo secções da medula espinal foram desparafinizadas em xilol (1,2 e 3), reidratadas em séries alcoólicas (100º, 90º, 80º), lavadas em tampão fosfato (PBS 0,1M, pH 7,4). A recuperação antigênica realizada com tampão citrato 0,1M, pH 6,0, por 10 minutos em micro-ondas com temperatura de 95ºC. Depois de frias as secções foram lavadas em PBS novamente para posterior realização do bloqueio da peroxidase endógena com peróxido de hidrogênio a 1% em PBS. As secções foram então incubadas com soro albumino-bovino (BSA) a 5%, seguida com anticorpo primário monoclonal obtido em coelho, com diluição de 1:200, por 24 h (a 4ºC). No dia seguinte, foi utilizado anticorpo secundário biotinilizado anti-coelho (1:500) para amplificar a reação, em solução contendo BSA a 1,5%, durante 1 h, além de complexo avidina + biotina (ABC) por 1 h. A revelação foi realizada pela adição de diaminobenzidina (DAB) 10 mg e peróxido de hidrogênio 30% por 15 min. Seguidamente as lâminas foram lavadas em água destilada, desidratadas em soluções alcoólicas (70º, 80º, 90º, 100º), diafanizadas em xilol (1 e 2), montadas com lamínula e Balsamo do Canadá (RUZICKA et al., 2018).

2.8 Estimativa da densidade astrocitária marcadas para GFAP

Para tal, o campo visualizado foi registrado, ajustado pelo sistema de edição, a imagem foi então transferida para o microcomputador para análise. As secções escolhidas para análise foram previamente selecionadas, de forma que correspondessem sempre as mesmas áreas. Para a quantificação da densidade de fibras positivas para GFAP na medula espinal, foi estabelecida uma escala arbitrária com diferentes níveis de cinza e foram pré-estabelecidos valores para comparações e respectivas leituras da densidade óptica (DO).

A intensidade de marcação reativa de GFAP foi quantificada pela determinação da densidade óptica (DO) conforme a reação da coloração ao antígeno. Para esta avaliação foi padronizada quatro áreas com extensão de 2 mm^2, na região dos cornos dorsal e ventral direito da substância cinzenta, além da substância branca, em cada secção da medula espinal (Figura 2). Para a análise foram atribuídos valores em uma escala de cinza arbitrária, subtraindo-se estes valores de uma região.

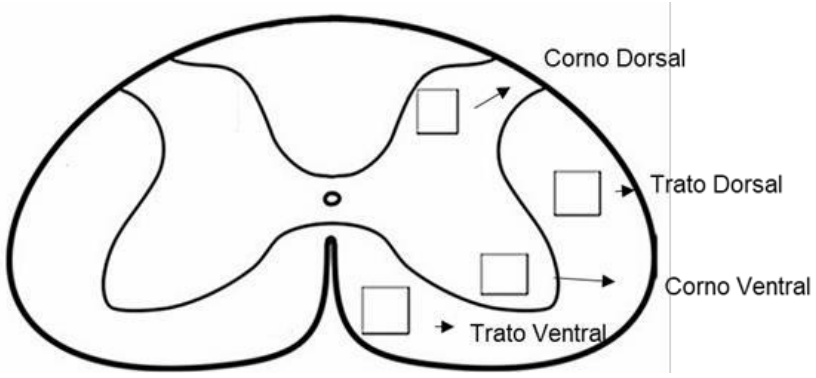

Figura 2. Representação da análise de imagens por densidade óptica da marcação para GFAP na medula espinal: Os quadrados nas substâncias branca e cinzenta da medula espinal representam as áreas padronizadas para avaliação da reação astrocitária após LME.

2.9 Teste de TUNEL

O teste de TUNEL para a detecção de células apoptóticas foi realizado utilizando um kit In Situ Cell Death Detection (Roche, EUA), conforme as instruções recomendadas pelo fabricante e sugestões de Pei *et al*., (2017), com modificações. Para tal, as secções da medula espinhal foram desparafinizadas com xilol e reidratadas em concentrações alcoólicas. Seguidamente realizada a recuperação antigênica em micro-ondas por 10 minutos. Bloqueio da peroxidase endógena com peróxido de hidrogênio 3% e álcool metílico. Incubadas durante a noite em câmera úmida escura a 37 °C com a solução proteinase K (100 µL), posteriormente incubadas com a solução Converter-POD (50 µL) em câmara úmida escura por 1h a 37 °C. Uma solução contendo 3,3'-diaminobenzidina (Dab), PBS e peróxido de hidrogênio 0.3%, foi adicionado a cada secção, incubada por 10 minutos a 25 °C. As secções foram contra coradas com hematoxilina, desidratas em soluções alcoólicas e diafanizadas em xilol, montadas em lamínulas de vidro e balsamo do Canadá.

2.10 Análise Estatística

Os dados foram expressos como média e erro padrão da média (EPM). Escores e dados com distribuição não Gaussiana identificada pela análise de Shapiro-Wilk foram submetidos ao teste Kruskal-Wallis com pós-teste de Dunn. As diferenças foram consideradas significativas para valores de $P < 0,05$. Foi utilizado o programa GraphPad Prism versão 5.0.

3 RESULTADOS

3.1 Avaliação do grau de pureza da FN

Na avaliação cromatográfica a FN apresentou índice de pureza de 96%, com pico de 0.947486 e Limiar de 0.962675, conforme mostra a figura 3.

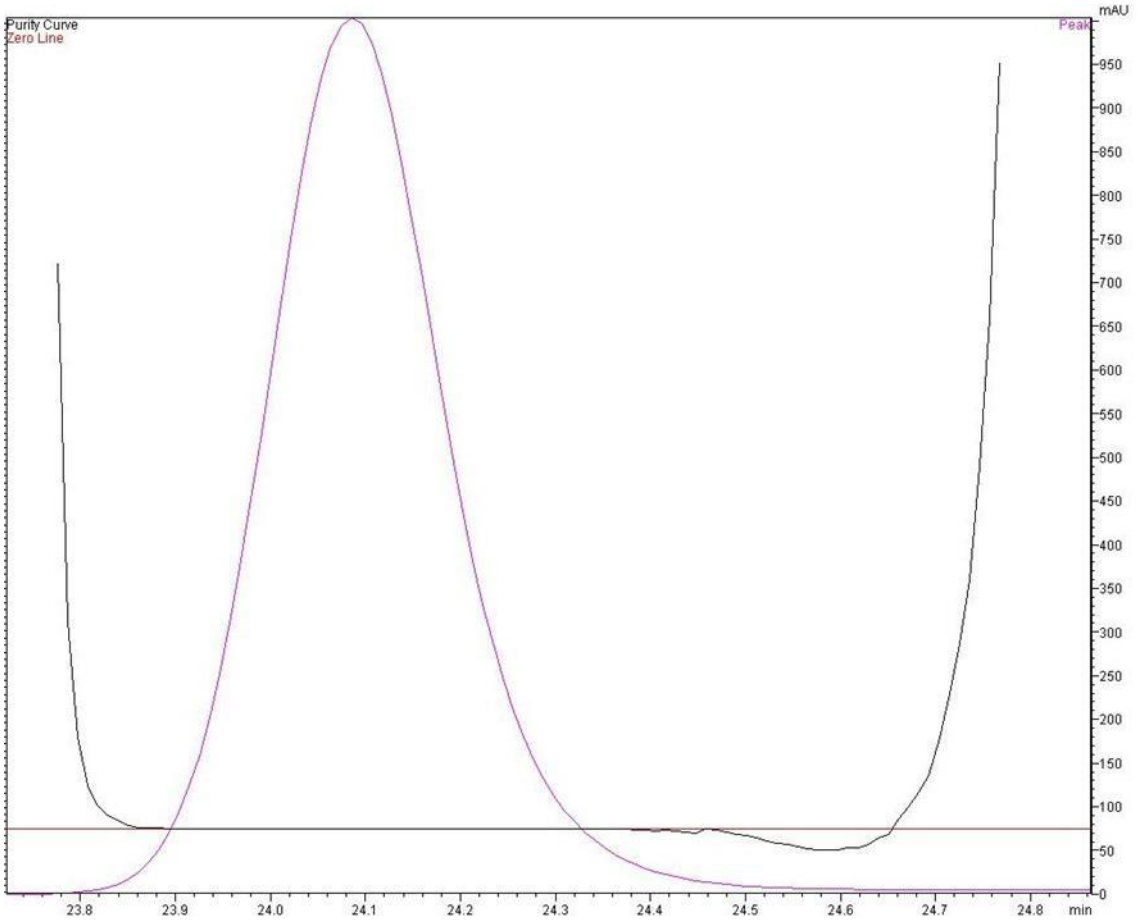

Figura 3. Cromatograma da análise de pureza da FN obtido por cromatografia liquida de alta eficiência (CLAE).

3.2 Avaliação locomotora

Em todos os tempos analisados, a avaliação funcional evidenciou diminuição do desempenho locomotor em animais lesionados tratados com veículo em relação a animais do grupo LAM. Este resultado não foi modificado por quaisquer tratamentos em 24h e 7 dias após os procedimentos cirúrgicos (ambas as análises com valores de $p < 0,0001$). Decorridos 14 dias, apenas os grupos lesionados tratados com veículo e FN a 10 mg/Kg mostraram escores significativamente menores que o grupo LAM ($p = 0,0182$), enquanto os grupos

lesionados tratados com FN30 e Metil mostraram médias estatisticamente semelhantes. Aos 21 dias, somente o grupo lesionado tratado com veículo apresentou escores inferiores ao do grupo LAM e o grupo tratado com FN a 30 mg/Kg alcançou média significativamente superior ao grupo lesionado tratado com veículo (p = 0,0020, figura 4).

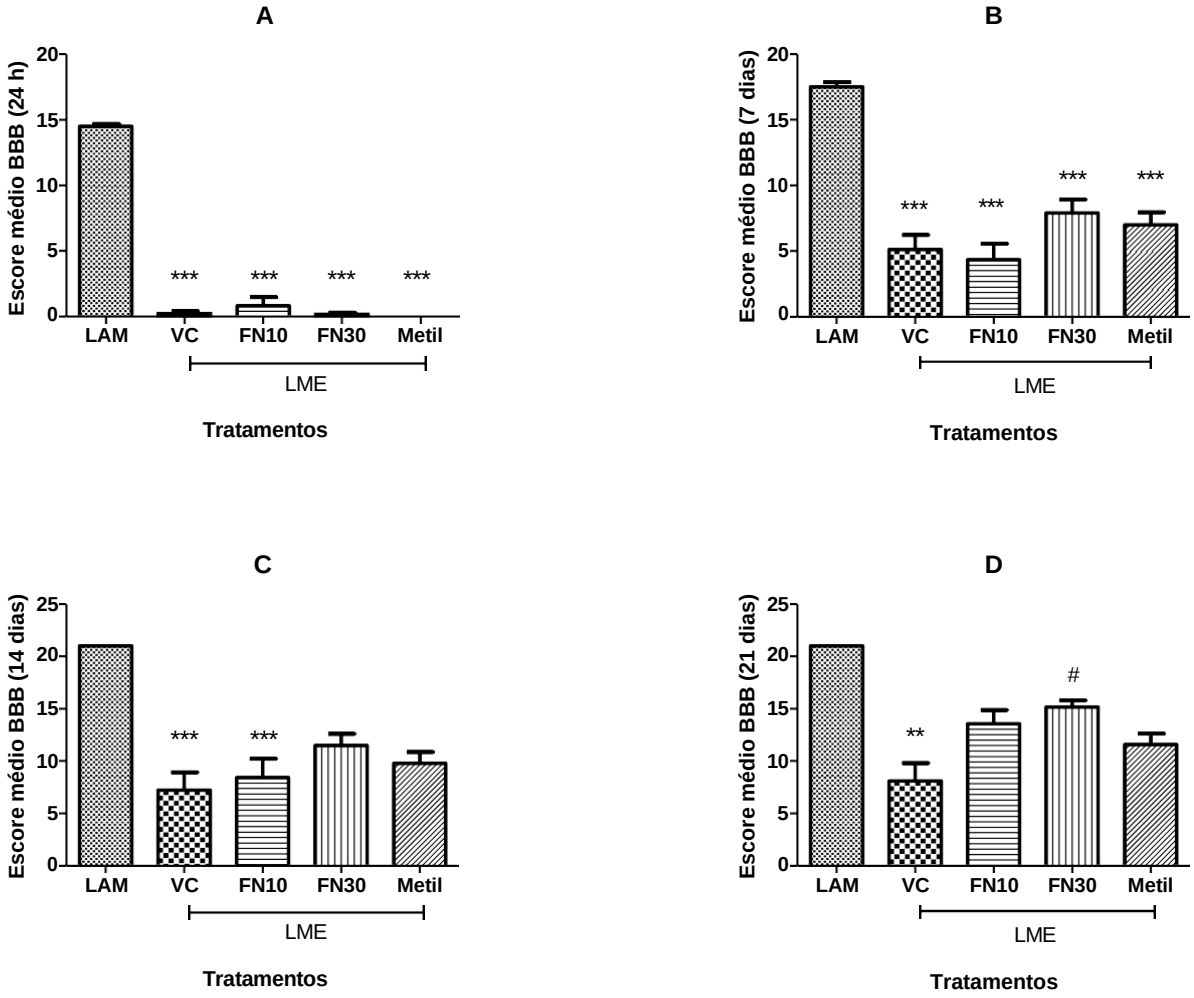

Figura 4: Escore médio na escala BBB em 24h (A), 7 dias (B), 14 dias (C) e 21 dias (D) após as cirurgias nos grupos submetidos à laminectomia (LAM) e lesão medular espinal (LME). As colunas representam as médias e as barras o erro padrão da média. VC: veículo; FN: formulação contendo formononetina a 10 e 30 mg/Kg; Metil: metilprednisolona a 30 mg/Kg *** indica diferença significativa em relação a LAM com valor de p < 0,001; # indica diferença significativa em relação ao grupo lesionado tratado com veículo com valor de p < 0,05. Teste de Kruskal-Wallis com pós-teste de Dunn.

3.3 Quantificação de neurônios

No corno dorsal da medula espinal, a LME promoveu diminuição significativa na porcentagem de neurônios saudáveis. Esse efeito foi modificado pelo tratamento com FN em ambas as doses, mas não pela Metil. Esse grupo (lesionado tratado com veículo) apresentou médias significativamente menores que os grupos tratados com FN (p < 0,0001, figura 5A). No corno ventral houve diminuição da porcentagem de motoneurônios em relação ao lado

intacto em todos os grupos lesionados. Este efeito foi diminuído pela FN em ambas as doses e a FN a 30 mg/Kg teve resultados significativamente distintos do grupo tratado com Metil ($p < 0,0001$, figura 5B).

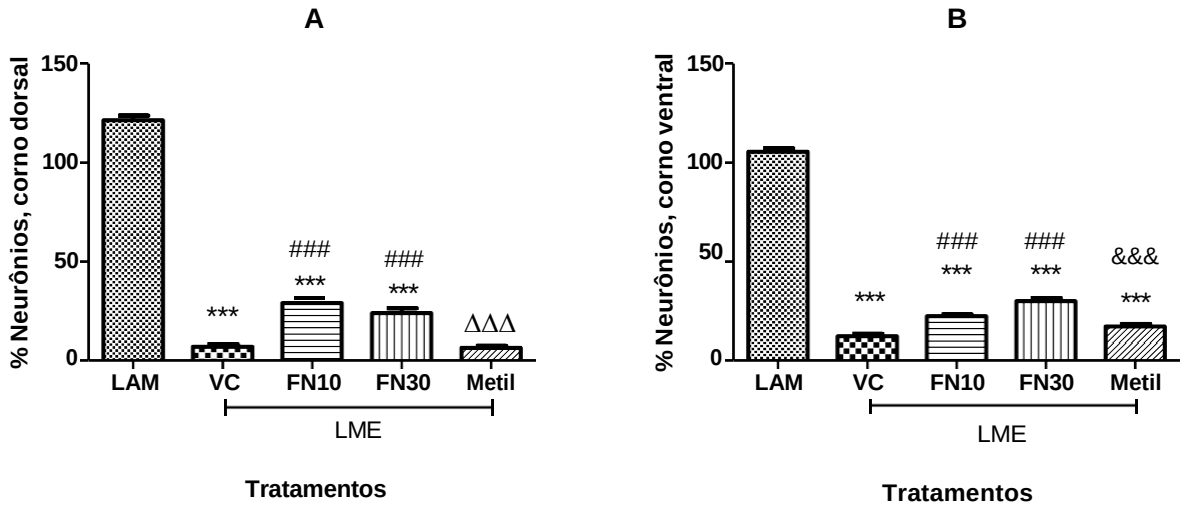

Figura 5: Porcentagem média de neurônios saudáveis aos 21 dias após as cirurgias nos grupos submetidos à laminectomia (LAM) e lesão medular espinal (LME), nos cornos dorsal (A) e ventral (B) da medula espinal, em relação ao lado intacto. As colunas representam as médias e as barras o erro padrão da média. VC: veículo; FN: formulação contendo formononetina a 10 e 30 mg/Kg; Metil: metilprednisolona a 30 mg/Kg. *** indica diferença significativa em relação a LAM com valor de $p < 0,001$; ### indica diferença significativa em relação a lesionado tratado com veículo com valor de $p < 0,001$; ΔΔΔ indica diferença significativa em relação a outros grupos lesionados exceto o grupo tratado com veículo tendo valor de $p < 0,001$; &&& indica diferença significativa em relação ao grupo lesionado tratado com FN30 tendo valor de $p < 0,001$. Teste de Kruskal-Wallis com pós-teste de Dunn.

3.4 Resposta inflamatória

A LME produziu aumento do infiltrado inflamatório, aferido por meio de escores, em todos os grupos lesionados, independentemente do tratamento, em relação ao grupo LAM. Contudo, os grupos lesionados tratados com FN30 e Metil mostraram médias significativamente menores que o grupo lesão e FN10 ($p < 0,0001$). Já com relação ao escore atribuído à hiperemia tecidual, apenas o grupo lesionado tratado com veículo apresentou escores significativamente menores que o grupo LAM e este efeito foi atenuado por todos os tratamentos: FN em ambas as doses e Metil ($p < 0,0001$). Os dados estão expressos na figura 6.

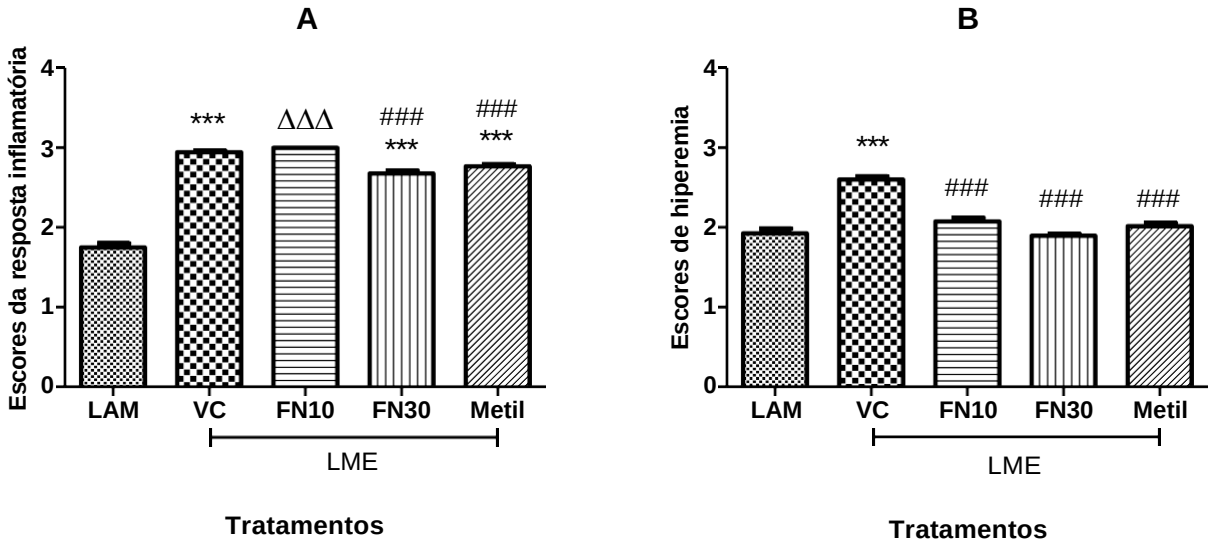

Figura 6: Escores médios atribuídos à resposta inflamatória quanto à porcentagem de infiltrado celular (A) e hiperemia (B), aos 21 dias após as cirurgias nos grupos submetidos à laminectomia (LAM) e lesão medular espinal (LME), nas hemimedulas do lado homolateral à lesão. As colunas representam as médias e as barras o erro padrão da média. VC: veículo; FN: formulação contendo formononetina a 10 e 30 mg/Kg; Metil: metilprednisolona a 30 mg/Kg. *** indica diferença significativa em relação a LAM com valor de $p < 0,001$; ### indica diferença significativa em relação a lesionado tratado com veículo com valor de $p < 0,001$; ΔΔΔ indica diferença significativa em relação a outros grupos lesionados exceto o grupo tratado com veículo tendo valor de $p < 0,001$. Teste de Kruskal-Wallis com pós-teste de Dunn.

3.4 Resposta astrocitária

Foi observado aumento da expressão de GFAP nos grupos lesionados tratados com veículo, em ambos os cornos dorsal e ventral da medula espinal. No corno dorsal, os grupos lesionados tratados com FN10 e FN30 mostraram valores médios significativamente menores que o grupo tratado com veículo, efeito este não observado para o grupo tratado com Metil. Em adição, o grupo lesionado tratado com FN10 mostrou valores semelhantes ao do grupo LAM e diferentes dos demais tratamentos ($p < 0,0001$). Resultados semelhantes foram encontrados no corno ventral (aumento da expressão de GFAP no grupo lesionado tratado com veículo e diminuição significativa deste efeito com os tratamentos com FN), porém, o tratamento com Metil também mostrou médias significativamente menores que as observadas para o tratamento com veículo e também em relação àquelas do grupo tratado com FN30 ($p < 0,0001$, figura 7).

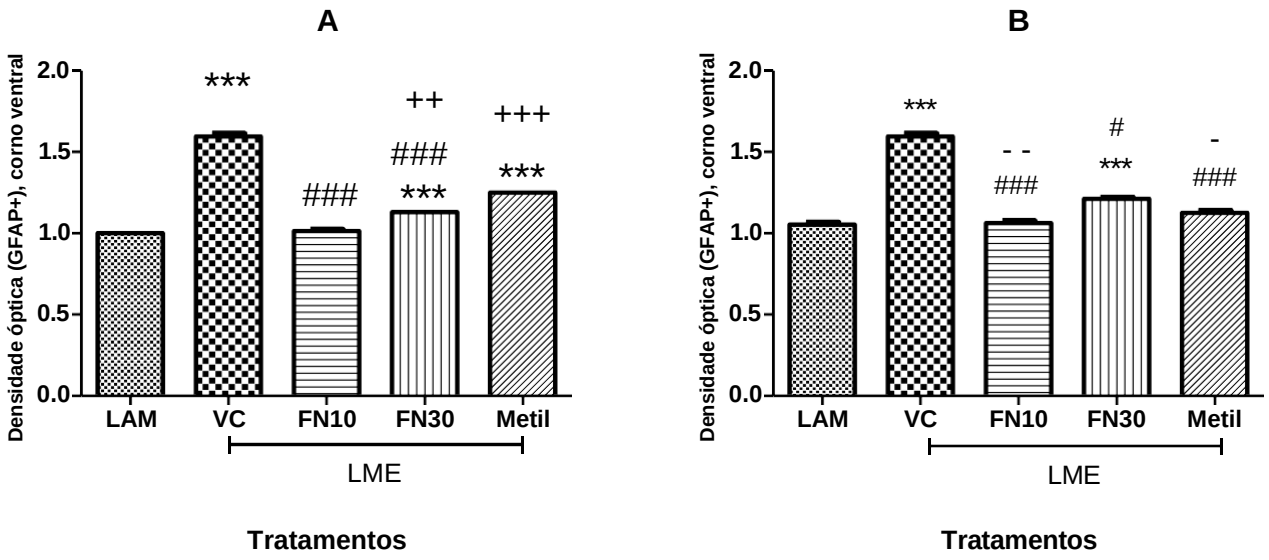

Figura 7: Densidade óptica média da expressão de GFAP na substância cinzenta da medula espinal, corno dorsal (A) e ventral (B), aos 21 dias após as cirurgias nos grupos submetidos à laminectomia (LAM) e lesão medular espinal (LME), nas hemimedulas do lado homolateral à lesão. As colunas representam as médias e as barras o erro padrão da média. VC: veículo; FN: formulação contendo formononetina 10 e 30 mg/Kg; Metil: metilprednisolona a 30 mg/Kg. *** indica diferença significativa em relação a LAM com valor de $p < 0,001$; ### indica diferença significativa em relação a lesionado tratado com veículo com valor de $p < 0,001$; # indica diferença significativa em relação a lesionado tratado com veículo com valor de $p < 0,05$; (- -) indica diferença em relação ao grupo FN30 com valor de $p < 0,01$; (-) indica diferença em relação ao grupo FN30 com valor de $p < 0,05$; +++ indica diferença em relação ao grupo FN10 com valor de $p < 0,001$; ++ indica diferença em relação ao grupo FN10 com valor de $p < 0,01$. Teste de Kruskal-Wallis com pós-teste de Dunn.

Nos tratos dorsais (substância branca) houve aumento da expressão de GFAP nos grupos lesionados tratado com veículo e com FN10, enquanto os grupos FN30 e Metil apresentaram médias semelhantes ao grupo LAM. Ambos os tratamentos com FN e Metil promoveram diminuição significativa em animais lesionados quando comparados ao tratamento com veículo e não houve diferença entre as doses de FN ou desta para com a Metil ($p < 0,0001$). Nos tratos ventrais, apenas os grupos lesionados tratados com veículo e Metil mostraram aumento significativo da expressão de GFAP em comparação com o grupo LAM. Novamente, ambos os tratamentos com FN (10 e 30 mg/Kg) e Metil diminuíram significativamente as médias após LME em relação ao grupo lesionado tratado com veículo ($p < 0,0001$). Os dados podem ser observados na figura 8.

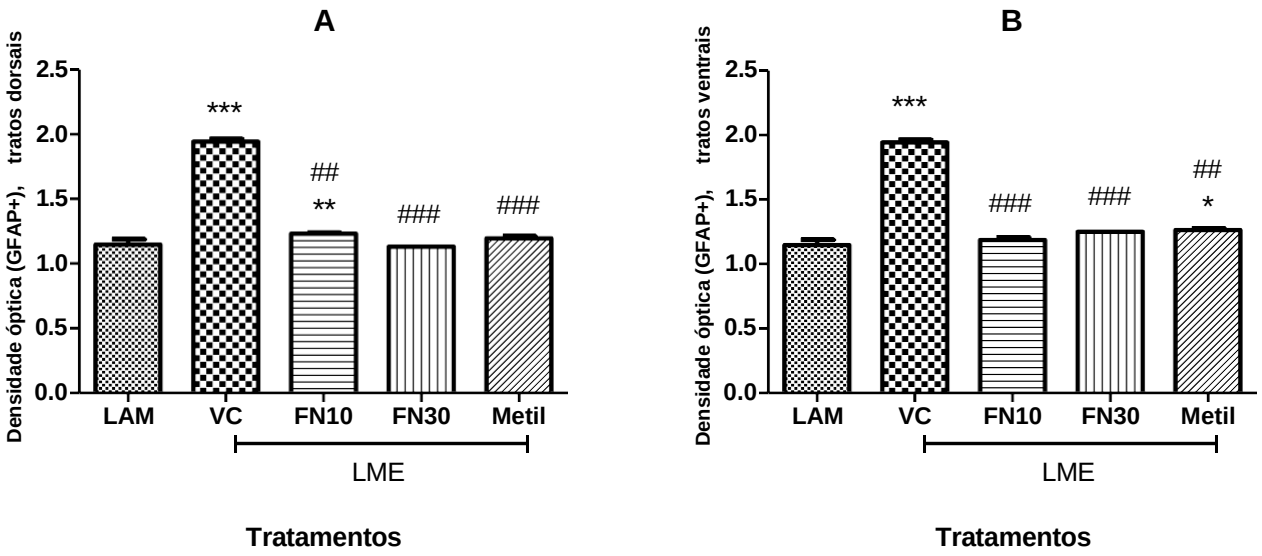

Figura 8: Densidade óptica média da expressão de GFAP nos tratos dorsais (A) e ventrais (B) da medula espinal, aos 21 dias após as cirurgias nos grupos submetidos à laminectomia (LAM) e lesão medular espinal (LME), nas hemimedulas do lado homolateral à lesão. As colunas representam as médias e as barras o erro padrão da média. VC: veículo; FN: formulação contendo formononetina a 10 e 30 mg/Kg; Metil: metilprednisolona a 30 mg/Kg. *** indica diferença significativa em relação a LAM com valor de $p < 0,001$; * indica diferença significativa em relação a LAM com valor de $p < 0,05$; ### indica diferença significativa em relação a lesionado tratado com veículo com valor de $p < 0,001$; ## indica diferença significativa em relação a lesionado tratado com veículo com valor de $p < 0,01$. Teste de Kruskal-Wallis com pós-teste de Dunn.

3.5 Apoptose

A imunomarcação positiva para TUNEL mostrou-se significativamente aumentada na hemimedula do grupo lesionado tratado com veículo. Nos grupos lesionados tratados com FN (10 e 30 mg/Kg) e Metil, não somente foi observada diminuição dos escores como também os valores foram estatisticamente semelhantes aos do grupo LAM ($p < 0,0001$). Os dados podem ser observados na figura 9.

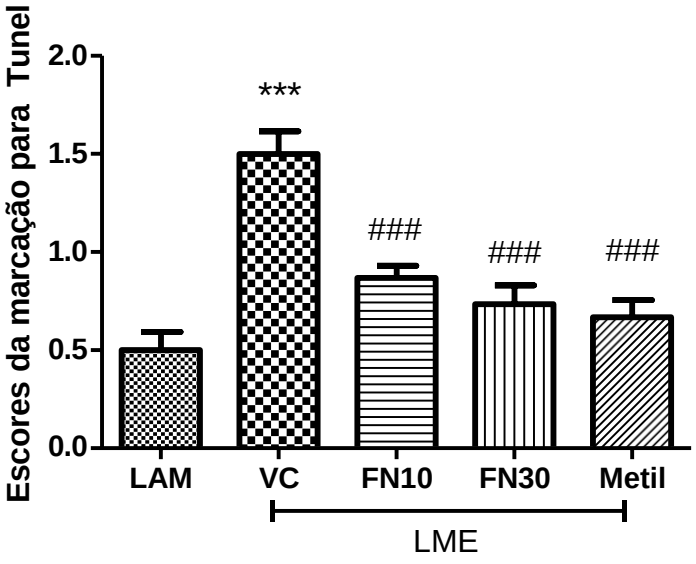

Figura 9: Escores médios atribuídos à marcação de neurônios em apoptose marcados pela técnica de TUNEL, aos 21 dias após as cirurgias nos grupos submetidos à laminectomia (LAM) e lesão medular espinal (LME), nas hemimedulas do lado homolateral à lesão. As colunas representam as médias e as barras o erro padrão da média. VC: veículo; FN: formulação contendo formononetina a 10 e 30 mg/Kg; Metil: metilprednisolona a 30 mg/Kg. *** indica diferença significativa em relação a LAM com valor de $p < 0,001$; ### indica diferença significativa em relação a lesionado tratado com veículo com valor de $p < 0,001$. Teste de Kruskal-Wallis com pós-teste de Dunn.

4 DISCUSSÃO

Nesse estudo a avaliação funcional mostra a efetividade da lesão e fornece indícios da capacidade de regeneração limitada do SNC após uma lesão, dado que os animais lesionados tratados com veículo, em todos os tempos, apresentaram os menores escores na escala de avaliação locomotora (DEFINO, 1999; YU *et al*., 2012; DAS *et al*., 2012; SHARP *et al*., 2012; KUSHCHAYEV *et al*., 2016). Outros autores observaram redução dos escores médios causados pela hemissecção medular e mostraram que tratamentos efetivos em melhorar os índices funcionais acompanham redução no volume da lesão, redução de cicatriz glial, preservação de neurônios e modulação da resposta inflamatória após LME (KASAI *et al*., 2011; LIN *et al*., 2011; SHI *et al*., 2014; RUZICKA *et al*., 2018). No presente estudo, os tratamentos (FN e Metil) foram eficazes em elevar os escores já a partir de 14 dias, porém, apenas o tratamento com a FN a 30 mg/Kg promoveu diferença significativa em relação ao grupo lesionado tratado com veículo aos 21 dias, sendo que valores obtidos com FN a 30 mg/Kg foram igualados ao grupo laminectomia mais rapidamente.

Apesar de não haver relatos anteriores na literatura da utilização da FN em experimentos com LME, sua ação neuroprotetora no SNC já havia sido descrita (LIANG *et*

*a*l., 2014; FEI *et al*., 2017), inclusive com resultados positivos na avaliação funcional em animais com lesão cerebral traumática (LI *et al*., 2017). Neste estudo, os resultados da quantificação neuronal mostraram proteção do tecido medular pelo tratamento com FN e Metil, com preservação de neurônios íntegros após a LME em comparação ao grupo tratado com veículo. Os mecanismos subjacentes à proteção exibida podem envolver a modulação de moléculas responsáveis pela minimização da inflamação, estresse oxidativo e apoptose já descritos no estudo de Li *et al*. (2017).

Em consonância com tais observações, no presente estudo a LME promoveu diminuição no número médio de neurônios, induziu aumento da resposta inflamatória e elevação da expressão de astrócitos, enquanto os tratamentos com FN e Metil diminuíram a apoptose decorrente da LME e observou-se maior preservação de neurônios motores (corno ventral) e sensoriais (corno dorsal). A FN a 30 mg/Kg mostrou, portanto, efeito neuroprotetor. De fato, estudos tem mostrado a ação neuroprotetora da FN nas vias que regulam apoptose.

Em modelos de isquemia cerebral, a FN parece bloquear a apoptose através fosforilação de moléculas de sinalização, incluindo inativação genética do membro da família Bcl- (PRU, *et al*., 2012; LIANG, *et al*., 2014). Colaborando, no estudo de Tian *et al*, (2013), a FN regulou a expressão de proteínas relacionadas com a apoptose através do aumento dos níveis de Bcl-2 e pró-caspase-3, além de diminuir os níveis de Bax e caspase-3 protegendo os neurônios da lesão excitotóxica. A FN exibiu uma regulação positiva em receptor estrogênico tipo alfa e sobre proteínas quinases P-Akt ou PKB, que inibem processos de apoptose, ao mesmo tempo em que regulou o balanço genes Bax e Bcl-2, os quais são responsáveis pela ativação ou inativação da permeabilidade mitocondrial aos ions cálcio e hidrogênio. No mesmo trabalho, sua ação foi associada à modulação do pH e à liberação de citocromo C no citosol de neurônios, que pode induzir a apoptose pela ativação das caspases pró-apoptóticas 3 e 9 (PRU*, et al., 2012*).

A FN pode ter atuado na modulação das vias associadas à dor inflamatória na fase subaguda da lesão, uma vez que sua ação anti-inflamatória já foi previamente descrita (LIMA-CAVENDISH *et al*., 2015) e também foi observada no presente trabalho. Estudos reportam a ação da FN diante da modulação da expressão de moléculas envolvidas em processos inflamatórios. No estudo de Xu; An (2017), a FN reduziu os níveis de histamina, cálcio intracelular, TNF-α, IL-1β e IL-6, minimizou à ativação de NF-κB, através da degradação de IκKα, além de inibir a ativação da caspase-1. A inibição da secreção destas moléculas melhora os sintomas inflamatórios e sugerem que o mecanismo de ação anti-inflamatório da FN está associado à regulação de citocinas inflamatórias.

Não foram encontrados estudos anteriores relacionando a ação neuroprotetora da FN à expressão de GFAP no sistema nervoso. Sabe-se que, após a LME, ocorre a astrogliose reativa que contribui para a formação da cicatriz glial, que por sua vez inibe a recuperação axonal, constituindo o principal impedimento para a regeneração axonal do SNC e que resulta em recuperação funcional limitada (DEPAUL *et al*., 2017; HARA *et al*., 2017). Cabe destacar que a ação da FN sobre a expressão de GFAP deu-se tanto na substância branca, onde estão localizados os feixes de axônios ascendentes e descendentes e observam-se astrócitos fibrosos (pelo que pode ser sugerida a hipótese de um desimpedimento para a neurorregeneração), quanto na substância cinzenta, onde estão localizados os corpos celulares e encontram-se astrócitos protoplasmáticos (pelo que sugere-se uma diminuição da neuroinflamação como mecanismo subjacente à neuroproteção.

As ações benéficas da FN no presente trabalho não foram, na maioria das análises realizadas, significativamente diferentes das observadas para a metilprednisolona, o que sugere que os mecanismos de ação de ambas sejam similares. Contudo, enquanto a metilprednisolona apresenta efeitos adversos importantes, a FN tem mostrado amplo espectro de atividades biológicas benéficas, além das já citadas para o sistema nervoso, tais como proteção contra a nefrotoxicidade (HUANG *et al*., 2017) colite ulcerativa (BARBOSA*et al*., 2017), e lesão pulmonar (CHENG *et al*., 2016).

Em suma, os achados do presente estudo mostraram que a FN apresentou ação neuroprotetora após LME em ratos, especificamente por meio da redução da resposta inflamatório, da astrogliose e de apoptose na medula espinal lesionada.

REFERÊNCIAS

AHUJA, C.S.; MARTIN, A.R.; FEHLINGS, M.G. Recent advances in managing a spinal cord injury secondary to trauma. *F1000Research*, 2016; 5: 10, F1000.

BARBOSA, B. G.; DE MENEZES, S. L.; DOS SANTOS, A. S.; DE ALMEIDA, G.K.; SOUZA, M.T.; SANTOS, S.L.; APARECIDO, C.E.; DOS SANTOS, L. B.; DE SOUZA, A. A.A.; CARDOSO, J.C.; GOMES, S.V.; GOMES, M.Z.; ALBUQUERQUE-JUNIOR, R.L. Hydroalcoholic extract of Brazilian red propolis exerts protective effects on acetic acid-induced ulcerative colitis in a rodent model. *Biomed Pharmacother*, 2017 Jan; 85:687-696.

BASSO, D. M.; BEATTIE, M. S.; BRESNAHAN, J. C. A Sensitive and Reliable Locomotor Rating Scale for Open Field Testing in Rats. *Journal of Neurotrauma*, 1995; 12(1):1-21.

BRANN, D.; RAZ, L.; WANG, R.; VADLAMUDI, R.; ZHANG, Q. O estrogen signalling and neuroprotection in cerebral ischaemia. *J Neuroendocrinol*, 2012;24:34–47.

ÇAVUŞ, U.Y.; YILMAZ, A.; AYTEKIN, M.N.; TABURCU, G.; ALBAYRAK, A.; YILDIRIM, S.; AĞIR, I. Efficacy of N-acetylcysteine on neuroclinical, biochemical, and histopathological parameters in experimental spinal cord trauma: comparison with methylprednisolone. *Eur J Trauma Emerg Surg,* 2014; 40(3):363-71.

CHAMBERLAIN, J. D.; MEIER, S.; MADER, L.; VON GROOTE, P. M.; BRINKHOF, M. W. Mortality and longevity after a spinal cord injury: Systematic review and meta-analysis. *Neuroepidemiology,* 2015; 44 (3): 182-98.

CHENG, Y.; XIA, Z.; HAN, Y.; RONG, J. Plant Natural Product Formononetin Protects Rat Cardiomyocyte H9c2 Cells against Oxygen Glucose Deprivation and Reoxygenation via Inhibiting ROS Formation and Promoting GSK-3β Phosphorylation. *Oxid Med Cell Longev*. 2016; 2016:2060874.

DAS, S.; KUMAR, S.; JAIN, S.; AVELEV, VD., MARTHUR, R. Exposute to ELF- magnetic field promotes restoration of sensori-motor functions in adult rats with hemisection of thoracic spinal cord. *Electromacnetic Biology and Medicine* 2012; 31(3): 180-94.

DEPAUL, M. A.; CHING-Y, L.; JERRY, S.; YU-SHANG, L. Combinatory repair strategy to promote axon regeneration and functional recovery after chronic spinal cord injury. *Sci Rep*, 2017; 7: 9018.

EMERY, J.L. "Cot death" rates on different days of the week. *Arch Dis Child*, 1998; 79(2):198

FEI, H-X.; ZHANG, Y-B.; LIU, T.; ZHANG, X-J.; WU, S-L. Neuroprotective effect of formononetin in ameliorating learning and memory impairment in mouse model of Alzheimer's disease. *Bioscience, Biotechnology and Biochemistry*, 2017; 82 (1): 57-64.

EVANIEW, N.; BELLEY-CÔTÉ, E. P.; FALLAH, N.; NOONAN, V.K.; RIVERS, C.S.; DVORAK, M.S. Methylprednisolone for the Treatment of Patients with Acute Spinal Cord Injuries: A Systematic Review and Meta-Analysis. Journal Neurotrauma, 2016 Mar 1; 33(5): 468–481.

HARA, M.; KOBAYAKAWA, K.; OHKAWA, Y.; KUMAMARU, H.; YOKOTA, K.; SAITO, T.; KIJIMA, K.; YOSHIZAKI, S.; HARIMAYA, K.; NAKASHIMA, Y.; OKADA, S.Interaction of

reactive astrocytes with type I collagen induces astrocytic scar formation through the integrin-N-cadherin pathway after spinal cord injury. Natural Medicine, 2017 Jul;23(7):818-828.

HUANG, D.; WANG, C.; DUAN, Y.; MENG, Q.; LIU, Z.; HUO, X.; SUN, H.; MA, X.; LIU, K. Formononetin prevents cisplatin-induced acute kidney injury. *Toxicol Appl Pharmacol,* 2017 Jul 1; 326:15-24.

KASAI, M.; FUKUMITSU, H.; SOUMIYA, H.; FURUKAWA, S. Ethanol extract of chinese propolis facilitates functional recovery of locomotor activity after spinal cord injury*. Evid Based Complement Alternat* Med. 2011; 2011: 749627.

KUSHCHAYEV, S.V.; GIERS, M.B.; HOM, E. D.2; MARTIROSYAN, N.L.; ESCHBACHER, J.M. MORTAZAVI, M.M.; THEODORE, N.; PANITCH, A. PREUL, M.C.. Hyaluronic acid scaffold has a neuroprotective effect in hemisection spinal cord injury. *J Neurosurg Spine*. 2016 Jul;25(1):114-24.

LI, Z.; WANG, Y.; ZENG, G.; ZHENG, X.; WANG, W.; LING, Y.; TANG, H.; ZHANG, J. Increased miR-155 and heme oxygenase-1 expression is involved in the protective effects of formononein in traumatic brain injury in rats. *American Journal of Translational Research* 2017; 9(12): 5653-5661

LIANG, K.; YE, Y.; WANG, Y.; ZHANG, J.; LI, C. Formononetin mediates neuroprotection against cerebral ischemia/reperfusion in rats via downregulation of the Bax/Bcl-2 ratio and upregulation PI3K/Akt signaling pathway. *J Neurol Sci*. 2014 Sep 15; 344(1-2): 100–104.

LIMA-CAVENDISH, R.; DE SOUZA SANTOS J.; BELO NETO, R.; PAIXÃO, O.A.;OLIVEIRA, J. V.; ARAUJO, E. D.; SILVA, A. A. B.; THOMAZZI, M. S,; CARDOSO, C.J.; GOMES, Z. M.Antinociceptive and anti-inflammatory effects of Brazilian red propolis extract and fomononetin in rodents. *Journal of Ethnopharmacology* 2015; 15 (173): 127-33.

OCCHIUTO, F.; PALUMBO, D. R.; SAMPERI, S.; ZANGLA, G.; PINO, A.; DE PASQUALE, R.; CIRCOSTA, C. The isoflavones mixture from Trifolium pratense L. protects HCN 1-A neurons from oxidative stress. *Phytotherapy Research*. 2009 Feb;23(2):192-6.

OMS. Lesão da medula espinhal, ficha informativa (2013). Disponível em: www.who.int/mediacentre/factsheets/fs384/en/ Acessado em 27 de abril de 2018

PEI, J-P.; FAN, L-H.; NAN, K.; LI, J.; DANG, X-Q.; WANG, K.Z. HSYA alleviates secondary neuronal death through attenuating oxidative stress, inflammatory response, and neural apoptosis in SD rat spinal cord compression injury. *Journal of Neuroinflammation* 2017; 14:97.

PRU, J.K. The bone-promoting actions of formononetin in established osteopenia. *Menopause*. 2012 Aug; 19(8):843-4.

RUZICKA, J.; URDZIKOVA, L.M.; SVOBODOVA, B.; AMIN, A.G.; KAROVA, K.; DUBISOVA, J.; ZAVISKOVA, K.; KUBINOVA, S.; SCHMID,T M.; JHANWAR-UNIYAL, M.; JENDELOVA, P. Does combined therapy of curcumin and epigallocatechin gallate have a synergistic neuroprotective effect against spinal cord injury? *Neural Regen Res* 2018; 13: 119-27.

TIAN, Z.; LIU, S.B.; WANG, Y.C.; LI, X.Q.; ZHENG, L.H.; ZHAO, M.G. Neuroprotective effects of formononetin against NMDA-induced apoptosis in cortical neurons. *Phytother ResTI.* 2013; 27(12):1770-1775.

TRUDRUNG, P.; WIRTH, U.; MENSE, S.Changes in the number of nitric oxidesynthesizing neurones on both sides of a chronic transection of the rat spinal cord.Neuroscience Letters 2000; 287:125-128.

XU, N.; AN, J. Formononetin ameliorates mast cell‐mediated allergic inflammation via inhibition of histamine release and production of pro‐inflammatory cytokines. Experimental and therapeutic medicine, 2017; 14: 6201-6206.

ZHANG, F.; RU, N.; SHANG, Z.H.; CHEN, J.F.; YAN, C.; LI, Y.; LIANG, J. Daidzein ameliorates spinal cord ischemia/reperfusion injury-induced neurological function deficits in Sprague-Dawley rats through PI3K/Akt signaling pathway. *Exp Ther Med.* 2017; 14(5):4878-4886.

ZHU, H.; ZOU, L.; LIN, F.; HE, J.; HOU, J. Protective Effects of Sulphonated Formononetin in Rat Model of Cerebral Ischemia and Reperfusion Injury*. Planta Medica* 2014; 80 (4): 262-8.

CONCLUSÃO GERAL

Os resultados do presente estudo mostraram que tanto o EHPV quanto a formononetina tiveram efeito neuroprotetor após LME causada por hemissecção em ratas. Ambos os tratamentos com EHPV, principalmente na dose de 10 mg/Kg, e com formononetina na dose de 30 mg/Kg, promoveram melhora na recuperação funcional e modificações no perfil histopatológico após LME, com preservação do número médio de neurônios remanescentes. Os mecanismos subjacentes ao efeito neuroprotetor incluíram a diminuição da resposta inflamatória, da reação astrocitária e de apoptose.

ANEXO – Parecer CEUA

UNIVERSIDADE TIRADENTES
DIRETORIA DE PESQUISA E EXTENSÃO
COORDENAÇÃO DE PESQUISA
COMISSÃO DE ÉTICA NO USO ANIMAL - CEUA

DECISÃO DA CEUA-UNIT

O projeto, **"Síntese, Caracterização e avaliação da atividade neuroprotetora de nanopartículas contendo própolis vermelha"**, processo nº **050514**, foi submetido à avaliação na CEUA-UNIT, pela pesquisadora **Margarete Zanardo Gomes**, onde recebeu o parecer de **Aprovado**, dos membros dessa comissão, na reunião realizada no dia 22 de maio de 2014.

Maria Julia Mordelli
Coordenador(a) da CEUA-UNIT

UNIVERSIDADE TIRADENTES - UNIT
Profª. Maria Julia Mordelli
Comitê de Ética no Uso Animal
Coordenadora

ANEXO – Parecer CEUA

UNIVERSIDADE TIRADENTES
DIRETORIA DE PESQUISA E EXTENSÃO
COORDENAÇÃO DE PESQUISA
COMISSÃO DE ÉTICA NO USO ANIMAL - CEUA

DECISÃO DA CEUA-UNIT

O projeto, **"Avaliação dos efeitos neuroprotetores da formononetina nanoencapsulada na lesão medular experimental"**, processo nº **040514**, foi submetido à avaliação na CEUA-UNIT, pela pesquisadora **Margarete Zanardo Gomes**, onde recebeu o parecer de **Aprovado**, dos membros dessa comissão, na reunião realizada no dia 22 de maio de 2014.

Maria Júlia Nardelli
Coordenador(a) da CEUA-UNIT

UNIVERSIDADE TIRADENTES - UNIT
Profª. Maria Júlia Nardelli
Comitê de Ética no Uso Animal
Coordenadora

ANEXO – Escala de avaliação motora

Categorias de pontuação da Escala BBB de avaliação locomotora*.
00- Sem movimento do membro posterior;
01- Movimento discreto de uma ou duas articulações
02- Movimento amplo de uma articulação, ou movimento amplo de uma articulação e discreto de outra articulação;
03- Movimento amplo de duas articulações;
04- Movimento discreto das três articulações do membro posterior;
05- Movimento discreto de duas articulações e amplo da terceira;
06- Movimento amplo de duas articulações e discreto da terceira;
07- Movimento amplo das três articulações do membro posterior;
08 - Movimento em "varredura" do membro posterior, ou posicionamento plantar da pata, ambos sem sustentação de peso;
09- Posicionamento plantar da pata com sustentação do peso na posição estática, ou passos dorsais com sustentação de peso ocasional, frequente ou constante e sem passos plantares;
10- Passos plantares ocasionais, com sustentação de peso, mas sem coordenação;
11- Passos plantares com sustentação de peso de frequente a constante e sem coordenação;
12- Passos plantares com sustentação de peso de frequente a constante e coordenação ocasional;
13- Passos plantares com sustentação de peso de frequente a constante e coordenação frequente;
14- Passos plantares com sustentação de peso constante, c/ coordenação constante; posição da pata predominantemente rodada (externamente ou internamente) no contato inicial ou final da fase de apoio, ou passos plantares frequentes, coordenação constante e passos dorsais ocasionais;
15- Passos plantares e coordenação constantes, sem abertura dos dedos, ou abertura ocasional dos dedos; posição da pata predominantemente paralela ao corpo no contato inicial;
16- Passos plantares e coordenação constantes; abertura dos dedos frequente; posição da pata predominantemente paralela ao contato inicial, e rodada ao final da fase de apoio;
17- Passos plantares e coordenação constantes; abertura dos dedos frequente; posição da pata predominantemente paralela ao contato inicial e ao final do apoio;
18- Passos plantares e coordenação constantes; abertura dos dedos constante; posição da pata predominantemente paralela ao contato inicial e rodada ao final da fase de apoio;
19- Passos plantares e coordenação constantes; abertura dos dedos constante; posição da pata predominantemente paralela ao contato inicial e ao final da fase de apoio, cauda abaixada durante a caminhada;
20 - Passos plantares e coordenação constantes; constante abertura dos dedos; posição da pata predominantemente paralela ao contato inicial e ao final da fase de apoio; cauda constantemente erguida e tronco instável;
21 - Passos plantares, coordenação e abertura dos dedos constantes; posição da pata predominantemente paralela em todas as posições; estabilidade do tronco e cauda erguida.
Obs.: O item coordenação refere-se à coordenação entre os membros anteriores e posteriores.
* BASSO; BEATTIE; BRESNAHAN, 1995.

Até aqui me ajudou o SENHOR!!

“Há um tempo em que é preciso abandonar as roupas usadas, que já tem a forma do nosso corpo, e esquecer os nossos caminhos, aqueles que nos levam sempre aos mesmos lugares. É o tempo da travessia: e, se não ousarmos fazê-la, teremos ficado, para sempre, à margem de nós mesmos”.

Fernando Pessoa