UNIVERSIDADE TIRADENTES

ELAINE CRISTINA DO NASCIMENTO
PAULA DE JESUS SANTOS

ABORDAGEM ENDODÔNTICA EM DENTES COM FRATURAS CORONÁRIAS: RELATO DE CASO

Aracaju - SE
2018

ELAINE CRISTINA DO NASCIMENTO
PAULA DE JESUS SANTOS

ABORDAGEM ENDODÔNTICA EM DENTES COM FRATURAS CORONÁRIAS: RELATO DE CASO

Trabalho de Conclusão de Curso apresentado à Coordenação do Curso de Odontologia da Universidade Tiradentes como parte dos requisitos para obtenção do grau de Bacharel em Odontologia.

BRENO DE ARAÚJO BATISTA

Aracaju - SE
2018

ELAINE CRISTINA DO NASCIMENTO
PAULA DE JESUS SANTOS

ABORDAGEM ENDODÔNTICA EM DENTES COM FRATURAS CORONÁRIAS: RELATO DE CASO

Trabalho de Conclusão de Curso apresentado à Coordenação do Curso de Odontologia da Universidade Tiradentes como parte dos requisitos para obtenção do grau de Bacharel em Odontologia.

Aprovado em __/__/__

Banca Examinadora

Prof. Orientador: _____

1º Examinador: _____

2º Examinador: _____

Deem graças em todas as circunstâncias,
pois esta é a vontade de Deus
para vocês em Cristo Jesus.

Tessalonicenses 5:18

AGRADECIMENTOS

Mais uma etapa concluída em nossas vidas e mais uma vez o sentimento é de gratidão.

Agradecemos primeiramente a **DEUS** pelo dom da vida, pela força nos dada para conquistar os nossos objetivos e por nos presentear com pessoas que facilitaram essa jornada.

Aos nossos **PAIS** e irmãos por transmitirem apoio e perseverança em todos os momentos, e acima de tudo por toda dedicação sempre depositada.

A todos os professores que contribuíram para nossa formação, por todos os ensinamentos e por ter nos ajudado a chegar até aqui. Em especial, ao nosso maravilhoso orientador **Breno de Araujo Batista**, nosso muito obrigada pela dedicação e paciência em todas as etapas desse trabalho, pelo apoio e dedicação, e acima de tudo, pela confiança em nós depositada.

Ao nosso paciente, que nos permitiu a honra de tratá-lo, assim como a confecção deste trabalho.

A todos que direta ou indiretamente colaboraram para nossa formação, nosso muitíssimo **OBRIGADA!**

ABORDAGEM ENDODÔNTICA EM DENTES COM FRATURAS CORONÁRIAS: RELATO DE CASO

Elaine Cristina Nascimento[a], **Paula de Jesus Santos**[a], Breno de Araújo Batista[b]

[(a)]Graduandas em Odontologia – Universidade Tiradentes; [(b)]Professor Me. Assistente do Curso de Odontologia – Universidade Tiradentes

---

Resumo

O objetivo deste trabalho foi descrever um caso clínico na qual as técnicas de apicificação e apicigênese foram utilizadas em dentes imaturos, em paciente acometido por traumatismo dentário. Desta forma, optou-se por realizar a apicificação na unidade 11 para a indução do fechamento apical mediante a formação de um tecido mineralizado e apicigênese na unidade 21, já que o mesmo apresentava vitalidade pulpar. O traumatismo dentário é definido como qualquer injúria ao dente, as estruturas de suporte e aos tecidos moles adjacentes, com origem física, cuja magnitude supera a resistência encontrada nos tecidos ósseos e dentários de acordo com a intensidade, tipo e duração do impacto. Diversos são os fatores associados a etiologia do traumatismo dentário, sendo os mais reportados: quedas, colisões, atividades esportivas, acidentes de bicicleta e violência. Exames clínicos iniciais do paciente infantil mostraram que o incisivo central superior direito permanente apresentava fratura de esmalte e dentina do terço incisal com comprometimento pulpar e o incisivo central superior esquerdo permanente de uma fratura de esmalte e dentina do terço incisal e médio sem exposição pulpar evidenciado por exames radiográficos.

Palavras-chaves: Traumatismo dentário; Apicificação; Pulpotomia; Hidróxido de cálcio.

Abstract

The aim of this study was to describe a clinical case in which the techniques of apicigation and apicigenesis were used in immature teeth in a patient affected by dental traumatism. In this way, it was decided to perform the apicification in unit 11 for the induction of apical closure through the formation of a mineralized tissue and apicigenesis in unit 21, since it had pulp vitality. Dental trauma is defined as any injury to the tooth, supporting structures and adjacent soft tissues, with thermal, chemical or physical origin, the magnitude of which exceeds the resistance found in bone and dental tissues according to the intensity, type and duration of the injury. impact. Several factors are associated with the etiology of dental trauma, with the most reported being: falls, collisions, sports activities, bicycle accidents and violence. Initial clinical examinations of the infantile patient showed that the permanent right upper central incisor presented enamel and dentin fracture in the incisal third with pulp involvement and the permanent left upper central incisor of a dentin enamel fracture in the incisal and middle third without pulp exposure evidenced by radiographic examinations.

Keywords: Dental trauma; Apicification; Pulpotomy; Calcium hydroxide.

---

1. Introdução

O traumatismo dentário é definido como qualquer injúria ao dente, às estruturas de suporte e aos tecidos moles adjacentes, com origem física, cuja magnitude supera a resistência encontrada nos tecidos ósseos e dentários de acordo com a intensidade, tipo e duração do impacto (RODRIGUES et al., 2015). Diversos são os fatores associados à etiologia do traumatismo dentário, sendo os mais reportados: quedas, colisão, atividades esportivas, acidente de bicicleta e violência (REIS; PAIVA; FILHO, 2014).

Em estudo realizado por Carvalho et al. (2013) sobre a incidência das fraturas coronárias em pacientes atendidos na Universidade do Grande Rio, no município de Duque de Caxias-RJ, foram feitos levantamento de 144 prontuários em pacientes acometidos com fraturas coronárias, diagnosticados e tratados por meio de um projeto. As informações pessoais e o histórico do trauma foram colhidas após a realização do exame clínico e radiográfico. Os resultados mostraram uma prevalência de 93 pacientes do gênero masculino (64,4%), na faixa etária de 06 a 10 anos de idade (40,3%), acometidos por queda da própria altura em 67 casos (46,5%).

Segundo Almeida e Azeredo (2016) o dente mais comumente traumatizado em crianças é o incisivo central superior e a taxa de incidência de trauma ocorrem entre os oito e dez anos de idade, quando as raízes dos incisivos estão em formação, com maior prevalência no gênero masculino (ANDREASEN 2008). Se durante esse período ocorrer a necrose pulpar como consequência de um trauma, não se dará o desenvolvimento completo da raiz, resultando num incisivo com o ápice aberto e desenvolvimento radicular incompleto. O tratamento endodôntico nesses casos é difícil, pois o ápice aberto torna impossível a realização de uma instrumentação clássica correta (GRUDLING et al., 2010).

Dentes com rizogênese incompleta que sofrem necrose pulpar, a formação dentinária cessa e o crescimento da raiz é interrompido. Consequentemente, o canal permanece amplo, com paredes finas e frágeis, a raiz curta e o ápice aberto. Sendo assim, necessário que se crie uma barreira apical artificial ou que se promova a indução do fechamento apical mediante a formação de um tecido mineralizado, processo conhecido como “apicificação” (BRITO JÚNIOR et al., 2011).

De acordo com Pace (2007) o procedimento de apicificação requer o preparo químico-mecânico do canal, seguido pela colocação de uma medicação intracanal para estimular a cicatrização dos tecidos perirradiculares e a formação de uma barreira apical mineralizada. Não deve ser confundida com apicigênese, que também é chamada de apicogênese (tratamento de um dente vital), cujo objetivo principal é o estímulo do desenvolvimento fisiológico da raiz e a formação do ápice (FERNANDEZ et al., 2017).

O medicamento mais comumente utilizado para promover apicificação na raiz de um dente é o Hidróxido de Cálcio, em virtude da sua alcalinidade (pH 12,8), das excelentes propriedades bacteriológicas e da indução mineralizadora (MORO; JÚNIOR; ALVES, 2013) sendo também um material de baixo custo, de fácil manuseio e tem demonstrado um grande sucesso, tornando-se uma via alternativa aos procedimentos cirúrgicos (NIEDERMAIER; GUERISOLI, 2013).

Apesar das inúmeras pesquisas indicando sua eficiência, o seu uso apresenta algumas desvantagens, tais como a variabilidade de duração da terapia e a necessidade de sucessivas trocas, enquanto medicação intracanal, por longos períodos, o que aumenta a suscetibilidade à reinfecção (OLIVEIRA, 2017).

Embora o hidróxido de cálcio seja o material de escolha para a apicificação, alguns autores têm sugerido a utilização de outros materiais, como o MTA (Agregado de Trióxido Mineral). A introdução de técnicas de uma sessão utilizando o MTA representa uma alternativa para o tratamento desses casos, porém os índices de sucesso da apicificação com hidróxido de cálcio são maiores, apesar de existirem riscos de reinfecção e fratura do dente (SANTOS et al., 2010).

O hidróxido de cálcio puro ou em associação com outros medicamentos permanece nos dias atuais como o material de maior aceitação para a indução da complementação radicular quando utilizado como medicação intracanal, devido a sua possível capacidade de estimular a formação de tecido mineralizado à semelhança do que ocorre em polpas dentais, após proteção pulpar direta e pulpotomia, além de proporcionar resultados altamente satisfatórios em dentes com mortificação pulpar e lesão periapical (TOLEDO et al., 2010). A alcalinização promovida pelo $CA(0H)^2$ após tratamento endodôntico em dentes com rizogênese incompleta indica que o hidróxido de cálcio atua ao redor das áreas de reabsorção, impedindo a atividade de osteoclastos e estimulando o processo de reparação dos tecidos, o elevado pH do hidróxido de cálcio ativa a enzima fosfatase alcalina que estimula a liberação dos íons fosfato, a partir dos ésteres de fosfato do organismo, que ao reagirem com os íons cálcio, se precipita na forma de hidroxiapatita, evidenciando assim o poder de indução de formação de tecido mineralizado do hidróxido de cálcio (TOLEDO et al., 2010).

Por outro lado, em casos de dentes vitais é a pulpotomia. De acordo com a Associação Americana de Endodontia (AAE) (2016), este procedimento é definido como a remoção da porção coronal da polpa preservando a vitalidade da polpa radicular, a qual no passado era rotineiramente indicada como procedimento de emergência (SIMON et al., 2013; LINSUWANONT et al., 2016). Após a remoção da polpa coronária, protege-se a polpa radicular remanescente com um material biocompatível que irá estimular o processo de reparação por meio da deposição de tecido mineralizado (SIMON et al., 2013). Tradicionalmente a pulpotomia tem sido indicada como uma modalidade de tratamento para dentes com rizogênese incompleta de forma a estimular a apicigênese ou ainda para o tratamento endodôntico de dentes decíduos (ASHRAF; RAHMATI; AMINI, 2017).

Apesar dos diversos resultados favoráveis utilizando a técnica de revascularização pulpar (NAGATA 2014, SOARES, GOMES 2013; KUMAR et al 2014) optou-se pelo método tradicional de apicificação, em razão de não existir unanimidade entre os autores com relação a um protocolo único na literatura. Portanto o objetivo deste trabalho é relatar um caso clínico na qual as técnicas de apicificação e apicigênese foram utilizadas em dentes imaturos em paciente acometido por traumatismo dentário.

2. Relato de Caso

Paciente, A. M. M. 10 anos de idade, gênero masculino, melanoderma, portador de diabetes miellitus Tipo II, sendo classificado com relação ao risco cirúrgico como ASA II, natural de Aracaju-SE, compareceu à clínica odontológica da Unit (Universidade Tiradentes, Aracaju-SE, Brasil), no dia 18/10/2017, relatando a seguinte queixa: “meu dente está quebrado”. Durante o exame clínico foram observados fraturas coronárias nos incisivos centrais superiores em decorrência de uma queda sofrida durante brincadeira de skate há cerca de um ano, no qual o paciente caiu da própria altura no asfalto, sem histórico atual de sintomatologia dolorosa. Na unidade 11 o paciente não relatou dor aos testes de percussão e palpação, entretanto referiu desconforto no teste de sensibilidade pulpar com gás refrigerante (Endo-Ice, Maquira, Maringá-PR, Brasil). Já na unidade 21 os testes de percussão e palpação responderam negativamente, embora tenha apresentado dor aguda no momento do trauma, sem procura por atendimento odontológico imediato. Ao exame clínico foi observada fratura coronária com envolvimento de esmalte e dentina no terço incisal da unidade 11 e terço incisal e médio da unidade 21 sem alterações nos tecidos moles da região (Figura 1). Além disso, o exame radiográfico periapical revelou rizogênese incompleta nas unidades 11 e 21 e radioluscência periapical associada à unidade 11. Com base no exame clínico e radiográfico realizado foi diagnosticada fratura de esmalte e dentina do terço incisal com comprometimento pulpar na unidade 11 e fratura de esmalte e dentina do terço incisal e médio sem exposição pulpar na unidade 21 (Figura 2). De acordo com o plano de tratamento foram propostas a apicificação e apicigênese para as unidades 11 e 21 respectivamente afim de promover o término do desenvolvimento radicular.

Figura 1. Exame clínico inicial do paciente.

Figura 2. Radiografia inicial dos incisivos centrais.

Na segunda sessão de atendimento (25/10/2017), após assinatura do termo de consentimento livre e esclarecido, foi realizada anestesia tópica (Benzotop, Rio de janeiro, Brasil), por meio da fricção do anestésico sobre a mucosa com auxílio do cotonete estéril e anestesia infiltrativa na face vestibular e lingual com lidocaína a 2% com Epinefrina 1:100.000 (DFL, Rio de janeiro-RJ, Brasil) na unidade 11. Em seguida realizou-se a abertura coronária com ponta esférica diamantada 1012 em alta rotação (KG Sorensen, São Paulo-SP, Brasil) sob refrigeração seguida por broca tronco cônica 3080 com ponta

inativa para finalizar a abertura. Foi realizado o isolamento absoluto do campo operatório com grampo 212 (Golgran, São Caetano do Sul-SP, Brasil) e antissepsia do lençol de borracha com solução alcoólica a 70° GL (Ciclo Farma, Serrana-SP, Brasil).

Após a determinação do CAD (Comprimento Aparente do Dente) na radiografia de diagnóstico, o canal radicular foi explorado e esvaziado com lima K#15 (Maillefer Dentsply, Ballaigues, Suíça) de 25mm. Em seguida a odontometria foi realizada por meio de técnica radiográfica, obtendo-se o CRT (Comprimento Real de Trabalho) de 22mm (Figura 3A). Na sequência o canal foi instrumentado até um diâmetro cirúrgico com lima tipo K#80 complementado com substância química auxiliar a base de hipoclorito de sódio a 2,5% (Soda clorada, Asfer, São Caetano do Sul-SP, Brasil) em seringa descartável de 5ml e aspiração com cânulas de grande calibre (Golgran, São Caetano do Sul-SP, Brasil) (Figura 3B).

Figura 3. A) Radiografia periapical com lima exploratória K#15. **B)** Lima tipo K#80.

Logo após, foi inserida com lima tipo K#80 a medicação intracanal à base de hidróxido de cálcio pró-análise (Biodinâmica, Ibiporã, Paraná, Brasil) associado a iodofórmio com veículo aquoso (lidocaína a 2% com Epinefrina 1:100.000) manipulado em placa de vidro esterilizada na proporção de 1:1, seguido de selamento provisório com coltosol (Coltene, Rio de Janeiro, Brasil) (Figura 5A e 5B).

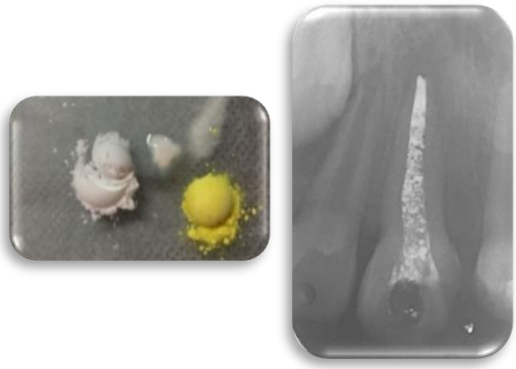

Figura 5. A) Manipulação da medicação intracanal. **B)** Inserção da mesma comprovada radiograficamente.

A terceira sessão após 21 dias (15/11/2017) realizou-se anestesia infiltrativa, isolamento absoluto com dique de borracha e remoção de toda a medicação intracanal por meio de irrigação com solução fisiológica estéril à 0.9%. Logo em seguida, foi realizado uma nova medicação intracanal manipulada na proporção de 1:1 de hidróxido de cálcio pró-análise (Biodinâmica. Ibiporã, Paraná, Brasil), iodofórmio e veículo aquoso (Lidocaína a 2% com Epinefrina 1:100.000). Na sequência foi realizado o selamento provisório com Cimento de Ionômero de Vidro (Maxxion R, FGM, Joinville-SC, Brasil) a fim de observar o desenvolvimento radicular por alguns meses.

O segundo controle foi realizado após 3 meses através do exame radiográfico, onde foi capaz de ser observado uma discreta deposição de tecido mineralizado na região apical, (Figura 6). Nos controles subsequentes de 4 (28/01/2018) e 5 meses (30/03/2018) observou-se o início do aumento na espessura das paredes

radiculares. Desse modo, é notado um pequeno aumento no comprimento radicular e o fechamento apical (Figura 7).

Figura 6. Controle radiográfico realizado após 3 meses do exame inicial.

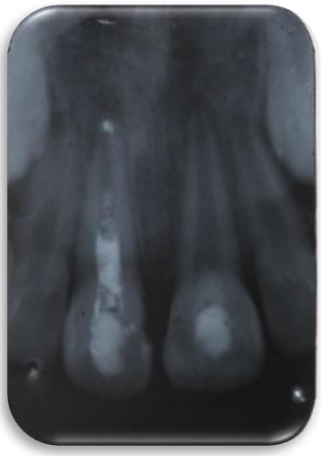

Figura 7. Controle radiográfico de 4 e 5 meses.

Na última sessão de atendimento, foi realizado anestesia infiltrativa, isolamento absoluto com dique de borracha, remoção do selamento provisório com brocas esféricas e da medicação intracanal por meio de irrigação com hipoclorito de sódio a 2,5%, em seringa descartável de 5ml e aspiração com cânulas de grande calibre. O EDTA trissódico a 17% (Maquira, Maringá-PR, Brasil) foi utilizado por 3 min para remoção da smear layer, e em seguida irrigação final com soro fisiológico e secagem com pontas de papel absorvente (Maillefer Dentsply, Ballaigues, Suiça) compatíveis com o instrumento memória. Na sequência realizou-se a obturação do mesmo, utilizando-se a técnica condensação lateral ativa, que consiste na associação dos cones de guta-percha principal, secundários ou acessórios, e cimento obturador endodôntico. Os cones foram desinfetados por um minuto em solução de hipoclorito de sódio a 2,5% e secos em gaze esterilizada. Em seguida foi realizada a prova do cone principal compatível com o diâmetro do instrumento memória (K#80) e comprovação radiográfica do mesmo. Na sequência foi manipulado em placa de vidro esterilizada o cimento endodôntico Sealer 26® e inserido juntamente com cones de guta percha com auxílio de espaçador digital vermelho B (Maillefer Dentsply, Ballaigues, Suiça) até o total preenchimento do canal radicular. Logo após, os cones foram cortados com calcadores de paiva aquecidos em lamparina e condensados verticalmente. A câmara pulpar foi limpa com álcool 70°GL e restaurada provisoriamente com cimento Coltosol® (Coltene, Rio de Janeiro-RJ, Brasil). Por fim uma tomada radiográfica periapical final da unidade 11 foi executada (Figura 8).

Figura 8. Obturação da unidade 11.

Na sequência foi realizada a apicigênese por meio da pulpotomia da unidade 21 (Figura 9), através da anestesia tópica, com fricção do anestésico sobre a mucosa com auxílio do cotonete estéril e anestesia infiltrativa na face vestibular com lidocaína a 2% com Epinefrina 1:100.000. Em seguida realizou-se a abertura coronária com ponta esférica diamantada 1012 em alta rotação sob refrigeração, isolamento absoluto do campo operatório com grampo 212 e antissepsia do lençol de borracha com solução alcoólica a 70° GL. Logo após a remoção do teto da camâra pulpar, excisão da polpa coronária com curetas afiadas, lavagem abundante da ferida cirúrgica com soro fisiológico, hemostasia espontânea, secagem da cavidade com bolinha de algodão estéril, aplicação da solução de corticosteróide-antibiótico (Otosporin, Farmoquímica, Rio de Janeiro- RJ, Brasil) por 3 a 5 minutos, aplicação do pó de hidróxido de cálcio pró-análise (Biodinâmica, Ibiporã, Paraná, Brasil), cimento de hidróxido de cálcio (Dentsply, Petrópolis-RJ, Brasil) removendo o excesso de material nas paredes laterais. Por fim realização da restauração definitiva com resina composta na cor EA2 em ambas as unidades (Figura 10) e radiografia periapical final (Figura 11).

Figura 9. Pulpotomia realizada na unidade 21.

Figura 10. Unidades 11 e 21 restauradas com resina composta.

Figura 11. Radiografia periapical final.

3. Discussão

A literatura relata que o traumatismo dentário ocorre na maioria das vezes em crianças e adolescentes, com predileção pelo gênero masculino. Os incisivos centrais são os dentes mais acometidos a sofrer traumas devido a sua posição anatômica e também por realizarem sua erupção em uma fase com grande incidência de acidentes (FERNANDES et al., 2016). O caso clínico apresentado neste trabalho corrobora os dados da literatura, uma vez que o tratamento relatado foi realizado em paciente do gênero masculino, na terceira infância, com fratura coronária a nível de esmalte e dentina, do terço incisal com comprometimento pulpar na unidade 11

e fratura de esmalte e dentina do terço incisal e médio sem exposição pulpar na unidade 21.

No tratamento endodôntico de dentes com polpa necrosada e formação radicular incompleta, há uma dificuldade, pois, a instrumentação e o selamento apical não se fazem com a mesma facilidade de um tratamento convencional, sendo necessários maiores cuidados devido a fragilidade radicular que pode provocar uma fratura (FERNANDES et al., 2016). Segundo Niedermaier e Guerisoli (2013), dentes com rizogênese incompleta deve ser submetido inicialmente ao processo de apicificação para depois serem obturados endodonticamente de forma adequada. Esse processo pode dispor de duas a várias sessões, não existindo um protocolo determinado, pois depende do organismo de cada paciente.

O uso do hidróxido de cálcio com o seu elevado pH é de fundamental importância para o sucesso da apicificação que é obtida quando se consegue um meio alcalino no interior do sistema de canais radiculares, estimulando assim a formação de uma barreira apical de tecido mineralizado no dente, mesmo após a polpa ter necrosado (FERNANDES et al., 2016). Entre as várias técnicas existentes para o tratamento de apicificação, a mais escolhida tem sido a que utiliza trocas sucessivas de uma pasta formada por hidróxido de cálcio com diferentes tipos de veículos, podendo este ser da forma aquosa ou oleosa (RESENDE e ROCHA 2003).

Foreman e Barnes (2008), afirmam que o hidróxido de cálcio proporciona a redução da infiltração de fluidos periapicais para dentro do canal, em virtude da formação de uma barreira fibrosa formada quando a medicação entra em contato direto com os tecidos, por contração dos capilares sanguíneos ou simplesmente por bloqueio mecânico; oferece o fechamento apical de dentes não vitais, por desenvolvimento continuado da raiz, ou por formação de uma barreira calcificada de mineralização do tecido por meio do forame apical (PALLOTA et al., 2010).

Vale ressaltar que o hidróxido de cálcio, perde a sua capacidade indutora de calcificação com o passar do tempo, necessitando de renovação periódica. Porém, não existe um consenso entre os autores sobre a frequência com que este procedimento deve ser realizado (VALE e SILVA 2011). Para Felippe et. al., (2005) e Rafter (2005) a troca da pasta de hidróxido de cálcio não é necessária para ocorrência de apicificação, pois pode aumentar a suscetibilidade á reinfecção. Por outro lado, Kinirons et al., (2001) observaram que a taxa de formação da barreira apical calcificada foi diretamente proporcional à frequência de renovação da pasta utilizada (VALE e SILVA, 2011). Entretanto, de acordo Goldstein et. al., (1999) o tempo necessário para se obter o fechamento apical pode variar de 6 a 24 meses (GRUDLING et al., 2010). No presente caso foram realizadas duas sessões de troca de medicação intracanal no intervalo de 3 a 5 meses, com o intuito de promover o fechamento apical.

Embora existam divergências entre alguns autores quanto a fatores como intervalos de trocas, tempo médio para ocorrer a apicificação, é sabido que o hidróxido de cálcio é uma substância altamente eficiente e tem-se mostrado ao longo dos anos ser efetivo em casos de tratamento de dentes com rizogênese incompleta. (ZENKNER; PAGLIARIN; BARLETTA, 2009).

Segundo Felippe et al. (2005), a interrupção do desenvolvimento de raízes ocasiona ausência de uma parada

apical, além de paredes radiculares finas e frágeis, tornando-se imperativo que se induza a apicificação a fim de obter um selamento apical adequado. Ainda de acordo com os mesmo autores, um dos fatores mais importantes para atingir a apicificação é a limpeza do canal, ou seja, a completa remoção de todo o tecido necrótico (MARCHESAN et. al., 2008). Em nosso estudo foram utilizadas substâncias químicas auxiliares e medicação intracanal à base de hidróxido de cálcio a fim de promover todo o processo de sanificação dos sistemas de canais radiculares.

O estudo de Cvek (1974) já salientava que o tratamento prolongado com hidróxido de cálcio em dentes permanentes com necrose pulpar apresentava índice de sucesso de 96%. Atualmente, estudos clínicos e histológicos comprovam que, quando utilizado puro ou em associações, tal substância permanece como material mais requisitado neste tipo de tratamento, especialmente pela sua elevada alcalinidade, capaz de causar inativação bacteriana e mineralização (VALE e SILVA, 2011). Por essa razão, foi a medicação escolhida para tratar o presente caso, sendo corroborada por Rafter (2005), que em um estudo de revisão, concluiu que apicificação com hidróxido de cálcio é a técnica mais empregada para o tratamento de dentes com ápices imaturos, e que o índice de sucesso é alto segundo Vale e Silva, (2011).

Whittle (2000) relatou um caso incomum de apicificação no qual o fechamento apical de um incisivo imaturo necrosado ocorreu sem qualquer tratamento com hidróxido de cálcio. O autor descreve que isso pode ter ocorrido, provavelmente, em razão de células odontogênicas residuais que permaneceram vitais na porção apical da polpa e remanescentes da bainha epitelial de Hertwig que permaneceram vitais e ativos. A boa vascularização, que é característica de um dente permanente jovem, pode ter sido responsável pela manutenção dessas estruturas (GRUDLING et al., 2010). A segunda hipótese é de que a apicificação é um processo natural, porém precisa ser estimulado por um ativador biológico, comumente o hidróxido de cálcio (GRUDLING et al., 2010).

Zenkner et al. (2009), descrevem um caso de apicificação com o uso de hidróxido de cálcio, e concluiram que, este material também inibe a atividade osteoclástica, prevenindo a entrada de exsudato dos tecidos periapicais e formação de tecido de granulação na região próxima ao local onde se pretende a formação de tecido mineralizado (CENTENARO; PALMA; ANZILEIRO, 2014).

Resende e Rocha (2003) utilizaram, como veículo junto ao hidróxido de cálcio, o iodofórmio, que não possuindo efeitos tóxicos, proporciona radiopacidade ao material, previne a reinfecção dos canais radiculares por microrganismos remanescentes da massa dentinária e apresenta potencial antibacteriano residual (CENTENARO; PALMA; ANZILEIRO, 2014).

Também, Toledo et al. (2010), propuseram um estudo sobre o uso de hidróxido de cálcio junto ao iodofórmio associados ou não na apicificação. Os autores destacam que o hidróxido de cálcio é alcalino e o iodofórmio é acido. Estas duas condições de pH de cada material provocam, na mistura dos mesmos, alcalinidade e, posteriormente, o meio torna-se ácido. Assim, pode-se observar que a apicificação do local ocorre muito mais pelas condições de assepsia e defesa da região, do que pela osteoindução. E esta, ocorre tanto pelo

uso de hidróxido de cálcio como o iodofórmio, porém seu uso em conjunto ainda é muito polêmico. (CENTENARO; PALMA; ANZILEIRO, 2014).

Sendo assim, os materiais de escolha para o nosso caso foram o hidróxido de cálcio e o iodofórmio, idealizando a associação dos mesmos, com a finalidade de aumentar a eficácia de ambos, seja por ação mais completa de mecanismo ou então potencialização do poder antibacteriano (TOLEDO et al., 2010). No entanto, alguns estudos mostraram que os resultados podem não ser o esperado, que a associação de dois medicamentos efetivos pode não resultar em potencialização (SIQUEIRA 1997; OLIVEIRA 2006; ESTRELA, 2006), pelo contrário, às vezes por terem mecanismos e propriedades diferentes podem minimizar sua eficácia, o que pode ser exemplificado pela alteração de pH que inicia básico e finaliza ácido (AGUIAR 2002).

Neste caso, o benefício da associação do iodofórmio passa a ser empregada para aumentar a radiopacidade deficiente do hidróxido de cálcio. O iodofórmio, atua como antimicrobiano, quando em contato com tecidos e outros tipos de matéria orgânica (COSTA et al., 2008, TOLEDO et al., 2010) apresentando citotoxidade baixa quando comparada a outros agentes antissépticos como o formocresol, PMCC, cresatina e fenol canforado, provavelmente em função de seus componentes agirem mais sobre tecidos necróticos, além de sua ação tixotrópica, que é a capacidade de uma substância sólida absorver líquidos (TOLEDO et al., 2010).

Segundo Sahah et. al., (2008), a revascularização pulpar é uma opção de tratamento bastante comentada e estudada atualmente, por se tratar de um procedimento que visa estimular o término do desenvolvimento radicular em dentes necrosados com rizogênese incompleta. Os procedimentos regenerativos da polpa, são considerados promissores e realizados tanto em dentes portadores de pulpites irreversíveis quanto em dentes com necrose pulpar e lesão periapical (ALBUQUERQUE 2012).

A revascularização possui algumas vantagens em relação à apicificação, como a necessidade de um curto tempo de tratamento, sem haver necessidade de troca de medicações periódicas (SHAH et al., 2008), porém uma grande vantagem da apicificação em relação a revascularização é que não há a necessidade da formação de um coágulo sanguíneo no interior de canais radiculares vazios (PETRINO et al., 2010). Além disso, o alargamento da constrição apical com um instrumento afiado pode danificar a bainha epitelial de Hertwig, a qual desempenha um papel crucial no desenvolvimento e formação das raízes (BANSAL et al., 2014). Com isso, é evidente que a revascularização pulpar apresenta vantagens, porém como é um tratamento relativamente novo, pouco se sabe sobre seus efeitos em longo prazo (ALBUQUERQUE et al., 2014).

Apesar das diversas opções terapêuticas existentes na literatura, foi proposta apicificação como alternativa de tratamento no dente com ápice aberto portador de necrose pulpar (unidade 11) na primeira sessão de atendimento. Essa alternativa justifica-se pelo fato que a revascularização é um tratamento recente e ainda há muitas dúvidas existentes que precisam ser esclarecidas por meio da realização de mais estudos, como a natureza do tecido que preenche o canal radicular, o possível desenvolvimento de cepas bacterianas resistentes, a possível descoloração da coroa por minociclina ou MTA, a

possibilidade de tratamento em sessão única, assim como o conhecimento dos efeitos pós-revascularização (ALBUQUERQUE 2012).

Pittford (1997), definiu apicigênese como um tratamento da polpa com vitalidade em dente imaturo para permitir a complementação da formação radicular. As caraterísticas desta terapia são: manter a integridade da bainha de Hertwig, deposição de dentina nas paredes do dente e desenvolvimento radicular normal, anatômico e histológico. Em dentes com exposição pulpar por cáries ou traumatismos, deve-se permitir a continuidade da formação radicular através de uma pulpotomia, como foi realizado no presente caso na unidade 21, pois o mesmo, apresentava um remanescente coronário satisfatório, vitalidade pulpar e rizogênese incompleta.

A pulpotomia é um procedimento conservador e consiste na preservação da vitalidade pulpar radicular, ou seja, na remoção de polpa dental coronária, afetada por diferentes causas e a proteção do remanescente com um material capeador (DUARTE, 2013). Também é definida, como a amputação da porção coronária da polpa de um dente vital, em situações de exposição pulpar extensa. A polpa radicular vital é mantida e deve ser tratada com um medicamento como hidróxido de cálcio ou MTA (ARAÚJO 1999; BURGOS 1995; FILHO 2005; PERCINOTO 2006). Sendo o material escolhido no presente caso, devido as suas propriedades, como ação desinfetante, bactericida e bacteriostatica, capacidade de estimular a regeneração pulpar, além de proteger a polpa de estímulos lesivos e possuir uma comprovada capacidade de induzir a neoformação dentinária, (CIPRIANO, GARONE NETO, 1997; LAVÔR 2017).

4. Considerações Finais

O tratamento conservador ou radical em dentes com rizogênese incompleta apresenta dificuldades em razão da condições anatômicas, necrose pulpar e paredes frágeis, além de contaminação que pode acontecer durante os procedimentos.

O presente relato permitiu concluir que a técnica da apicificação em dente permanente com necrose pulpar e rizogênese incompleta proporcionou a formação de barreira mineralizada e complemento radicular, apontando sua viabilidade. Já a apicigênese possibilitou a preservação da vitalidade pulpar e formação apical.

Por ser um tratamento que demanda trocas de medicação intracanal para a realização da apicificação, torna-se imprescindível a colaboração do paciente e seus responsáveis sob a supervisão do profissional.

Referências

1. ALBUQUERQUE,M.T.P. **Protocolos de Revascularização pulpar.** 2012**.** (Curso de especialização em Endodontia) -Faculdade de Odontologia de Piracicaba, Universidade Estadual de Campinas, Piracicaba.
2. ALBUQUERQUE, M.T.P. et al. Pulp revascularization: alternative treatment to the apexification of immature teeth. RGO, **Rev. Gaúcha de Odontolologia**, out/dez. 2014, v. 62 , n. 4, p. 401-410.
3. AGUIAR CGM. ANÁLISE **QUÍMICA, IN VITRO, DA MUDANÇA DE PH DE ASSOCIAÇÕES MEDICAMENTOSAS À**

BASE DE IODOFÓRMIO, UTILIZADAS NO TRATAMENTO ENDODÔNTICO DE DENTES COM LESÕES PERIAPICAIS REFRATÁRIAS A TRATAMENTOSCONVENCIONAIS [DISSERTAÇÃO]. SÃO PAULO: FACULDADE DE ODONTOLOGIA DA UNIVERSIDADE CAMILO CASTELO BRANCO; 2002.

4. ASHRAF, H; RAHMATI, A; AMINI,N. Vital Pulp Therapy with Calcium-Silicate Cements: Report of Two Cases**. Iranian Endodontic Journal** 2017;12(1): 112-115.
5. ANDREASEN JO, FARIK B, MUNKSGAARD EC. Longterm calcium hydroxide as a root canal dressing may increase risk of root fracture. **Dent Trumatol**. 2008; 18:134-7.
6. ASHRAF H, RAHMATI A, AMINI N. Vital pulp therapy with calcium-silicate cements: report of two cases. **Iran Endod J** 2017;12: 112-5.
7. BRITO-JÚNIOR, M., FERREIRA, A., OLIVEIRA, G. L. et al. Evidências clínicas da técnica de apicificação utilizando barreira apical com agregado trióxido mineral – uma revisão crítica. **RFO**. 2011; 16 (1): 54-8.
8. BANSAL R, BANSAL R. Regenerative endodontics: a state of the art. **Indian J Dent Res.** 2011; 22(1): 122-31.
9. CVEK M, CLEATON-JONES P, AUSTIN J, LOWNIE J, KLING M, FATTI P. Pulp revascularization in reimplanted immature monkey incisors - predictability and the effect of antibiotic systemic prophylaxis. **Endod Dent Traumatol** 1990; 6: 157-169.a
10. CENTENARO, WLA, PALMA LZ, ANZILIERO L. Apicificação em dentes permanetes com rizogênese imperfeita: relato de caso e revisão de literatura. **Perspectiva.** 2014;38:109-19.
11. CARVALHO, R.G; SOARES, A.R; SILVA, E.J.N.L., ACCORSI- MENDONÇA, T., FONSECA, O.H.S., ANTUNES, H,S DE DEUS, G., NEVES, A.A. MOREIRA. E.J.L. Estudo epidemiológico das fraturas coronárias em pacinetes atendidos em um projeto de trauma dental em um período de 6 anos. **Rev. Bras. Odont**. v70, n.3, Rio de Janeiro, jan/jun,2013.
12. DUARTE MAH, WECKWERTH PH, MORAES IG. Analysis of the antimicrobial action of sealers and pastes used in endodontic practice. **Rev Odontol Univ** São Paulo 2013;11(4): 299-305.
13. DE DEUS, Q, D. **Endodontia.** Rio de Janeiro: Medsi, 1992, p.189-204
14. ESTRELA, C. **Tratamento endodôntico radical dos dentes portadores de lesão traumática. In: Ciência endodontica;** 1a edição; Artes Medicas 2006, Vol. 02, 17: 889 – 918.
15. FERNANDES, KARINA GONZALES CÂMARA; BORTOLO, AMANDA FLÁVIA; PIMENTA, CAROLINA BASSO RODRIGO; MORETI, LUCIENI CRISTINA TROVATI ; BOER, NILTON

CÉSAR PEZATI. Terapia endodôntica em dente permanente com morte pulpar e rizogênese incompleta: relato de caso clínico; **Arch Health Invest** (2016) 5(3): 126-133.

16. FELIPPE MCS, FELIPPE WT, ARQUES MM, ANTONIAZZI JH. The effect of the renewal of calcium hydroxide paste on the apexification and periapical healing of teeth with incomplete root formation. **Int Endod J** 2005; 38:436-42
17. FERNANDEZ et al. Terapia endodôntica em dentes com rizogênese incompleta : relato de caso**. Ciência Atual,** v.6, n.2, 2017, p. 02-07. **Referenciando a Ciência Atual**
18. FOREMAN PC, BARNES IE. A review of calcium hydroxide. **Int Endod J** 1990;23(6):283-97.
19. FRANK AL. Therapy for the divergent pulplesstooth by continued apical formation. **J Am Dent Assoc.** 1966; 71:87-93.
20. GRUNDLIN GSL, GRUENDLING A, GRUNDLING CA, SANTOS RB. Apicificação em dente com fratura coronorradicular – relato de caso clínico. **RFO**-Rio Grande do Sul. 2010;15(1): 77-82.
21. KUMAR, H. ET AL. (2014). Regenerative Endodontics. Indian **Journal of Dental Advancements,** 2(2), pp. 203-209.
22. LINSUWANONT, P; WIMONSUTTHIKULAL, K; POTBIMOKE, UBT; SANTIWONG, B. **Treatment Outcomes of Mineral Trioxide Aggregate Pulpotomy in Vital Permanent Teeth with Carious Pulp Exposure: The Retrospective Study.** JOV. Number , 2016.
23. MORO, EVANDRO DE PAULA; KOZLOWZKI JUNIOR, VITOLDO ANTÔNIO; ALVES, FABIANA BUCHOLDZ TEIXEIRA. Apexificação com hidróxido de cálcio ou agregado trióxido mineral: revisão sistemática**. Rev. Odontol. UNESP;** 42(4): 310-316, 2013.
24. MARCHESAN, M. A., ALFREDO, E., SUFREDINI, A. R. et al. Tratamento de dentes traumatizados com rizogênese incompleta. **RSBO**. 2008; 5 (1): 58-62.
25. NAGATA, J. Y. Traumatized immature teeth treated with 2 protocols of pulp revascularization. **Journal of Endodontics**, v. 40, n. 5, 2014.
26. PACE, R; GIULIANI, V; PINI P. BACCETTI T., Apical plug technique using MTA: Int. **Endod. J** v.40, 2007, p. 478–84.
27. PETRINO JA, BODA KK, SHAMBARGER S, BOWLES WR, MCCLANAHAN SB. Challenges in regenerative endodontics: a case series. **J Endod**. 2010; 36(3): 536-41.
28. RAFTER, M. apexifications: a review. **Dental traumatol**. V 21, 2005. 21:p. 1–8
29. RODRIGUES, AMANDA SILVA ; CASTILHOA, THUANNY; ANTUNESA, LÍVIA AZEREDO ALVES; ANTUNESA, LEONARDO DOS SANTOS. **Perfil Epidemiológico dos Traumatismos Dentários em Crianças e Adolescentes no Brasil;** UNOPAR Cient Ciênc Biol Saúde 2015; 17(4):267-78.

30. REZENDE TMB, RUIZ PA, AMORIM RFB, CARVALHO RA. Aplicações terapêuticas do iodofórmio em endodontia. **Rev Bras Odontol 2002**;59(4):280-2.
31. SIQUEIRA JUNIOR JF, LOPES HP. Mechanisms of antimicrobial activity of calcium hydroxide: a critical review. **Int Endod J** 1997; 32(5):361-9
32. SIMON, S; PERARD, M; ZANINI, M; SMITH, A.J; CHARPENTIER, E; DJOLE, S. X; LUMLEY, J. Should pulp chamber pulpotomy be seen as a permanent treatment? Some preliminary thoughts. **International Endodontic Journal,** 46, 79–87, 3 July 2012.
33. SOARES J; SANTOS S; CESAR C; SILVA P; SÁ M; SILVEIRA F; NUNES E. Calcium hydroxide induced apexification with apical root development: a clinical case report. **International Endodontic Journal**, 41, 710-719, 201/3.
34. TOLEDO, R; BRITTO, B. L. M; PALLOTTA, C. R; NABESHIMA, K. C. Calcium hydroxide and Iodoform on endodontic treatment of immature teeth: Review Article. **Int J Dent, Recife**, v. 9, n. 1, p. 28-37, 2010
35. VALE MS, SILVA PMF. Conduta endodôntica pós-trauma em dente com rizogênese incompleta. **Rev. Odontol UNESP. 2011;40:47-52**