Mantenedor de Espaço Estético Funcional e o Impacto na Qualidade de Vida: Relato de Caso

Ana Flávia de Andrade Melo [a], Jéssica Souza Oliveira [b], Carla Vânia de Oliveira Figueiredo [c]

[(a)] Graduanda em odontologia- Universidade Tiradentes, [(b)] Graduanda em odontologia- Universidade Tiradentes, [(c)] MSc. Professora Titular do curso de Odontologia da Universidade Tiradentes

---

Resumo

A perda precoce de dentes decíduos anteriores é um problema comum na Odontopediatria, que pode acarretar desestabilização oclusal, comprometimentos estético e fonético, assim como alterações comportamentais, afetando negativamente a qualidade de vida. Suas principais causas estão associadas a traumas na região anterior e/ou a doença cárie. Para reabilitação, indica-se nestes casos, o uso de mantenedor de espaço e a escolha adequada do tipo de mantenedor deve levar em conta as peculiaridades de cada caso. O objetivo deste estudo foi apresentar um relato de caso clínico, de uma paciente, quatro anos de idade, ilustrando a reabilitação com o uso do mantenedor de espaço estético funcional removível anterossuperior da unidade 61 perdida por um trauma dental. Durante a proservação, a paciente apresentou sinais de boa aceitação quanto à adaptação do aparelho, além de melhora na qualidade de vida. Conclui-se que familiares e cirurgião-dentista devem ficar atentos às mudanças comportamentais das crianças após a perda precoce de decíduos, principalmente o que diz respeito ao fator psicológico em relação a perda dentária, pois, a perda de dente decíduo precocemente afeta negativamente a qualidade de vida, no qual o profissional deve intervir rapidamente diante da necessidade do caso prevenindo maiores sequelas.

Palavras-chaves: dente decíduo; perda de dente precoce; qualidade de vida.

Abstract

Premature loss of primary anterior teeth is a commom problem in Pediatric dentistry, It can cause occlusal destabilization, aesthetic and phonetic impairment, even behavioral changes, negatively affecting the quality of life. Its main causes are associated with trauma in the anterior region and / or dental caries. In these cases, for rehabilitation, it is indicated the use of space maintainer and the selection of its appropriate type will depend on the particularity of each case. The aim of this study was to present a clinical case report, of a four years old patient, illustrating rehabilitation of the 61 tooth, which was lost by a dental trauma, with the use of the esthetic antosuperior removable functional space maintainer. During proservation, the patient showed signs of good acceptance regarding the adaptation of the appliance, besides improving the quality of life. It was concluded that, family members and dental surgeon should be aware of the behavioral changes in children after premature loss of primary teeth, especially when it comes to the psychological factor regarding to dental loss, because, early loss of primary tooth negatively effects the quality of life , so the professional must intervene quickly as a result of indispensability of the case preventing major sequelae.

Keywords: primary tooth; premature tooth loss; quality of life.

---

1. Introdução

A perda precoce de dentes decíduos anterossuperiores é um problema comum na Odontopediatria, as principais causas estão associadas a traumas na região anterior e/ou a doença cárie. Tal situação clínica envolve aspectos funcionais, estéticos e psicológicos da criança, causando, assim, grande impacto na sua qualidade de vida (PEREIRA; MIASATO, 2010; ALMEIDA, 2013; GONÇALVES et al., 2013; SANDER et al., 2011).

O traumatismo dentário pode acontecer em qualquer fase da vida, entretanto, é muito comum em crianças na idade pré-escolar, considerada a primeira infância (1-3 anos), período em que estão começando a andar, correr e não apresentam desenvolvimento completo da coordenação motora, comprometendo o seu equilíbrio, e o reflexo de proteção, essa é a época de maior ocorrência das injúrias, onde os meninos são mais acometidos por traumas na proporção de 2:1 em comparação as meninas, por participarem mais de atividades esportivas sem proteção, e a maioria dos traumas afetam mais a maxila devido ao posicionamento anatômico, assim como os incisivos centrais superiores são os mais afetados. Desta forma, deve ser observado após um trauma em criança: a direção e a severidade do deslocamento dentário, a idade da criança no momento do trauma, para assim instituir o tipo de tratamento mais indicado para o caso (GODIM et al., 2011).

A literatura considera perda precoce de um dente decíduo quando a esfoliação ocorre antes do sucessor permanente apresentar pelo menos 2/3 de raiz formada. Isso deve ser avaliado na etapa do diagnóstico e planejamento. As consequências vão depender da idade em que ocorre a perda e a localização do dente perdido. No caso da perda precoce, quando o dente permanente apresenta um terço ou menos de raiz há um atraso na erupção, pois há uma deposição óssea na região da unidade perdida. No entanto, se o dente permanente apresentar de dois a três terços de raiz, a perda do dente decíduo promove aceleração na irrupção do permanente (SOUZA et al., 2012; ALMEIDA, 2013; HOLAN et al., 2013).

Quando a perda precoce ocasiona comprometimento estético, pode induzir alterações comportamentais individuais e de interação social, fatores que devem ser considerados no planejamento do tratamento. A instalação de mantenedores de espaço estéticos restabelece a estética e consequentemente a autoestima da criança, além de melhorar as funções de mastigação e fonética. O diagnóstico e a intervenção no caso de perda precoce de dentes decíduos são de fundamental importância para evitar danos à saúde física e principalmente à saúde psicológica da criança (CARDOSO et al., 2011; FERNANDES et al., 2011).

Segundo Holan et al. (2013), Almeida (2013), Miasato (2010), Santos et al. (2015), Bezerra et al. (2012), a perda prematura de dentes decíduos anteriores pode afetar a autoimagem da criança e assim, implicar na sua qualidade de vida, já que elas se sentem diferentes das outras. Isto pode originar problemas comportamentais, interferindo no desempenho escolar e até conduzir a quadros de depressão e isolamento. Mesmo as crianças mais novas com até 3 anos de idade, estão conscientes de sua aparência, por isso, os pais devem consultar o cirurgião-dentista para avaliação e tratamento adequado.

De acordo com Almeida (2013), Gonçalves et al. (2013), Ota et al. (2014), uma perda na região anterossuperior da dentição decídua pode impedir o desenvolvimento adequado dos incisivos permanentes, afetando assim as dimensões do arco. Observa-se pequena perda de espaço, somente nos casos em que a perda dos incisivos ocorre antes da erupção dos caninos. Todavia, para evitar o estabelecimento de alterações fonéticas e estéticas, deve-se recorrer aos mantenedores de espaço, os quais podem ser classificados de acordo com o tipo (removíveis e fixos) e com a função (funcionais estéticos e estéticos não funcionais). Os mantenedores de espaço do tipo fixos são confeccionados em aço inoxidável, fixados aos dentes, já os removíveis são confeccionados com grampos e resina acrílica, podendo apresentar dispositivos, de acordo a necessidade do caso (BRELAZ et al., 2016). A exemplo de aparelhos mantenedores de espaço fixo, temos os unilaterais, como:

banda ou coroa alça, e bilaterais, como: arco lingual, barra transpalatina e botão de Nance, e removíveis: a prótese parcial removível e a prótese total (GATTI et al., 2012).

Há vários tipos de tratamento para estas situações, assim como são várias as possibilidades de mantenedores de espaço. O que direciona a escolha do tratamento adequado é a avaliação da situação específica, que varia de acordo com o momento em que ocorreu a perda da unidade dentária, a idade da criança, o estágio de Nolla que o dente permanente se encontra, além das repercussões psicológicas e emocionais provocadas por esse dano. Diante disso, é de extrema importância à ida ao cirurgião-dentista, preferencialmente o Odontopediatra, para o estabelecimento de um plano de tratamento oportuno (MENEGAZ, et al., 2015; GATTI, et al., 2012).

Segundo Almeida (2013), para indicar o uso de mantenedor de espaço estético funcional, as crianças devem apresentar ausência de um ou mais dentes na região anterior e/ou posterior, devem ser colaboradoras. Tais aparelhos são indicados para prevenção de hábitos bucais deletérios; nos casos de desenvolvimento fonético alterado, especialmente quando a criança, ao perder os incisivos, estiver começando a desenvolver a fala. Pois muitos sons são produzidos quando a língua toca a papila palatina por trás dos incisivos superiores e podem ocorrer compensações fonéticas inadequadas na ausência desses dentes. O autor destacou que é contra indicado o uso do mantenedor de espaço nas seguintes situações: quando já houve perda de espaço; quando o sucessor estiver irrompendo ou ausente por agenesia; e na falta de colaboração do paciente.

Segundo Sousa et al. (2012), Gonçalves et al. (2013), Setia et al. (2013) e Ota et al. (2014), no tratamento de perda prematura de dente decíduo anterior, os mais indicados são as próteses fixas, usadas como alternativa aos aparelhos removíveis, em crianças de pouca idade, devido á sua falta de colaboração. Assim, existem grandes dificuldades na escolha do tratamento reabilitador, pois o sucesso depende também da atenção especial dada aos hábitos de higienização, que dependem da colaboração do núcleo familiar.

Os mantenedores de espaço removíveis estão entre os aparelhos mais utilizados, devido à sua fácil confecção e manejo. Além disso, reabilitam qualquer unidade ausente, restauram a oclusão funcional, a estética, permitem uma fácil higienização e são passíveis de reembasamento (PEREIRA, 2010).

A literatura considera que as principais vantagens do uso do mantenedor de espaço removível são: possibilidade de reabilitar o segmento anterior e posterior simultaneamente mantendo o espaço para a erupção do sucessor permanente, impedindo a extrusão do dente antagonista; instalação, no próprio aparelho, quando necessário, de dispositivos impedidores de hábitos (grade ou placa de acrílico); curto tempo de trabalho; facilidade de instalação e de higienização; fechamento de fendas congênitas ou adquiridas das estruturas orofaciais e a possibilidade de contornar o problema em relação ao crescimento das arcadas dentárias através da instalação de um parafuso expansor (PEREIRA, 2010; FERNANDES et al., 2011; GATTI, et al., 2012).

Entre as principais desvantagens dos mantenedores de espaço removíveis, está a necessidade da cooperação do paciente e familiares quanto ao uso, necessidade de bons hábitos de higienização, maior probabilidade de fratura e perda, mudança nos hábitos alimentares, possibilidade de desenvolvimento de alergia ao acrílico pela criança, necessidade de proservação para ajustes periódicos dos grampos, desconforto oclusal e o tempo necessário para adaptação (GONÇALVES, et al., 2013; OTO et al., 2014).

Em virtude do grande número de casos em que se observa a perda precoce em dentes decíduos e suas repercussões psicológicas e estéticas, com reflexo na qualidade de vida, a literatura ainda é incipiente em abordar a temática sob esse ponto de vista (MENEGAZ, et al., 2015).

Desta forma, o objetivo deste estudo será relatar um caso clínico ilustrando a reabilitação com o uso do mantenedor de espaço estético funcional removível, em

uma criança atendida na Clínica Odontológica Pediátrica da Universidade Tiradentes em Aracaju-SE.

2. Descrição do caso clínico

Paciente P. L. L. M., sexo feminino, feoderma, brasileira, 4 anos de idade, ASA I, procurou a Clínica Odontológica da Universidade Tiradentes, acompanhada da sua responsável (a mãe), que assinou o termo de consentimento livre e esclarecido para obtenção e utilização de imagens/ dados em relato de caso clínico (Anexo 1).

Foi realizada anamnese, e a queixa principal foi: "avaliar as necessidades e o dentinho que está demorando a nascer causando incômodo" (SIC-mãe). Na história médica constatou-se que a paciente era portadora de adenoidite, consequentemente, respiradora bucal. Além disso, a sua responsável relatou que a criança havia sofrido trauma dentário na unidade 61 com fratura radicular, há 6 meses, cujo tratamento instituído no momento foi a exodontia. Após a perda da unidade dentária, a criança sofreu mudanças no comportamento, não sorria mais na frente dos coleguinhas e com vergonha, estava com o hábito de colocar a mão na boca, pelo comprometimento estético (figura 1).

Figura 1. Foto inicial, mostrando a estética desfavorável.

Após realização dos procedimentos iniciais: exames físicos, clínico intra e extraorais, radiográfico, índice de biofilme, motivação e instrução de higiene oral, orientação do plano alimentar e profilaxia, foram solicitados alguns exames ortodônticos, como: modelo de estudo padrão BBO (Board Brasileiro de Ortodôntia e Ortopedia Facial) (figura 2), fotografias: intraorais (figura 3 e 4) e extraorais (figuras 4) e radiografia panorâmica inicial dos ossos maxilares (figura 5). Por meio da radiografia panorâmica, verificou-se o grau de formação radicular do permanente correspondente a unidade dentária perdida que se encontrava no estágio 6 de Nolla ,informação de extrema importância para conclusão do diagnóstico. A partir daí, foi elaborado um plano de tratamento com objetivo de manter o espaço e prevenir a instalação de hábitos deletérios (como interposição lingual), bem como restabelecer a estética. Para tanto, optou-se pela utilização de aparelho mantenedor de espaço estético funcional removível no arco superior.

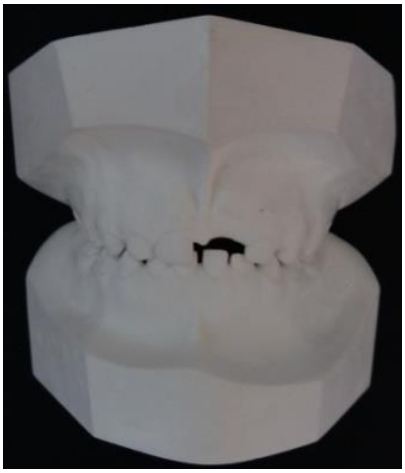

Figura 2. Modelo de estudo padrão BBO

Figura 3. Fotografias intraorais do exame solicitado.

Figura 4. Fotografias extraorais e intra oral extraída dos exames realizado.

Figura 5. Radiografia Panorâmica inicial dos ossos maxilares. No estágio de desenvolvimento 6 de Nolla, da unidade 21. Extraída do exame realizado.

A estratégia utilizada na primeira etapa do tratamento foi a adequação do meio bucal de acordo com a necessidade do caso, como: procedimentos restauradores (ART) das unidades 64 e 65 com Vitremer, profilaxia e aplicação tópica de flúor.

Na segunda etapa do tratamento, após a moldagem e confecção do modelo de estudo, foi realizado o planejamento para a confecção do mantenedor de espaço. Inicialmente foi confeccionado com os seguintes componentes: um dente artificial de estoque reanatomizado compondo o espaço referente à perda da unidade 61, grampos circunferenciais nas unidades 54 e 64, grampos de Adams nas unidades 55 e 65 e arco de Hawley, que são os mais indicados para esses casos, porém, devido à anatomia das unidades 55 e 65, bastante expulsivas, não foi possível uma retenção adequada. Com isso, foi proposto outro aparelho com a troca dos grampos, pelos circunferenciais nos caninos e nos molares bilateralmente, e a retirada do arco de Hawley e todos os grampos foram unidos por resina acrílica, junto ao dente de estoque, seguido de acabamento e polimento. (figura 6).

Figura 6. Mantenedor de espaço confeccionado. Atendeu favoravelmente ao princípio de retenção e estética.

A terceira etapa do tratamento foi a instalação do mantenedor de espaço. Com o segundo aparelho, conseguimos a retenção desejada e a reabilitação esperada desse caso. Foi a fase mais gratificante, no qual o feedback da paciente e da sua mãe foi positivo ao ver o espaço preenchido e a estética reestabelecida.

Foi selecionado esse tipo de aparelho, por se tratar de uma paciente colaboradora, que havia perdido apenas um elemento dental e devido à necessidade de rápida e fácil confecção. Dessa forma, reabilitando funcionalmente, removendo hábitos deletérios (interposição lingual) devolvendo a integridade da arcada, e restabelecendo a estética, tão importantes para o desenvolvimento psicoemocional da criança favorecendo a sua qualidade de vida.

Foram realizadas consultas para acompanhamento do desenvolvimento dentário. Após oito meses da reabilitação oral, o mantenedor de espaço permanecia adaptado (figura 7), mas observamos que a unidade 51 encontrava-se com mobilidade.

Solicitamos uma nova radiografia panorâmica e constatamos que a mesma já havia sofrido rizólise total (figura 8) e que as unidades 11 e 21, evoluíram para o estágio 7 de Nolla. A conduta terapêutica adotada para esta fase foi a continuação do uso do aparelho mantenedor de espaço até que a unidade 21 sinalizasse a sua erupção, e aguardar a esfoliação da unidade 51, que vai ocorrer após a finalização desse trabalho.

Figura 7. Reavaliação de oito meses.

Figura 8. Radiografia panorâmica após oito meses da utilização do mantenedor de espaço.

3. Discussão

De acordo com os estudos de Pereira; Miasato, (2010), Godim et al., (2011), Gonçalves et al., (2013), Holan (2013) ,Costa et al., (2014) e Ota et al., (2014), Santos et al., (2015) os principais fatores etiológicos que podem levar à perda precoce dos dentes decíduos estão associados à doença cárie e principalmente, aos traumas acidentais, na faixa etária entre um e três anos de idade. Nos casos de traumatismos dentais mais complicados, o prognóstico geralmente desfavorável e muitas crianças não aceitam tratamentos complexos, fazendo com que os cirurgiões dentistas optem pela exodontia como tratamento de escolha. O caso da paciente citada neste relato, a perda dentária ocorreu devido a trauma que ocasionou fratura radicular da unidade 61 e o tratamento escolhido pelo cirurgião-dentista foi a exodontia. Com isso, a criança já chegou com a unidade 61 ausente do arco.

Almeida (2013) considera perda precoce de um dente decíduo quando o seu sucessor tem menos de 2/3 de sua raiz formada. Complementando o pensamento de Almeida, Souza et. al. (2010), afirmam que um dente decíduo quando é perdido no período em que o seu sucessor esteja com a formação coronária completa e a formação radicular menor que 1/3, o osso será reposto acima do dente permanente e um tecido fibrótico se depositará sobre o germe, retardando sua erupção e permitindo a inclinação dos dentes mais distalmente colocados, ocupando o espaço que deveria ser ocupado pelo dente permanente. No caso clínico descrito, a paciente só nos procurou após um ano do trauma ocorrido e já havia sido realizada a exodontia. Na radiografia panorâmica, identificamos que a unidade dentária correspondente ao dente perdido encontrava-se no estágio 6 de Nolla, ou seja, menos de 1/3 de raiz formada, por isso optamos pela instalação do mantenedor de espaço favorecendo a estética, função e eliminação dos hábitos deletérios.

De acordo com Duque et al. (2013), a perda prematura de dentes decíduos é causa determinante de maloclusão e suas consequências são de conhecida previsibilidade de acordo com o elemento perdido. Essa perda precoce faz com que haja uma perda de espaço, devendo-se instalar o mantenedor de espaço imediatamente após a perda das unidades anterossuperiores decíduas. Em contrapartida, Almeida (2013), Gonçalves et al. (2013), Ota et al. (2014), relataram que a perda precoce pode ocasionar pequena perda de espaço, somente nos casos em que a perda dos incisivos ocorre antes da erupção dos caninos. Portanto, a instalação de mantenedor na região anterossuperior com a finalidade apenas da preservação de espaço é raramente

necessária, após os 4 anos de idade. Sendo assim, não se aconselha o uso de mantenedor de espaço para unidades anteriores somente com esse objetivo. No entanto, foi a opção de escolha para o tratamento desse caso descrito, com reabilitação da unidade 61, pelo fato da paciente trazer a estética como queixa principal, e por ter desenvolvido hábitos parafuncionais, como interposição lingual.

Pereira et al. (2010),não recomendam a confecção de aparelho removível para uma criança de pouca idade, devido ao fato de não se poder contar com a colaboração do paciente para a manutenção do aparelho na boca. Além disso, os caninos decíduos não apresentam anatomia favorável para a fixação de grampos, um problema diretamente relacionado com a retenção. As crianças nessa faixa etária não toleram um dispositivo mal adaptado e acabam não usando um aparelho removível. Diante disso, foi proposto para esse caso um primeiro aparelho com os grampos mais indicados, no entanto, não ofereceram a retenção ideal, que foi conseguida apenas com a confecção do segundo aparelho, que apresentou maior estabilidade. A motivação e o esclarecimento da criança e da família com vistas à colaboração para instalação do mantenedor foi aspeto importante do plano de tratamento, no qual obtivemos resposta positiva. Além disso, a escolha do mantenedor de espaço removível deu-se também pelo fato da Clinica de Odontologia da Universidade Tiradentes ter preconizado o seu uso nos casos de perda prematura do dente decíduo, em detrimento do mantenedor de espaço fixo.

Foi comprovado pela literatura, baseado em Pereira; Miasato (2010), Souza, et al., (2012), que a perda precoce dos dentes decíduos afeta o comportamento tanto das crianças como dos pais, fazendo com que haja uma mudança na sua rotina diária e assim consecutivamente afeta a qualidade de vida de toda a família. Foi relatado que crianças sem perdas dentárias na região anterior, foram consideradas mais bonitas, mais desejáveis como amigas, mais inteligentes e menos propensas a se comportarem de maneira agressiva. A criança do presente caso clínico chegou à clínica odontológica da UNIT com o relato de que se sentia “diferente” e que a falta dos dentes afetava sua relação com os coleguinhas e consigo mesma, especialmente quando iria falar ou sorrir. Na maioria das vezes, sorria muito pouco ou colocava a mão sobre a boca para disfarçar a diferença, ou seja, a ausência do dente, fato este que também incomodava sua genitora. Esse foi um dos principais motivos para a escolha pelo tratamento com o mantenedor de espaço estético funcional removível associado ao dente de estoque. Tal aparelho, além de contribuir para manter o espaço até erupção da unidade 21 e evitar hábitos deletérios, favoreceu ainda a melhora na autoestima da criança, que mudou seu comportamento perante a sociedade após a instalação do aparelho, afetando positivamente sua qualidade de vida, segundo relatos dos familiares e pelos sinais apresentados.

Na literatura constatou-se que, embora as perdas prematuras anteriores não sejam de grande preocupação, no que se refere à perda de espaço no arco dentário, a sua reabilitação com mantenedores de espaço com peças dentarias seria essencial para evitar distúrbios funcionais e psicoemocionais, devolvendo assim ao paciente a estética e as funções fonéticas, mastigatórias e a integridade da arcada dentária (PEREIRA; MIASATO, 2010; BRELAZ et al., 2016; PEREIRA; SOARES, 2012). Por isso, no caso relatado, buscou-se não apenas reabilitar o paciente, devolvendo o que foi perdido, mas também intervir rapidamente sobre possíveis alterações complexas, de ordem psicoemocional, com objetivo de prevenir/minimizar impacto negativo na qualidade de vida.

Os tipos de mantenedores de espaço devem ser indicados aos pacientes levando em consideração a idade e o fator de cooperação. Geralmente, para crianças com pouca idade são recomendados os dispositivos fixos, já os removíveis, para as crianças com maior conscientização quanto ao uso e higienização. Para diagnosticar a necessidade e indicar um mantenedor de espaço, deve-se avaliar os exames clínicos e radiográficos,

observando os dentes envolvidos, o histórico da perda dentária e observar o estágio de Nolla do permanente (GONÇALVES et al., 2013). Já Sousa et al. (2012) e Setia et al. (2013), indicam os mantenedores de espaço fixos, para preservar o espaço criado pela perda prematura em qualquer um dos arcos. No entanto, Pereira (2010), recomenda o mantenedor removível, pois segundo ele, restaura melhor a oclusão funcional e a estética, e ainda permite uma fácil higienização, para as crianças. Almeida (2013) informa que nos casos em que a criança é colaboradora, deve-se recomendar a instalação do mantenedor de espaço removível. Por isso, optou-se pelo mantenedor de espaço removível, pois, trata-se de uma criança com maior conscientização quanto ao uso e higienização e por ser o aparelho preconizado na graduação para casos de perda de dente decíduo anterossuperior. Havia a necessidade da colocação apenas de um dente de estoque e devido a seus fatores psicossociais estarem sendo afetados, além da sua interação social, alterando assim a rotina diária dos seus familiares, afetando a qualidade de vida de todos. Por isso a necessitava de uma rápida intervenção, sendo esse tipo de aparelho de fácil confecção e instalação.

Pereira (2010) e Sousa et al. (2012), afirmam que, uma vez finalizada a instalação do mantenedor de espaço, seja ele qual for, há necessidade de cuidados e sessões de rechamadas. O acompanhamento clínico e radiográfico periódico é necessário para controlar o crescimento da criança, a troca da dentição e os fatores psicossociais, ou seja, se ouve redução dos sinais negativos da perda precoce, favorecendo a qualidade de vida da criança. Os pais e a criança devem ser informados sobre o funcionamento do aparelho, sua finalidade e os cuidados necessários para sua manutenção. Quanto às consultas de retorno para a reavaliação da condição do aparelho e da saúde bucal, o recomendado é que ocorra a cada quatro meses, para aparelhos removíveis e unilaterais fixos. Nesse caso, foi realizada reavaliação em curtos períodos de tempo, sendo com intervalos de: 8 dias, 1 mês e 2 meses após instalação para verificar a adaptação dela e do aparelho instalado e principalmente como a paciente estava em relação ao seu comportamento psicossocial, já que o principal destaque do caso foi a repercussão negativa na sua qualidade de vida devido a perda precoce da unidade 61, como resposta obtivemos um resulta favorável, onde a mesma já encontrava-se em processo de socialização, principalmente com seus coleguinhas da escola, já não mais colocava a mão na boca ao falar e já sorria diante das pessoas sem constrangimento, ou seja, houve melhora significativa na sua qualidade de vida assim como na dos seus pais, segundo relato da mãe. Após esse período só tivemos oportunidade de fazer outra reavaliação após 8 meses da sua instalação, momento em que foi possível observar que o aparelho continuava adaptado e seu comportamento psicossocial não apresentava mais nenhum sinal negativo, evidente apenas a notória satisfação com o uso do aparelho, tanto da criança como do seu pai.

4. Considerações finais

Em síntese, é importante que os familiares, assim como os cirurgiões-dentistas, estejam atentos às mudanças comportamentais das crianças após a perda dentária precoce, principalmente no que diz respeito aos fatores psicológicos, pois, a perda de dente decídua precocemente afeta negativamente a qualidade de vida, podendo levar a condições de isolamento e/ou depressão. No qual o profissional deve intervir rapidamente diante da necessidade do caso prevenindo maiores perdas.

Pode-se concluir ainda, que dentre os artigos pesquisados, foram encontradas poucas informações do uso de mantenedor de espaço, relacionado com o impacto na qualidade de vida, sendo mais elencado o mantenedor de modo geral. Além disso, houve um número relativamente pequeno de publicações atuais a cerca do tema, sugerindo a necessidade de maiores pesquisas cientificas, voltadas para as consequência na qualidade de vida decorrente da perda prematura de dentes decíduos anteriores.

Referências

1. Almeida, R. R. **Ortodontia Preventiva e Interceptadora: Mito ou Realidade?** Maringá, 2013, Ed.1ª. Dental Press, 82-94 p.
2. Bezerra, E. S. M., Nogueira, A. J. S. **Prevalência de Perdas Dentárias Precoces em Crianças de População Ribeirinha da Região Amazônica.** Pesquisa Brasileira em Odontopediatria e Clínica Integrada, vol. 12, núm. 1, Paraiba, 2012.
3. Brelaz, K. L. D. A. T. , Venancio, G. N., Akmeida, M. G. D., Augusto, C. R. **Prótese parcial removível temporária em odontopediatria: relato de caso**. Arch Health Invest. 2016.
4. Cardoso, C. A. B., Lourenço Neto, N., Paschoal, M. A. B., Silva S. M. B., Lima, J. E. O. **Reabilitação Bucal na Primeira Infância: Relato de Caso.** Revista Odontológica de Araçatuba, v.32, n.2, p. 49-53, Julho/Dezembro, 2011.
5. Costa , I. C. O, Tabacchi I. G., Cervantes, J. R., Eid, I. T., Ortega, A. L., Raggio, D. P., Imparato, C. C. P., Braga, M. M., Echeverria, S., Mendes, F. M. **Mantenedor de Espaço Estético-Funcional em Odontopediatria - Prótese Fixa de Denari.** FFO. Universidade de São Paulo, 2014.
6. Duque C., Caldo, Teixeira A. S.,Ribeiro A. A., Ammari M. M., Abreu F. V., Antune L. A. A. **Odontopediatria- Uma Visão Contemporânea**. São Paulo, 2013, Ed. Santos, 521-683 p.
7. Fernandes, A. P., Neto. L. N., Gurgel. V. C., Silva. S. M. B., Machado. M. A. A. M., Rios. D., Oliveira. T. M. **Reabilitação bucal em odontopediatria- um relato de caso clínico.** Revista de odontologia da universidade da cidade de São Paulo, maio/agost 2011.
8. Gatti, F. S., Maahs, M. A. P., Berthold, T. B., **Arco lingual como mantenedor de espaço na perda precoce de dentes decíduos.** RFO, Passo Fundo, 2012.
9. Gonçalves L. M., Bezerra J. R. S., Pimentel M. J., Oliveira J. C. S., Gomes A. M. M. **Uso de prótese fixa adesiva como mantenedor de espaço em dentes anteriores decíduos: um relato de caso.** Arch oral Research. São Paulo, 2013.
10. Gondim, J. O., Giro, E. M. A., MOREIRA NETO, J. J. S., Coldebella, C.R., Bolini, P. D. A., Gaspar, M. M. **Sequelas em dentes permanentes após trauma nos predecessores decíduos e sua implicação clínica**. RGO, Rev. gaúch. odontol.Porto Alegre, 2011.
11. Holan G., Needleman N. I. **A comparison of a generic and oral health–specific measure in assessing the impact of early childhood caries on quality of lif.** Community Dent Oral Epidemiol. China, 2010 .
12. Menegaz, Aryane Marques, Favetti, Morgana, Michelon, Douver, Azevedo, Marina Sousa, & Costa, Catiara Terra da. **Efetividade de mantedores de espaço em odontopediatria: revisão sistemática**. RFO UPF. 2015; 20(2), 252-257.
13. Ota C.M., Corteleti J. F., Cardenas M. L., Novaes T. F., Pessoa . P., Imparato J. C. P. **Mantenedor fixo estético-funcional como tratamento para perda precoce de dentes decíduos anteriores.** Revista da Associação Paulista de Cirurgiões Dentistas. São Paulo, 2014.
14. Pereira, C. V.C. A., Soares, A. R. L., Coutinho, T. C. L., **Aparelho mantenedor de espaço estético fixo em odontopediatria: relato de caso.** Revista Fluminense de Odontologia, Rio de Janeiro, 2010.
15. Pereira L, Miasato JM. **Mantenedor de espaço estético-funcional em odontopediatria**, Revista de Odontologia da Universidade Cidade de São Paulo. 2010; 22(2): 154-62, mai-ago.
16. Sander HH, Souza EL, Alvim HH, Cornacchia TPM, Lanza LD, Oliveira RR. **Projeto próteses provisórias: Quatro anos de contribuição para a qualidade de vida.** Arq Odontol. Belo horizonte, 2011.
17. Santos, A. D. S., Suzana G., Renata C. G. O., Lucimara C. S. **Prótese Fixa Estético-Funcional Tipo Denari: Recurso para a Perda Precose de Dente Decíduo Anterior**. Revista Uningá Review. Paraná. 2015; v. 24, n. 2, p. 43-46, out/dez.
18. Sousa, J. M., Jordão M. C. Maria Gisette Arias Provenzano M. G. A., Fracasso M. L. C., Honório, H. M., Rios D. **Utilização**

de prótese parcial fixa modificada na primeira infância: relato de caso. Revista Odontológica Clín.-Cient. Recife. 2012; v. 11, n. .3, jul./set.

19. Souza, E. S. R., Momesso, M. G. C., Zatta, C., Silva, R. C., Biancalana, H. **Manutenção de Espaço na Dentadura Decídua- Relato de Caso Clínico.** Revista: Brazílian Journal of Health. São Paulo.2010; v.1, n. 1, p. 47-53, jan/abr.
20. Vikas Setia , Inder Kumar Pandit , Nikhil Srivastava , Neeraj Gugnani , Harveen kaur sekhon.**Space Maintainers in Dentistry: Past to Present**, Journal of Clinical and Diagnostic Research. 2013 Oct, Vol-7(10): 2402-2405.