UNIVERSIDADE TIRADENTES

CECÍLIA BEZERRA DE MENESES CORBAL GUERRA
JOSÉ ALMIR RODRIGUES DE MELO JÚNIOR

QUALIDADE DA OBTURAÇÃO EM TRATAMENTOS ENDODÔNTICOS REALIZADOS POR ALUNOS DA GRADUAÇÃO

Aracaju

2018

CECÍLIA BEZERRA DE MENESES CORBAL GUERRA
JOSÉ ALMIR RODRIGUES DE MELO JÚNIOR

QUALIDADE DA OBTURAÇÃO EM TRATAMENTOS ENDODÔNTICOS REALIZADOS POR ALUNOS DA GRADUAÇÃO

Trabalho de conclusão de curso apresentado à coordenação do curso de odontologia da Universidade Tiradentes como parte dos requisitos para obtenção do grau de Bacharel em odontologia.

ORIENTADORA: PROFª DRª. JULIANA YURI NAGATA

Aracaju

2018

CECÍLIA BEZERRA DE MENESES CORBAL GUERRA

JOSÉ ALMIR RODRIGUES DE MELO JÚNIOR

QUALIDADE DA OBTURAÇÃO EM TRATAMENTOS ENDODÔNTICOS REALIZADOS POR ALUNOS DA GRADUAÇÃO

Trabalho de conclusão de curso apresentado à Coordenação do Curso de Odontologia da Universidade Tiradentes como parte dos requisitos para obtenção do grau de Bacharel em Odontologia.

Aprovado em ____/____/____
Banca Examinadora

Prof. Orientador:_____

1º Examinador:_____

2º Examinador:_____

AUTORIZAÇÃO PARA ENTREGA DO TCC

Eu, Juliana Yuri Nagata orientadora dos discentes Cecília Bezerra de Meneses Corbal Guerra e José Almir Rodrigues de Melo Júnior atesto que o trabalho intitulado: “Qualidade da obturação em tratamentos endodônticos realizados por alunos da graduação” está em condições de ser entregue à Supervisão de Estágio e TCC, tendo sido realizado conforme as atribuições designadas por mim e de acordo com os preceitos estabelecidos no Manual para a Realização do Trabalho de Conclusão do Curso de Odontologia.

Atesto e subscrevo,

_____

Juliana Yuri Nagata

“A mudança não virá se esperarmos por outra pessoa ou outros tempos. Nós somos aqueles por quem estávamos esperando. Nós somos a mudança que procuramos."

Barack Obama

AGRADECIMENTOS

Agradecemos imensamente à Deus, por ter nos concedido saúde, força e disposição para fazer a faculdade e o trabalho de final de curso. Sem Ele, nada disso seria possível.
Aos nossos pais por todo apoio e incentivo nas horas difíceis e aos nossos irmãos pelas palavras de conforto e momentos de união.
À nossa orientadora pela oportunidade, todo o suporte, correções e incentivos.
E a todos que fizeram parte dessa jornada, acompanharam nosso crescimento e participaram de alguma forma da nossa graduação.

Qualidade da obturação em tratamentos endodônticos realizados por alunos da graduação.

Cecília Bezerra de Meneses Corbal Guerra[1], **José Almir Rodrigues de Melo Júnior**[1] e Juliana Yuri Nagata[2]

[1] Graduando em Odontologia – Universidade Tiradentes; [2] Professora Doutora Titular do Curso de Odontologia – Universidade Tiradentes

---

Resumo:
Este trabalho objetivou avaliar a qualidade das obturações endodônticas realizadas por alunos da graduação do curso de Odontologia da Universidade Tiradentes. Foram levantados os tratamentos endodônticos em dentes permanentes executados entre fevereiro de 2017 a dezembro de 2017 realizados por alunos do 6º ao 9º período de graduação. Um total de 109 radiografias foram analisadas, das quais a maioria (51,3%) eram dentes unirradiculares, obturados com Limite Apical de Obturação (LAO) coincidente com o forame apical (nível=0, 48,6%). Verificou-se ainda que 52,2% dos casos foram diagnosticados como pulpite irreversível, 11% com necrose pulpar e 9,1% representavam casos de retratamento endodôntico. Adicionalmente, observou-se que o número de sessões para a finalização do tratamento variou de 1 a 6 sessões, e apenas 8,2% dos casos foram concluídos em sessão única. Com relação à qualidade das obturações, 77,9% puderam ser consideradas satisfatórias e apenas 2,7% dos casos apresentavam extravasamento. Os resultados sugerem um índice elevado de obturações satisfatórias em tratamentos realizados por alunos de graduação sem manifestação de sintomatologia nem desenvolvimento de radioluscência periapical nos pacientes que apresentavam extravasamento.

Palavras-chave: Tratamento endodôntico; Obturação dos canais radiculares; Limite Apical de Obturação

---

Abstract:
This study aimed to evaluate the quality of endodontic fillings performed by undergraduate students of Dentistry School at University of Tiradentes. Endodontic treatments in permanente teeth performed by undergraduate students from the 6th to 9th grade period were collected between February 2017 and December 2017. A total of 109 radiographs were analyzed, of which the majority (51.3%) were unirradicular teeth, obturated with Apical Limit of root canal Obturation (LAO) coincident with the apical foramen (level = 0, 48.6%). It was also verified that 52.2% of the cases were diagnosed as irreversible pulpitis, 11% with pulp necrosis and 9.1% represented cases of endodontic retreatment. Additionally, it was observed that the number of sessions to conclude endodontic treatment ranged from 1 to 6 sessions, and only 8.2% of the cases were concluded in a single session. Regarding the quality of obturation, 77.9% could be considered satisfactory and only 2.7% of the cases presented overfilling of material. The results suggest a high number of satisfactory root canal fillings in treatments performed by undergraduate students without manifestation of symptomatology or development of periapical radiolucency in patients that presented overfilling of obturation material.

Key-words: Endodontic treatment; Root canal filling; Apical limit of obturation

1. INTRODUÇÃO

O tratamento endodôntico tem como principais objetivos eliminar/reduzir os microrganismos do canal radicular por meio do preparo químico-mecânico, prevenir a sua reinfecção e consequentemente promover a cicatrização periapical selando hermeticamente o espaço do canal radicular (AKBAR 2015). O respeito a esses objetivos tem originado altas taxas de sucesso da terapia, com a literatura descrevendo valores que variam de 90 a 95% de sucesso no tratamento do canal radicular(AKBAR 2015).

Apesar desses altos valores, a realização do tratamento endodôntico pode levar ao enfraquecimento da estrutura dentária aumentando as chances de fratura radicular quando comparado a dentes com polpa vital (GANESH 2014). Essa fragilização acontece devido à desidratação e perda de dentina durante a modelagem do canal e obturação, podendo também estar relacionada às forças geradas durante a técnica de compactação lateral (GANESH 2014). Além da possibilidade de fratura radicular, outros fatores como permanência de microrganismos no interior do sistema de canais radiculares, associado ou não à falta de preenchimento adequado do espaço do canal podem indicar a realização de um novo tratamento, ou seja, o retratamento endodôntico (GANESH 2014)(LOPES 2015). Essas deficiências na compactação do material obturador tem representado 60% das causas de insucesso do tratamento endodôntico, as quais permitem a percolação de fluidos teciduais que podem se infiltrar nos espaços vazios do terço apical do canal, permitindo a proliferação bacteriana que irá liberar substâncias tóxicas aos tecidos periapicais (GANESH 2014). Um dos fatores desencadeantes dessas deficiências na obturação pode estar relacionado a falhas durante a determinação do Limite Apical de Obturação (LAO)(SOUZA 2011).

O limite apical de obturação do canal tem sido motivo de controvérsias e discussões na literatura há alguns anos (RICUCCI 1998). Weine (1982) afirmou que o ponto localizado 1 mm aquém do ápice representa o local mais próximo da junção cemento-dentinária (JCD), que seria a região onde o preparo do canal deveria terminar, ou seja, 1 mm aquém do ápice radiográfico. Somado a isso, alguns anos antes, Kuttler (1955) sugeriu que em casos de radiolucência periapical ou sinais de reabsorção apical, o preparo do canal radicular e sua obturação deveriam estar localizados a 0,5 mm do ápice radiográfico para promover maior limpeza do canal. Por outro lado, Schilder (1976) apresentava opinião contrária a esses autores, relatando que a instrumentação e obturação não necessitavam limitar-se à JCD ou à constrição apical pois estas apresentam localizações variáveis, concluindo que a instrumentação/obturação poderiam ser realizadas além do limite do canal radicular, atingindo o ligamento periodontal adjacente. Apesar dessas controvérsias, a maior parte dos autores sugere como limite de obturação mais adequado uma distância de 0,5mm a 1 mm aquém do ápice radiográfico, o qual localiza-se aproximadamente na constrição apical (RICUCCI 1998).

Além de deficiências na obturação dos canais radiculares, a literatura tem descrito outros fatores causadores de insucesso do tratamento endodôntico como o extravasamento de material obturador (LANGELAND 1998). A presença de material obturador além dos limites do canal radicular pode provocar uma reação inflamatória grave, incluindo uma reação do corpo estranho, associada ou não à manifestação clínica de dor (RICUCCI 1998) (LANGELAND 1998).

Apesar de ser considerado um fator desfavorável do prognóstico, estudos recentes tem demonstrado que a presença de extravasamento não interfere na taxa de sucesso do tratamento endodôntico, o qual apresentou-se bem sucedido em 89,8% dos casos (Yousuf et al., 2015). Diante

dessas controvérsias, o presente estudo objetivou descrever a qualidade de obturação dos canais radiculares tratados por alunos da graduação em Odontologia, com atenção especial ao prognóstico do tratamento em casos de extravasamento de material obturador.

2. MATERIAIS E MÉTODOS

Para desenvolver essa pesquisa, o projeto foi submetido previamente para apreciação pelo Comitê de Ética em Pesquisa com Seres Humanos da Universidade Federal de Sergipe, sendo aprovado para execução (CAAE: 63170916.8.0000.5546, Parecer: 1.917.161) (ANEXO 1).

Seleção dos pacientes

Foram levantados todos os tratamentos endodônticos de dentes permanentes realizados nas clínicas de graduação em Odontologia da Universidade Tiradentes, realizados entre fevereiro de 2017 a dezembro de 2017. Os dados coletados foram avaliados quanto a qualidade da obturação, limite apical de obturação, e foram também selecionados os pacientes com radiografias nos quais o tratamento endodôntico apresentava extravasamento acidental de material obturador aos tecidos periapicais e que preencheram os demais critérios de inclusão e exclusão do estudo. Esses pacientes com extravasamento foram avaliados quanto à dor pós-operatória, sinais e sintomas clínicos e radiográficos após 1 mês, 3 e 6 meses.

Critérios de Inclusão

1. Os pacientes deveriam aceitar participar da pesquisa com avaliação da qualidade da obturação e presença de dor pós-operatória, e nos casos com extravasamento de material obturador associado a acompanhamento clínico e radiográfico por até 6 meses.
2. Dentes uni ou multirradiculares permanentes tratados por alunos da graduação.
3. Dentes permanentes com polpas vitais ou polpas necrosadas.
4. Dentes permanentes com ápices completamente formados.

Critérios de Exclusão

1. Pacientes com doenças sistêmicas
2. Pacientes gestantes
3. Pacientes sob terapia antibiótica, anti-inflamatória em qualquer momento do tratamento.
4. Pacientes com idade abaixo de 12 anos e acima de 60 anos
5. Dentes com canais calcificados

Avaliação da qualidade da obturação e da Dor Pós-Operatória

Somente os pacientes que concordaram em ser avaliados quanto à qualidade da obturação endodôntica e com relação à dor pós-operatória ao extravasamento de cimento obturador endodôntico, e que assinarem o Termo de Consentimento Livre e Esclarecido (TCLE), participaram da pesquisa.

A qualidade da obturação foi avaliada por meio da análise da radiografia final da obturação realizada por um avaliador especialista em Endodontia. As obturações foram classificadas em satisfatórias ou insatisfatórias de acordo com a qualidade da compactação e do limite apical de obturação. O limite apical de obturação considerado satisfatório foi de 0 a 1 mm.

Para a avaliação da dor pós-operatória em casos de extravasamento de material obturador, os pacientes foram questionados quanto a intensidade da dor, quando presente. Em caso de dor, foi prescrito Ibuprofeno 600 mg de 12/12 horas, com orientações adequadas. Além disso, esses casos de extravasamento foram observados radiograficamente quanto ao reparo ou desenvolvimento de radioluscência periapical, quando presente.

3. RESULTADOS

Foram avaliados 109 tratamentos endodônticos, realizados pelos alunos da graduação em Odontologia, no período de fevereiro a

novembro do ano de 2017, na Universidade Tiradentes (Aracaju-SE). Desses pacientes, 66 (60,55%) pertenciam ao gênero feminino e 43 (39,44%) ao gênero masculino. Os tratamentos foram efetuados por alunos que cursavam do sexto ao nono períodos da graduação, sendo que a maioria (n=70, 65%) estava no 8º semestre do curso de graduação em Odontologia (Figura 1).

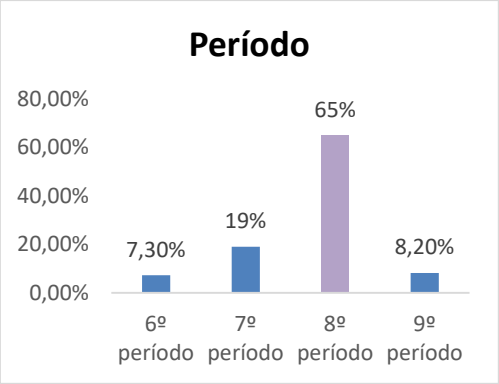

Figura 1. Perfil dos alunos da graduação com relação ao período cursado no momento da coleta de dados.

Com relação aos dentes avaliados, observou-se que 51,3% das unidades dentárias eram uni-radiculares e 48,7 % eram birradiculares, não sendo avaliado nenhum caso de tratamento endodôntico em molares (Figura 2). Antes de iniciar a terapia endodôntica, os dentes tratados foram diagnosticados, sendo possível verificar que 52,2% dos casos foram enquadrados como pulpite irreversível, seguido por 11% de dentes com necrose pulpar e 9,1% de casos de retratamento endodôntico (Tabela 1). É importante lembrar que os diagnósticos foram estabelecidos pelos alunos que estavam executando o procedimento, sob supervisão do professor de Endodontia que estivesse presente no momento.

Tabela 1. Diagnóstico pulpar/periapical dos tratamentos obturados pelos alunos da graduação.

Diagnostico	%
Pericementite apical aguda	4,50%
Pulpite irreversível	52,20%
Abcesso agudo	1,80%
Abcesso crônico	6,40%
Granuloma	4,50%
Cisto	7,30%
Necrose	11%
Fratura	2,70%
Retratamento	9,10%

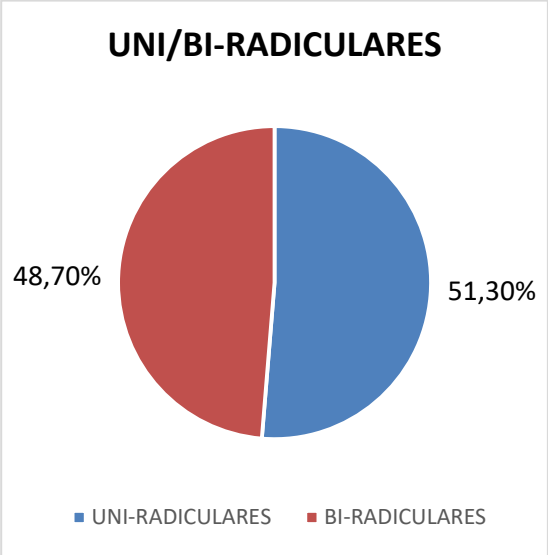

Figura 2. Número de canais radiculares dos dentes obturados pelos alunos da graduação.

Com relação às obturações endodônticas, a qualidade das mesmas foi classificada em satisfatória (todo o conduto estava preenchido a um LAO de até 1 mm com o material obturador bem compactado) e insatisfatória (falhas ou deficiências de compactação associadas ou não a material obturador a uma distância maior que 1 mm do ápice radiográfico). Essa avaliação demonstrou que 77,9% das obturações puderam ser consideradas satisfatórias (Figura 3).

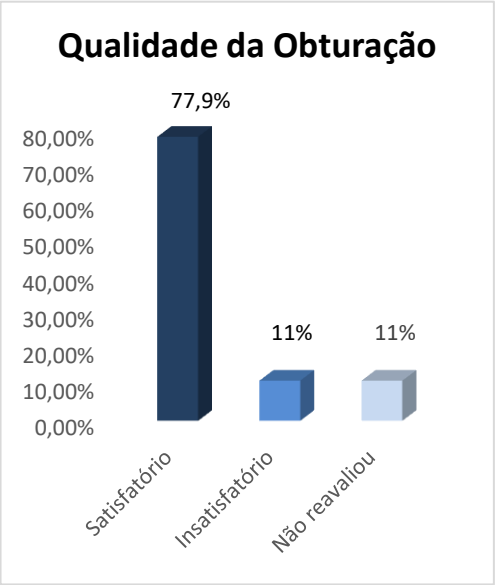

Figura 3. Qualidade da obturação endodôntica avaliada de acordo com a densidade e LAO observados nas radiografias.

Além da qualidade da obturação, avaliou-se também o Limite Apical de Obturação (LAO), e a presente Universidade preconiza que este seja mantido a 1 mm de distância do ápice radiográfico. Apesar desse limite, a avaliação das radiografias finais de obturação demonstrou que a maioria dos casos (48,6%) foram obturados em um LAO de 0 mm do ápice radiográfico (Figura 4).

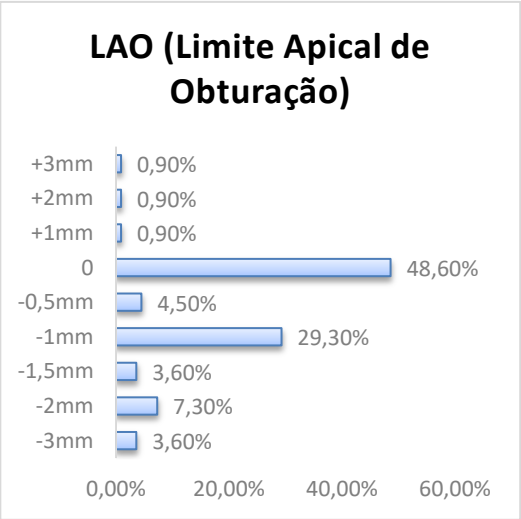

Figura 4. Limite Apical de Obturação (LAO) dos tratamentos endodônticos realizados pelos alunos da graduação.

Ainda dentro do contexto de LAO, analisou-se a presença de extravasamentos de material obturador, sendo possível identificar 3 casos com presença de guta-percha e/ou cimento obturador além do ápice, sendo 1 caso com dimensão de 1,0 mm, 1 caso com 2,0 mm e 1 caso com 3,0 mm de extensão, resultando assim em 2,7% dos casos com extravasamento. Desses casos de extravasamento, 1 dente (0,9%) foi diagnosticado como cisto periapical, 1 dente (0,9%) como necrose pulpar e 1 dente (0,9%) referiu-se a um caso de retratamento que apresentava periodontite apical aguda.

Os casos em que houve extravasamento de material obturador, ou seja, LAO > 0, foram acompanhados clinica e radiograficamente (2,7%). Clinicamente nenhum paciente relatou dor nos períodos em que foram avaliados. Dentre os casos de extravasamento, um dos paciente só voltou para reavaliação de 3 meses não sendo possível estabelecer contatos posteriores para acompanhar o extravasamento. Os dois casos que retornaram para acompanhamento demonstraram radiograficamente, ausência de reabsorção do material extravasado além do ápice, possivelmente indicando que o material extravasado poderia conter cone de guta-percha. Em um dos casos foi possível observar diminuição da radioluscência periapical após 1 ano de tratamento, denotando eficácia no tratamento mesmo com Limite Apical de Obturação sendo ultrapassado (Figura 5-7).

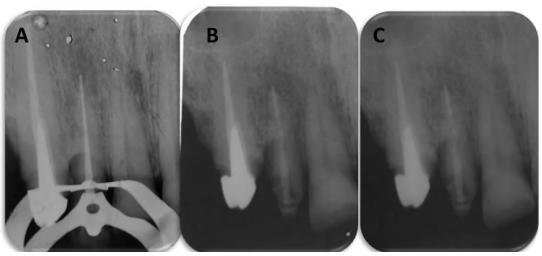

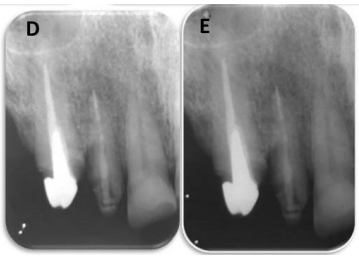

Figura 5. Controle radiográfico do extravasamento de material obturador por até 12 meses no paciente 1. (A – Extravasamento imediato; B – 1 mês; C – 3 mêses; D – 6 meses; E – 1 ano)

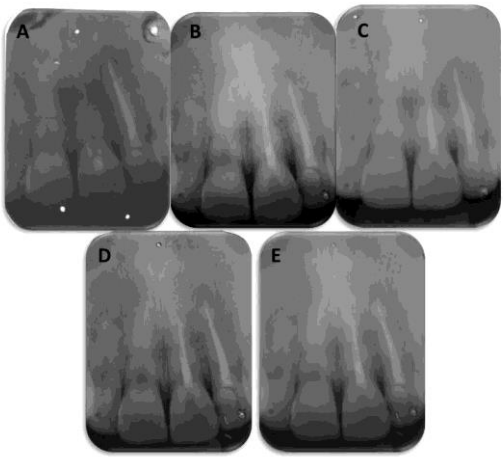

Figura 6. Controle radiográfico do extravasamento de material obturador por até 12 meses no paciente 2. (A – Extravasamento imediato; B – 1 mês; C – 3 mêses; D – 6 meses; E – 1 ano)

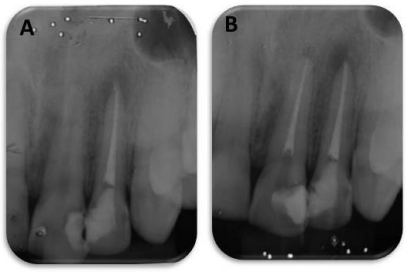

Figura 7. Controle radiográfico do extravasamento de material obturador por 3 meses no paciente 3. (A – Extravasamento imediato; B – 3 meses)

4. DISCUSSÃO

A terapia endodôntica têm se tornado uma prática clínica rotineira, com uma demanda crescente devido ao aumento da expectativa de vida e uma tendência maior de preservação da dentição natural (İLGÜY 2013) (ELSAYED 2011) (MORADI 2014). Para alcançar o sucesso dessa terapia, a qualidade da obturação do canal radicular representa um dos requisitos necessários para se atingir esse objetivo (MORADI 2014) (LYNCH 2006). Essa qualidade da obturação pode ser analisada pela adequada compactação da massa obturadora e do limite apical por meio da observação da radiografia periapical final (MORADI 2014) (İLGÜY 2013) (ELSAYED 2011). Durante a graduação em Odontologia, os alunos são orientados quanto a esses requisitos recebendo os conhecimentos teóricos e realizando práticas clínicas por meio do tratamento dos canais radiculares em pacientes (LYNCH 2006). Considerando a pouca habilidade dos graduandos nesse início de aprendizado e as demandas técnicas e biológicas necessárias para alcançar o sucesso da terapia endodôntica, esse trabalho avaliou a qualidade da obturação endodôntica em tratamentos realizados por alunos da graduação em Odontologia, e consequentemente analisou as características desses tratamentos.

Os graduandos em Odontologia recebem os conhecimentos adequados para a realização de todas as etapas do tratamento endodôntico de acordo com os objetivos contidos no projeto pedagógico de cada curso de graduação e este pode apresentar variações em cada faculdade, e consequentemente em cada país. No Irã, na Faculdade de Odontologia da Universidade de

Ciências Médicas de Mashhad, a grade curricular da graduação inclui no terceiro ano de curso dois semestres de treinamento laboratorial de tratamento endodôntico em dentes humanos extraídos, seguido por mais três anos de práticas clínicas de tratamento em pacientes (MORADI 2014). Na presente pesquisa, a grade curricular da Universidade Tiradentes (Aracaju, Sergipe) assemelha-se em alguns aspectos com a citada anteriormente, visto que antes de iniciar o atendimento de pacientes, os alunos passam por um semestre de treinamento laboratorial, seguido por dois anos e meio de práticas em Endodontia clínica em pacientes.

Considerando esse momento de aprendizado por meio de atendimento a pacientes durante a faculdade, a qualidade da obturação endodôntica realizada por alunos da graduação tem sido investigada na literatura internacional. No Irã, um estudo avaliou a qualidade da compactação das obturações realizadas por alunos sendo observado que apenas 35,5% dos casos foram considerados satisfatórios (MORADI 2014). A qualidade dessa obturação em dentes unirradiculares apresentou-se melhor executada quando comparada à obturação em dentes birradiculares e multirradiculares (MORADI 2014). Consequentemente, a taxa de sucesso nos dentes anteriores, devido à sua anatomia e localização demonstrou-se maior (40%) do que dos pré-molares (29%) e molares (21%) (MORADI 2014). Na presente pesquisa, observou-se valores mais elevados de obturações bem compactadas com 77,9% das obturações sendo consideradas satisfatórias, possivelmente devido à maior porcentagem de dentes unirradiculares (51,3%) tratados pelos alunos, os quais geralmente apresentam anatomia e execução de menor complexidade. Por outro lado, dados destoantes foram observados em estudo realizado no Sudão, na Universidade de Cartum, onde a compactação adequada da obturação foi observada em apenas 38,8% dos tratamentos realizados em dentes maxilares e 16,9% nos dentes inferiores (ELSAYED 2011).

Com relação ao limite apical de obturação, observou-se na presente investigação que a maioria dos dentes tratados (82,4%) foram obturados em até 1 mm de distância do ápice radiográfico, 14,5% dos dentes foram obturados aquém do ápice radiográfico (distâncias superiores a 1 mm) e 2,7% além do ápice, sendo este considerado extravasamento de material obturador. Os dados mencionados se assemelham bastante ao estudo realizado no Irã onde foi demonstrado que 89% dos dentes avaliados apresentaram limite favorável de obturação, 7,5% das obturações mostraram-se aquém do ápice e 3,5% além do ápice (MORADI 2014). Por outro lado, uma pesquisa realizada na Turquia analisou os tratamentos endodônticos após 2 anos de sua conclusão realizados por alunos da Faculdade de Odontologia da Universidade de Yeditepe, encontrou dados inferiores quanto aos limites dentro do padrão de normalidade, sendo observado que apenas 54,2% das obturações puderam ser consideradas satisfatórias (İLGÜY 2013). Dados ainda menores foram descritos em um estudo realizado no Sudão na Universidade de Cartum, onde o limite apical de obturação foi adequado em apenas 34,7% dos dentes maxilares e 10,9% dos dentes mandibulares (ELSAYED 2011). Os maiores valores de obturações satisfatórias no presente estudo pode ser parcialmente explicado pois a maior parte dos alunos avaliados (65%) encontravam-se no 8º período da graduação, ou seja, próximos da conclusão do curso, o que pode influenciar em um maior tempo de prática clínica em pacientes.

A partir dos resultados observados e por meio da sua comparação aos dados da literatura, observou-se também que algumas obturações não preencheram adequadamente o canal radicular em um limite favorável de maior possibilidade de sucesso do tratamento endodôntico. Essas obturações aquém do limite aceitável podem estar relacionadas a

uma limpeza do terço apical insuficiente, ocasionando erros durante a prova do cone principal de obturação e/ou deslocamento do mesmo (SILVA 2016). Nesses casos, sugere-se que o canal cementário pode não ter sido instrumentado e, consequentemente, pode haver a permanência de infecção, gerando inflamação periapical ou aumento da mesma quando já existente (SILVA 2016). Diante da possibilidade de insucesso, esses casos devem ser acompanhados para avaliar o surgimento de sintomatologia e/ou radioluscência periapical.

Por outro lado, a ocorrência de extravasamento de material obturador pode ser ocasionado pela ampliação foraminal associada ou não à falta de travamento do cone principal da obturação. No presente estudo, foi demonstrada a presença de 2,7% de extravasamentos de material obturador, os quais foram acompanhados clinicamente e radiograficamente, não sendo observada manifestação dolorosa ou aumento de lesão periapical quando presente na avaliação inicial. A literatura tem descrito casos de extravasamentos acidentais de material obturador ocasionados devido à utilização de uma quantidade excessiva de cimento obturador ou devido à sobreinstrumentação do canal radicular as quais implicam em uma agressão física com danos diretos às fibras nervosas por meio da pressão direta dos materiais obturadores (NITZAN 1983).

A literatura tem descrito casos de extravasamentos acidentais de material obturador, com alguns estudos demonstrando consequências clínicas severas como dor, necrose tecidual ou, caso atinja o canal mandibular, causar alterações neurológicas como parestesia, disestesia, hipoestesia ou dormência (KIM 2016) (SCARANO 2007). O extravasamento pode ocorrer devido a quantidade excessiva de cimento obturador ou à sobreinstrumentação do canal radicular podendo ocasionar danos às fibras nervosas, pressão direta dos materiais obturadores, ou pela lesão tecidual direta da sobreinstrumentação do canal além do comprimento de trabalho (CT) (NITZAN 1983). Lesões ao nervo alveolar inferior (NAI) após tratamento endodôntico representam uma condição rara porém grave pois podem gerar distúrbios sensoriais incapacitantes (SCARANO 2007). Nessas situações, a maioria dos materiais pode ter reabsorção espontânea, porém pode se necessária a exploração cirúrgica para remoção de material e descompressão do NAI pois os danos aos nervos aumentam de acordo com o tempo que o material se encontra dentro do organismo (SCARANO 2007).

Outro fator que pode interferir no sucesso desses casos refere-se à possível toxicidade dos cimentos obturadores quando em contato com os tecidos periapicais. A literatura tem demonstrado que alguns cimentos obturadores estimulam uma reação inflamatória que pode persistir por até 45 dias, devido ao contato com miofibroblastos e associado ao aumento na produção de colágeno, ambos participantes do processo de reparação tecidual e reconstrução do tecido conjuntivo, gerando um quadro de fibrose patológica, causada pelo excesso de síntese e deposição de colágeno (GIOVANINI 2011). A fibrose é atribuída a elevação dos níveis de citocinas e fatores de crescimento (TGF-β, produzido por plaquetas e células brancas em locais lesionados), e estas citocinas inflamatórias atuam como fibrogênicas (GIOVANINI 2011). Apesar dos cimentos endodônticos serem fabricados para permanecer dentro dos limites do canal radicular, esses cimentos podem entrar em contato íntimo com o tecido conjuntivo adjacente e por isso devem ter características biocompatíveis para evitar reações inflamatórias e de toxicidade a extrusão deste material (TRICHÊS 2013). Várias composições químicas com bases de resinas epóxi, resinas de metacrilato, hidróxido de cálcio, polidimetiloxano, silicone e óxido de zinco-eugenol foram desenvolvidos para tentar alcançar o padrão ideal de biocompatibilidade (TRICHÊS 2013). Entretanto, existem

componentes com potencial tóxico que podem produzir irritação ou, até mesmo degeneração dos tecidos circundantes quando em contato em grandes quantidades com os tecidos periradiculares (TRICHÊS 2013).

Apesar desses danos às estruturas adjacentes que podem ser ocasionadas pelo extravasamento, pequenas quantidades de material obturador podem não causar danos severos, como demonstrado por um estudo que avaliou o sucesso de casos com extrusão de guta-percha de até 2 mm, onde apenas 10,2% tiveram aumento do tamanho da radioluscência periapical ou desenvolvimento de uma nova lesão (YOUSUF 2015). Apesar de indesejáveis, extravasamentos de pequenas dimensões tem demonstrado redução no potencial reparador dos tecidos periapicais, porém, alguns estudos mostram que muitos casos de extravasamento podem não ser considerados falha e ter um sucesso a longo prazo (YOUSUF 2015). Tal sucesso de terapia, mesmo com extravasamento de algum tipo de material, indica que a qualidade do tratamento endodôntico está mais frequentemente associada à correta eliminação de microrganismos dos canais radiculares do que com o nível da obturação (YOUSUF 2015). No entanto, a literatura é unânime em indicar que os casos com obturações não satisfatórias sejam acompanhados antes da colocação de uma restauração definitiva (YOUSUF 2015). Além disso, um estudo recente descreveu que na ausência de sintomatologia, não se justifica o adiamento da restauração definitiva destes casos, pois a falta da restauração pode comprometer a integridade estrutural e resultar em infiltração e falha do tratamento (YOUSUF 2015). De forma semelhante, na presente pesquisa nenhum paciente com extravasamento de material relatou dor pós-operatória intensa, nem sinal que pudesse detectar insucesso da terapia, e todos os dentes foram restaurados definitivamente.

5. CONSIDERAÇÕES FINAIS

Os resultados sugerem um índice elevado de obturações satisfatórias em tratamentos realizados por alunos de graduação em dentes uni e multirradiculares e, também, sem manifestação de sintomatologia nem desenvolvimento de radioluscência periapical nos pacientes que apresentavam extravasamento durante o período em que houve o acompanhamento clínico e radiográfico.

6. REFERÊNCIAS

1. AKBAR, I. Radiographic study of the problems and failures of endodontic treatment. **International journal of health sciences**, v. 9, n. 2, p. 111, 2015.
2. ELSAYED, R. O.; ABU-BAKR, N. H.; IBRAHIM, Y. Qualityof root canal treatmentperformedbyundergraduate dental studentsattheUniversitvofKhartoum, Sudan. **AustralianEndodonticJournal**, v. 37, n. 2, p. 56-60, 2011.
3. GANESH, A. et al. A comparative assessment of fracture resistance of endodontically treated and re-treated teeth: An in vitro study. **Journal of conservative dentistry: JCD**, v. 17, n. 1, p. 61, 2014.
4. GIOVANINI, A. et al. An endodontic sealer induces a pathological condition when associated with persistent tissue toxicity and presence of myofibroblasts. **Brazilian dental journal**, v. 22, n. 5, p. 369-376, 2011.
5. İLGÜY, D. et al. Assessmentof root canal treatmentoutcomesperformedbyTurkish dental students: resultsaftertwoyears. **Journalof dental education**, v. 77, n. 4, p. 502-509, 2013.
6. KIM, J. et al. Accidental overextension of endodontic filling material in patients with neurologic complications: a retrospective case

series. **Dentomaxillofacial Radiology**, v. 45, n. 5, p. 20150394, 2016.

7. LOPES, Hélio Pereira; SIQUEIRA JR, Jose Freitas. **Endodontia: biologia e técnica**. Elsevier Brasil, 2015.
8. LYNCH, C. D.; BURKE, F. M. Quality of root canal fillings performed by undergraduate dental students on single-rooted teeth. **European Journal of Dental Education**, v. 10, n. 2, p. 67-72, 2006.
9. MORADI, S.; GHARECHAHI, M.. Qualityof root canal obturationperformedbyseniorunderg raduate dental students. **Iranianendodonticjourna l**, v. 9, n. 1, p. 66, 2014.
10. NITZAN, D. W.; STABHOLZ, A.; AZAZ, B. Concepts of accidental overfilling and over instrumentation in the mandibular canal during root canal treatment. **Journal of endodontics**, v. 9, n. 2, p. 81-85, 1983.
11. QUALTROUGH, A. J. E.; WHITWORTH, J. M.; DUMMER, P. M. H. Preclinical endodontology: an international comparison. **International Endodontic Journal**, v. 32, n. 5, p. 406-414, 1999.
12. RICUCCI, D. Apical limit of root canal instrumentation and obturation, part 1. Literature review. **Int Endod J**, v. 31, n. 6, p. 384-93, 1998.
13. RICUCCI, D.; LANGELAND, K. Apical limit of root-canal instrumentation and obturation, part 2. A histological study. **International Endodontic Journal**, v. 31, n. 6, p. 394-409, 1998.
14. RICUCCI, Domenico et al. A prospective cohort study of endodontic treatments of 1,369 root canals: results after 5 years. **Oral Surgery, Oral Medicine, Oral Pathology, Oral Radiology and Endodontics**, v. 112, n. 6, p. 825-842, 2011
15. SCARANO, A. et al. Injury of the inferior alveolar nerve after overfilling of the root canal with endodontic cement: a case report. **Oral Surgery, Oral Medicine, Oral Pathology, Oral Radiology and Endodontics**, v. 104, n. 1, p. e56-e59, 2007.
16. SILVA, J. M. et al. Influence of working length and foraminal enlargement on foramen morphology and sealing ability. **Indian Journal of Dental Research**, v. 27, n. 1, p. 66, 2016.
17. SOUZA, R. A. et al. Apical limit of root canal filling and its relationship with success on endodontic treatment of a mandibular molar: 11-year follow-up. **Oral Surgery, Oral Medicine, Oral Pathology, Oral Radiology and Endodontics**, v. 112, n. 1, p. e48-e50, 2011
18. TRICHÊS, K. M. et al. Connective Tissue Reaction of Rats to a New Zinc-Oxide-Eugenol Endodontic Sealer. **Microscopy research and technique**, v. 76, n. 12, p. 1292-1296, 2013.
19. YOUSUF, W.; KHAN, M.; SHIEKH, A. Success rate of overfilled root canal treatment. **Journal of Ayub Medical College Abbottabad**, v. 27, n. 4, p. 780-783, 2015.

7. ANEXO

7.1 Termos de Consentimento Livre e Esclarecido
7.2 Parecer do Comitê de Ética

UNIVERSIDADE FEDERAL DE SERGIPE
DEPRTAMENTO DE ODONTOLOGIA DE LAGARTO

TERMO DE CONSENTIMENTO LIVRE E ESCLARECIDO – TCLE

Gostaríamos de convidar o Sr. (a): Luiz Valaudio S. de Jesus da Paixão a fazer parte de uma pesquisa sobre "CONSEQUÊNCIAS CLÍNICAS DO EXTRAVASAMENTO ACIDENTAL DE MATERIAL OBTURADOR VIA FORAME APICAL". Esta pesquisa envolverá o acompanhamento do possível surgimento de dor após o tratamento de canal onde houve extravasamento acidental de cimento para fora da raiz. O acompanhamento da possível dor será realizado por mim, Aurélia Guerra, aluno (a) de Graduação em Odontologia, coordenado pela **Profa. Juliana Yuri Nagata**. Assim, gostaria de contar com a sua valiosa colaboração para o acompanhamento do seu tratamento de canal na clínica odontológica da Universidade Federal de Sergipe (UFS) ou na Universidade Tiradentes (UNIT). Nesse controle está planejada a observação do dente, entrevista sobre a presença de dor depois do tratamento de canal, radiografia para observar o extravasamento de cimento para fora da raiz. Você deverá voltar a faculdade para fazer esse controle do tratamento após 1 dia, 1 semana, 3 semanas, 1, 3, 6 e 12 meses do inicio do tratamento.

O risco que você está correndo com o tratamento é o de exposição à radiação decorrente de radiografias necessárias para os controles periódicos. Entretanto, esta dose de radiação é muito baixa e o aparelho é calibrado dentro das normas padrão para a radiografia de dentes. Para minimizar os efeitos dessa radiação, você fará uso de colete de chumbo para proteger o seu corpo e a tireoide, e além disso, todos os cuidados serão tomados para diminuir os erros e a necessidade de radiografias adicionais. Além disso, pode haver desconforto com relação ao seu deslocamento à faculdade para realização dos controles periódicos, entretanto este controle mais frequente é necessário para a confirmação do sucesso clínico da maioria dos casos que sofreram acidentes durante o tratamento de canal. Se durante o controle for observada qualquer alteração que indique a realização de um novo tratamento de canal o mesmo será disponibilizado gratuitamente ao paciente no menor tempo possível.

O benefício desta pesquisa para o paciente será o acompanhamento detalhado e gratuito do tratamento de canal nesse dente, detectando precocemente qualquer alteração ou início de dor após o tratamento, oferecendo gratuitamente o retratamento de canal quando indicado e prevenindo a sua perda. Além disso, esta pesquisa será muito importante para os dentistas passarem a conhecer as consequências, quando existentes, do extravasamento de cimento para fora da raiz e aprenderem a tratar esses dentes. Assim, gostaria de contar com sua valiosa colaboração para esta pesquisa. Você poderá tirar qualquer dúvida antes, durante e após a realização do procedimento. A sua participação é totalmente VOLUNTÁRIA, podendo você: recusar-se a participar, ou mesmo desistir a qualquer momento do tratamento, sem que isto leve a qualquer despesa, prejuízo ou constrangimento. Além disso, as informações serão utilizadas somente para os fins desta pesquisa, e serão tratadas com o mais absoluto SIGILO e CONFIDENCIALIDADE, de modo a preservar a sua identidade. Você não terá qualquer despesa por participar dessa pesquisa, e se houver algum

prejuízo causado pela participação na mesma, este será reparado. Garantimos a você a entrega de uma cópia deste Termo de Consentimento Livre e Esclarecido (TCLE). O seu atendimento foi devidamente autorizado pela faculdade, e será realizado durante os atendimentos clínicos dos outros pacientes na clínica odontológica da Universidade Federal de Sergipe (UFS) ou na Universidade Tiradentes (UNIT).

Eu, Luiz Claudio S. de J. da Paixão acredito ter sido suficientemente comunicado a respeito das informações que li ou que foram lidas para mim, descrevendo o estudo. Ficaram claros para mim quais são os propósitos do estudo, os procedimentos a serem realizados, seus desconfortos e riscos, as garantias de confidencialidade e de esclarecimentos permanentes. Ficou claro também que a minha participação é isenta de despesas e que tenho garantia do acesso ao tratamento. Assim, concordo em participar voluntariamente deste estudo e poderei retirar o meu consentimento a qualquer hora, antes ou durante o mesmo, sem penalidades ou prejuízo ou perda de qualquer benefício que eu possa ter adquirido. A minha assinatura neste Termo de Consentimento Livre e Esclarecido - TCLE dará autorização para utilizarem os dados obtidos quando se fizer necessário, incluindo a divulgação dos mesmos, sempre preservando minha privacidade. Assino o presente documento em duas vias de igual teor e forma, ficando uma em minha posse.

Aracaju/Lagarto, 18 de maio de 2017.

Assinatura do (a) participante: Luiz Cláudio Souza de Jesus da Paixão

Assinatura do (a) pesquisador: Cecília Guerra.

Coloco-me à disposição para quaisquer outros esclarecimentos.

Dados para contato:
Aluno (a) : Cel.: (79)
Professora Juliana Yuri Nagata Cel.: (79) 99127-8486, e-mail: ju_nagata@hotmail.com
Endereço: Rua Padre Alvares Pitangueira, n 248, CEP: 49400-000, Lagarto – SE, +55 79 2105-6550

UNIVERSIDADE FEDERAL DE SERGIPE
DEPRTAMENTO DE ODONTOLOGIA DE LAGARTO

TERMO DE CONSENTIMENTO LIVRE E ESCLARECIDO – TCLE

Gostaríamos de convidar o Sr. (a): NATALINO MORAES VALADÃO, a fazer parte de uma pesquisa sobre "CONSEQUÊNCIAS CLÍNICAS DO EXTRAVASAMENTO ACIDENTAL DE MATERIAL OBTURADOR VIA FORAME APICAL". Esta pesquisa envolverá o acompanhamento do possível surgimento de dor após o tratamento de canal onde houve extravasamento acidental de cimento para fora da raiz. O acompanhamento da possível dor será realizado por mim, Cecília Guerra, aluno (a) de Graduação em Odontologia, coordenado pela **Profa. Juliana Yuri Nagata**. Assim, gostaria de contar com a sua valiosa colaboração para o acompanhamento do seu tratamento de canal na clínica odontológica da Universidade Federal de Sergipe (UFS) ou na Universidade Tiradentes (UNIT). Nesse controle está planejada a observação do dente, entrevista sobre a presença de dor depois do tratamento de canal, radiografia para observar o extravasamento de cimento para fora da raiz. Você deverá voltar a faculdade para fazer esse controle do tratamento após 1 dia, 1 semana, 3 semanas, 1, 3, 6 e 12 meses do inicio do tratamento.

O risco que você está correndo com o tratamento é o de exposição à radiação decorrente de radiografias necessárias para os controles periódicos. Entretanto, esta dose de radiação é muito baixa e o aparelho é calibrado dentro das normas padrão para a radiografia de dentes. Para minimizar os efeitos dessa radiação, você fará uso de colete de chumbo para proteger o seu corpo e a tireoide, e além disso, todos os cuidados serão tomados para diminuir os erros e a necessidade de radiografias adicionais. Além disso, pode haver desconforto com relação ao seu deslocamento à faculdade para realização dos controles periódicos, entretanto este controle mais frequente é necessário para a confirmação do sucesso clínico da maioria dos casos que sofreram acidentes durante o tratamento de canal. Se durante o controle for observada qualquer alteração que indique a realização de um novo tratamento de canal o mesmo será disponibilizado gratuitamente ao paciente no menor tempo possível.

O benefício desta pesquisa para o paciente será o acompanhamento detalhado e gratuito do tratamento de canal nesse dente, detectando precocemente qualquer alteração ou início de dor após o tratamento, oferecendo gratuitamente o retratamento de canal quando indicado e prevenindo a sua perda. Além disso, esta pesquisa será muito importante para os dentistas passarem a conhecer as consequências, quando existentes, do extravasamento de cimento para fora da raiz e aprenderem a tratar esses dentes. Assim, gostaria de contar com sua valiosa colaboração para esta pesquisa. Você poderá tirar qualquer dúvida antes, durante e após a realização do procedimento. A sua participação é totalmente VOLUNTÁRIA, podendo você: recusar-se a participar, ou mesmo desistir a qualquer momento do tratamento, sem que isto leve a qualquer despesa, prejuízo ou constrangimento. Além disso, as informações serão utilizadas somente para os fins desta pesquisa, e serão tratadas com o mais absoluto SIGILO e CONFIDENCIALIDADE, de modo a preservar a sua identidade. Você não terá qualquer despesa por participar dessa pesquisa, e se houver algum

prejuízo causado pela participação na mesma, este será reparado. Garantimos a você a entrega de uma cópia deste Termo de Consentimento Livre e Esclarecido (TCLE). O seu atendimento foi devidamente autorizado pela faculdade, e será realizado durante os atendimentos clínicos dos outros pacientes na clínica odontológica da Universidade Federal de Sergipe (UFS) ou na Universidade Tiradentes (UNIT).

Eu, Natalino Mos Valadão, acredito ter sido suficientemente comunicado a respeito das informações que li ou que foram lidas para mim, descrevendo o estudo. Ficaram claros para mim quais são os propósitos do estudo, os procedimentos a serem realizados, seus desconfortos e riscos, as garantias de confidencialidade e de esclarecimentos permanentes. Ficou claro também que a minha participação é isenta de despesas e que tenho garantia do acesso ao tratamento. Assim, concordo em participar voluntariamente deste estudo e poderei retirar o meu consentimento a qualquer hora, antes ou durante o mesmo, sem penalidades ou prejuízo ou perda de qualquer benefício que eu possa ter adquirido. A minha assinatura neste Termo de Consentimento Livre e Esclarecido - TCLE dará autorização para utilizarem os dados obtidos quando se fizer necessário, incluindo a divulgação dos mesmos, sempre preservando minha privacidade. Assino o presente documento em duas vias de igual teor e forma, ficando uma em minha posse.

Aracaju/Lagarto, 19 de Outubro de 2017.

Assinatura do (a) participante: Natalino Mos Valadão

Assinatura do (a) pesquisador: Cecília Bezerra de M. B. Guerra

Coloco-me à disposição para quaisquer outros esclarecimentos.

Dados para contato:
Aluno (a) : Cel.: (79)
Professora Juliana Yuri Nagata Cel.: (79) 99127-8486, e-mail: ju_nagata@hotmail.com
Endereço: Rua Padre Alvares Pitangueira, n 248, CEP: 49400-000, Lagarto – SE, +55 79 2105-6550

UNIVERSIDADE FEDERAL DE SERGIPE
DEPRTAMENTO DE ODONTOLOGIA DE LAGARTO

TERMO DE CONSENTIMENTO LIVRE E ESCLARECIDO – TCLE

Gostaríamos de convidar o Sr. (a): Pedro Jefferson Santos Santos, a fazer parte de uma pesquisa sobre "CONSEQUÊNCIAS CLÍNICAS DO EXTRAVASAMENTO ACIDENTAL DE MATERIAL OBTURADOR VIA FORAME APICAL". Esta pesquisa envolverá o acompanhamento do possível surgimento de dor após o tratamento de canal onde houve extravasamento acidental de cimento para fora da raiz. O acompanhamento da possível dor será realizado por mim, Vacília Guerra, aluno (a) de Graduação em Odontologia, coordenado pela **Profa. Juliana Yuri Nagata**. Assim, gostaria de contar com a sua valiosa colaboração para o acompanhamento do seu tratamento de canal na clínica odontológica da Universidade Federal de Sergipe (UFS) ou na Universidade Tiradentes (UNIT). Nesse controle está planejada a observação do dente, entrevista sobre a presença de dor depois do tratamento de canal, radiografia para observar o extravasamento de cimento para fora da raiz. Você deverá voltar a faculdade para fazer esse controle do tratamento após 1 dia, 1 semana, 3 semanas, 1, 3, 6 e 12 meses do inicio do tratamento.

O risco que você está correndo com o tratamento é o de exposição à radiação decorrente de radiografias necessárias para os controles periódicos. Entretanto, esta dose de radiação é muito baixa e o aparelho é calibrado dentro das normas padrão para a radiografia de dentes. Para minimizar os efeitos dessa radiação, você fará uso de colete de chumbo para proteger o seu corpo e a tireoide, e além disso, todos os cuidados serão tomados para diminuir os erros e a necessidade de radiografias adicionais. Além disso, pode haver desconforto com relação ao seu deslocamento à faculdade para realização dos controles periódicos, entretanto este controle mais frequente é necessário para a confirmação do sucesso clínico da maioria dos casos que sofreram acidentes durante o tratamento de canal. Se durante o controle for observada qualquer alteração que indique a realização de um novo tratamento de canal o mesmo será disponibilizado gratuitamente ao paciente no menor tempo possível.

O benefício desta pesquisa para o paciente será o acompanhamento detalhado e gratuito do tratamento de canal nesse dente, detectando precocemente qualquer alteração ou início de dor após o tratamento, oferecendo gratuitamente o retratamento de canal quando indicado e prevenindo a sua perda. Além disso, esta pesquisa será muito importante para os dentistas passarem a conhecer as consequências, quando existentes, do extravasamento de cimento para fora da raiz e aprenderem a tratar esses dentes. Assim, gostaria de contar com sua valiosa colaboração para esta pesquisa. Você poderá tirar qualquer dúvida antes, durante e após a realização do procedimento. A sua participação é totalmente VOLUNTÁRIA, podendo você: recusar-se a participar, ou mesmo desistir a qualquer momento do tratamento, sem que isto leve a qualquer despesa, prejuízo ou constrangimento. Além disso, as informações serão utilizadas somente para os fins desta pesquisa, e serão tratadas com o mais absoluto SIGILO e CONFIDENCIALIDADE, de modo a preservar a sua identidade. Você não terá qualquer despesa por participar dessa pesquisa, e se houver algum

prejuízo causado pela participação na mesma, este será reparado. Garantimos a você a entrega de uma cópia deste Termo de Consentimento Livre e Esclarecido (TCLE). O seu atendimento foi devidamente autorizado pela faculdade, e será realizado durante os atendimentos clínicos dos outros pacientes na clínica odontológica da Universidade Federal de Sergipe (UFS) ou na Universidade Tiradentes (UNIT).

Eu, Pedro Iago Souza Santos, acredito ter sido suficientemente comunicado a respeito das informações que li ou que foram lidas para mim, descrevendo o estudo. Ficaram claros para mim quais são os propósitos do estudo, os procedimentos a serem realizados, seus desconfortos e riscos, as garantias de confidencialidade e de esclarecimentos permanentes. Ficou claro também que a minha participação é isenta de despesas e que tenho garantia do acesso ao tratamento. Assim, concordo em participar voluntariamente deste estudo e poderei retirar o meu consentimento a qualquer hora, antes ou durante o mesmo, sem penalidades ou prejuízo ou perda de qualquer benefício que eu possa ter adquirido. A minha assinatura neste Termo de Consentimento Livre e Esclarecido - TCLE dará autorização para utilizarem os dados obtidos quando se fizer necessário, incluindo a divulgação dos mesmos, sempre preservando minha privacidade. Assino o presente documento em duas vias de igual teor e forma, ficando uma em minha posse.

Aracaju/Lagarto, _____ de _____ de _____.

Assinatura do (a) participante: Pedro Iago Souza Santos

Assinatura do (a) pesquisador: Cecília Bezerra de M. C. Guerra

Coloco-me à disposição para quaisquer outros esclarecimentos.

Dados para contato:
Aluno (a) : Cel.: (79)
Professora Juliana Yuri Nagata Cel.: (79) 99127-8486, e-mail: ju_nagata@hotmail.com
Endereço: Rua Padre Alvares Pitangueira, n 248, CEP: 49400-000, Lagarto – SE, +55 79 2105-6550

PARECER CONSUBSTANCIADO DO CEP

DADOS DO PROJETO DE PESQUISA

Título da Pesquisa: CONSEQUÊNCIAS DO EXTRAVASAMENTO ACIDENTAL DE MATERIAL OBTURADOR VIA FORAME APICAL

Pesquisador: Juliana Yuri Nagata

Área Temática:

Versão: 1

CAAE: 63170916.8.0000.5546

Instituição Proponente: Universidade Federal de Sergipe - Campus Lagarto - Nucleo de

Patrocinador Principal: Financiamento Próprio

DADOS DO PARECER

Número do Parecer: 1.917.161

Apresentação do Projeto:

A obturação endodôntica almeja o selamento tridimensional de toda a extensão anatômica do sistema de canais radiculares. Extravasamentos acidentais de cimento obturador podem acontecer, e a literatura não apresenta consenso quanto às sequelas clínicas, como a dor pós-operatória, tão pouco existem estudos que levantam a prevalência dessas situações. Dessa forma, esse trabalho irá quantificar a prevalência de extravasamentos acidentais em tratamentos endodônticos realizados por alunos da graduação em Odontologia da Universidade Federal de Sergipe e Universidade Tiradentes. Além disso, a presença e intensidade de dor pós-operatória será mensurada. Para isso, tratamentos endodônticos realizados por alunos da graduação nas Universidades Federal de Sergipe e Universidade Tiradentes, no estado de Sergipe, nos anos de 2017 e 2018 apresentando tratamentos com extravasamentos acidentais de material obturador serão quantificados. A partir desses casos, os pacientes serão convidados a participar da avaliação de dor pós-operatória, a qual será mensurada por meio da Escala Analógica Visual HelfParker modificada. Dessa forma, os resultados desse projeto irão demonstrar as características clínicas apresentadas por pacientes acometidos por extravasamento acidental de material obturador via forame apical, fornecendo uma casuística desta ocorrência, que permita futuros estudos relacionados a terapêuticas ideais para tratar esses casos se for constatada necessidade.

Objetivo da Pesquisa:

Avaliar a presença e intensidade de dor pós-operatória em dentes obturados com extravasamento acidental do material obturador endodôntico via forame apical.

Avaliação dos Riscos e Benefícios:

Os riscos envolvidos nessa pesquisa referem-se à realização de radiografias essenciais para o tratamento endodôntico havendo baixa exposição à radiação dos pacientes com a utilização de aparelho de raios X adequadamente calibrado. Para minimizar os efeitos da radiação, os pacientes farão uso de colete de chumbo para proteção do corpo e da tireoide e todos os cuidados serão tomados para minimizar os erros e necessidade de radiografias adicionais. Além disso, pode haver desconforto com relação ao deslocamento do paciente à faculdade para realização dos controles periódicos, entretanto este controle mais frequente é necessário para a confirmação do sucesso clínico da maioria dos casos que sofreram acidentes durante o tratamento endodôntico. Se durante o controle for observada qualquer alteração que indique a realização de um novo tratamento endodôntico o mesmo será disponibilizado gratuitamente ao paciente no menor tempo possível. A participação dos pacientes nesse trabalho é totalmente voluntária, podendo os mesmos recusarem-se a participar, ou mesmo desistir a qualquer momento sem que isto acarrete qualquer ônus ou prejuízo ou constrangimento.

Os benefícios desse trabalho estão relacionados à realização dos controles periódicos do tratamento endodôntico contribuindo para acompanhar esses casos de extravasamento de cimento obturador via forame apical, possibilitando assim o diagnóstico precoce dos casos em que ocorrer insucesso, que poderão ser observados quando houver dor pós-operatória persistente, associada ou não ao desenvolvimento ou aumento de lesão periapical. A detecção precoce dessas falhas permitirá uma intervenção imediata por meio do retratamento endodôntico. Nesses casos, será oferecido ao paciente o retratamento endodôntico do dente sem nenhum custo adicional. Além disso, esta pesquisa será muito importante para os cirurgiões-dentistas obterem conhecimento sobre as possíveis repercussões clínicas, quando presentes, do extravasamento de material obturador via forame apical.

Comentários e Considerações sobre a Pesquisa:

Pesquisa sobre tema relevante.

Considerações sobre os Termos de apresentação obrigatória:

Os termos estão adequados.

Conclusões ou Pendências e Lista de Inadequações:

Não foram detectadas pendências.

Considerações Finais a critério do CEP:

Este parecer foi elaborado baseado nos documentos abaixo relacionados:

Tipo Documento	Arquivo	Postagem	Autor	Situação
Informações Básicas do Projeto	PB_INFORMAÇÕES_BÁSICAS_DO_PROJETO_838327.pdf	14/12/2016 23:54:21		Aceito
TCLE / Termos de Assentimento / Justificativa de Ausência	TCLE_Extravasamento.pdf	14/12/2016 23:53:21	Juliana Yuri Nagata	Aceito
Projeto Detalhado / Brochura Investigador	Projeto_extravasamento.pdf	14/12/2016 23:53:04	Juliana Yuri Nagata	Aceito
Orçamento	Projeto_extravasamento_Orcamento.pdf	14/12/2016 23:52:08	Juliana Yuri Nagata	Aceito
Declaração de Instituição e Infraestrutura	autorizacoes.pdf	14/12/2016 23:50:42	Juliana Yuri Nagata	Aceito
Cronograma	Projeto_extravasamento_Cronograma.pdf	14/12/2016 23:49:47	Juliana Yuri Nagata	Aceito
Folha de Rosto	folha_de_rosto_extravasamento.pdf	14/12/2016 23:46:43	Juliana Yuri Nagata	Aceito

Situação do Parecer:

Aprovado

Necessita Apreciação da CONEP:

Não

ARACAJU, 13 de Fevereiro de 2017

Assinado por:
Anita Hermínia Oliveira Souza
(Coordenador)

Endereço: Rua Cláudio Batista s/nº
Bairro: Sanatório **CEP:** 49.060-110
UF: SE **Município:** ARACAJU
Telefone: (79)2105-1805 **E-mail:** cephu@ufs.br