

UNIVERSIDADE TIRADENTES

ADRIANA CHAGA SAMPAIO
CAROLINE BRITO OLIVEIRA

INCISIVOS CENTRAIS COM CÚSPIDE EM
GARRA: RELATO DE CASO CLÍNICO EM CRIANÇA

Aracaju

2015

ADRIANA CHAGAS SAMPAIO
CAROLINE BRITO OLIVEIRA

INCISIVOS CENTRAIS COM CÚSPIDE EM
GARRA: RELATO DE CASO CLÍNICO EM CRIANÇA

Trabalho de conclusão de curso
apresentado a coordenação do curso de
odontologia da Universidade Tiradentes
como parte dos requisitos para obtenção do
grau de bacharel em odontologia.

Orientadora: Prof. Msc. ALINE SOARES MONTE SANTO

Aracaju
2015

AUTORIZAÇÃO PARA ENTREGA DO TCC

Eu, Aline Soares Monte Santo orientadora das discentes Adriana Chagas Sampaio e Caroline Brito Oliveira atesto que o trabalho intitulado: “INCISIVOS CENTRAIS COM CÚSPIDE EM GARRA: RELATO DE CASO CLÍNICO EM CRIANÇA” está em condições de ser entregue à Supervisão de Estágio e TCC, tendo sido realizado conforme as atribuições designadas por mim e de acordo com os preceitos estabelecidos no Manual para a Realização do Trabalho de Conclusão do Curso de Odontologia.

Atesto e subscrevo,

Aline Soares Monte Santo
Orientador

ADRIANA CHAGAS SAMPAIO
CAROLINE BRITO OLIVEIRA

INCISIVOS CENTRAIS COM CÚSPIDE EM GARRA:
RELATO DE CASO CLÍNICO EM CRIANÇA

Trabalho de conclusão de curso
apresentado a coordenação do curso de
odontologia da Universidade Tiradentes
como parte dos requisitos para obtenção do
grau de bacharel em odontologia.

Aprovado em ____/____/____

Banca Examinadora

Prof. Orientadora: Aline Soares Monte Santo

1º Examinador: _____

2º Examinador: _____

Aracaju
2015

INCISIVOS CENTRAIS COM CÚPIDE EM GARRA: RELATO DE CASO CLÍNICO EM CRIANÇA

Adriana Chagas Sampaio¹, Caroline Brito Oliveira¹, Aline Soares Monte Santo²

(¹) *Graduanda em Odontologia – Universidade Tiradentes;* (²) *Msc. Professora do Curso de Odontologia – Universidade Tiradentes.*

Resumo

Diversas anomalias dentárias são relatadas na literatura e se diferenciam como anomalias de forma e de número. Dentre elas, a cúspide em garra é uma estrutura acessória bem circunscrita localizada na face lingual ou palatina de uma unidade dentária anterior, estendendo-se pelo menos da metade da junção cimento-esmalte para a margem incisal, podendo ocasionar problemas estéticos e funcionais no paciente. Sua etiologia não é totalmente esclarecida, porém acredita-se que ela ocorra devido a um problema genético durante a embriogênese, podendo ainda está associada a fatores ambientais. O objetivo deste estudo é relatar um caso de cúspide em garra em um paciente de 06 de anos de idade, do gênero masculino, que se queixava de dentes “estranhos” na boca, porém sem sintomatologia. O diagnóstico foi feito através da tomografia computadorizada em feixe cônico na qual os cortes sagitais evidenciaram a presença de cúspides em garra nas unidades 12, 11, 21 e 22. Foi realizada a orientação para os pais da criança sobre os possíveis riscos da anomalia e optou-se pelo acompanhamento até a erupção completa das unidades dentárias. A relevância desse caso consiste em abordar uma anomalia dentária rara com poucos casos publicados na literatura.

Palavras-chave: anomalias dentárias; cúspide em garra; criança.

Abstract

Several dental anomalies are reported in the literature and they differ as anomalies in shape and number, among them the cusp claw, which is a well circumscribed ancillary structure located in the lingual or palatal face of an anterior dental unit extending at least half the cemento-enamel junction to incisal margin, and may also cause aesthetic and functional problems in the patient. Its etiology is not fully understood, but it is believed that it occurs due to a genetic problem during embryogenesis and can be also associated with environmental factors. The aim of this study is to present a case cusp claw in a 06 year-old patient, male, who complained of strange teeth in the mouth, but without symptoms. The diagnosis was made by computed tomography cone beam in which the sagittal sections revealed the presence of cusp claw the units 12, 11, 21 and 22. Guidance for the child's parents about the risks due the anomaly was carried out and opting for the monitoring until complete eruption of the dental units. The relevance of this case is to address a rare dental anomaly with few cases reported in the literature.

Key-words: dental anomalies; talon cusps; children.

1. Introdução

Frequentemente, é possível observar em exames odontológicos de rotina a presença de alterações dentárias. Fatores como esses podem influenciar na conduta e necessidade de tratamento odontológico.

Estudos experimentais, bem como mutações genéticas no homem, têm indicado que o desenvolvimento da

dentição está sobre o controle de diversos genes, e distúrbios do desenvolvimento podendo acarretar diversas anomalias dentárias (FABER, 2006).

Walter et al. (1997), afirmaram que as anomalias dentárias originam-se durante a odontogênese, principalmente na fase de iniciação e proliferação do germe da lâmina

dentária, ao longo do período do desenvolvimento do bebê.

De acordo com Carvalho et al (2004), a causa das más formações dentárias não está bem esclarecida, porém sabe-se que tem uma forte influencia genética.

Dentre as anomalias dentárias citadas na literatura temos a cúspide em garra, representada por uma cúspide acessória bem circunscrita localizada na face lingual de uma unidade dentária anterior, estendendo-se pelo menos da metade da junção cimento-esmalte para a margem incisal. Representando a continuação de um cingulo normal, um cingulo aumentado, uma pequena cúspide acessória, ou, finalmente, a formação completa da cúspide em garra. (NEVILLE et al., 2009).

A maior parte dos casos descritos na literatura descreve a cúspide acessória como uma projeção dentária em direção a região lingual conferindo um aspecto que lembra uma garra de águia, porém essa cúspide também pode ser projetada para região vestibular ou nas duas superfícies do dente simultaneamente.

Henderson (1977) descreveu a cúspide em garra pela primeira vez, que envolvia um dente decíduo, incisivo central superior esquerdo, de uma criança de 04 anos. Segundo Scavuzzi (2005) este tipo de cúspide acessória é uma alteração do desenvolvimento dentário. Originando-se da região do colo em direção a margem cortante do dente. (HATTAB et al., 1996).

Com relação a frequência, apenas três quartos de todas as cúspides em garra relatadas na literatura estão localizadas em dentição permanente. Ocorrendo predominantemente nos incisivos laterais superiores permanentes (55%) e incisivos centrais (33%), porém tem sido vistas com

menor frequência em incisivos inferiores (6%) e caninos superiores (4%). Sua ocorrência em dentição decídua é rara. (NEVILLE et al., 2009).

Segundo Davis e Brook (1986) a cúspide em garra pode está associada também a outros tipos de anomalias dentárias, não sendo um caso isolado de alteração dentária. Este tipo de anomalia dentária ocorre com maior frequência nos asiáticos, nativos americanos, esquimós e descendentes de árabes. E ambos os gêneros podem ser afetados. Sua ocorrência pode ser tanto unilateral ou bilateral. A cúspide em garra pode estar associada a outras anomalias dentárias como, dentes supranumerários, odontomas, dentes impactados e incisivos centrais conoides. Em alguns casos parece haver influencia genética. (NEVILLE et al.,2009).

Segundo Neville et al., (2009) a cúspide em garra foi documentada em gêmeos e pacientes com síndromes de Rubistein-Taybi, de Mohr, de Ellis-van Creveld, incontinência pigmentar acromiante e na angiomatose de Sturge-Weber, porém ainda não é uma associação direta, já que foi feito estudos específicos em relação a essas ocorrências. Poucas pesquisas foram realizadas a respeito da prevalência das cúspides em garra. Porém estimativas indicam que a sua frequência em indivíduos é menor que 1% na população em geral.

As maiorias dessas cúspides apresentam uma extensão em direção a polpa dentária. Radiograficamente, é visualizada recobrimdo a porção central da coroa e incluindo esmalte e dentina. Apenas alguns casos apresentam extensões pulpares visualmente notadas em radiografias dentárias. (NEVILLE et al., 2009). Confirmação do diagnóstico desses tipos de anomalias dentárias é

realizada por meio de exames clínicos e radiográficos.. (STIMSON et al., 1997).

Já o tratamento, de acordo com Jimenez-Rubio (1999) consiste na remoção profilática para melhorar a estética, harmonia oclusal e diminuir o risco de cárie. A decisão do tratamento tomada pelo cirurgião-dentista deve ser esclarecida para o paciente e responsável, avaliando a sua real necessidade de intervenção.

Diante do exposto, o objetivo desse trabalho foi relatar um caso clínico de um paciente com diagnóstico de cúspide em garra, abordando seus aspectos clínicos e radiográficos, visto que o diagnóstico precoce é de suma importância para a prática clínica odontopediátrica.

2. Relato de caso

Paciente L.J.C, gênero masculino, 06 anos de idade, nascido e residente no município de Aracaju-Sergipe, feoderma, ASA I, não apresentando patologias de base, compareceu a Clínica Odontológica da Universidade Tiradentes, queixando-se de dentes estranhos na boca (SIC), porém sem relato de qualquer tipo de sintomatologia. Na anamnese foi relatado que a criança tinha uma alimentação equilibrada e uma escovação dental adequada.

Ao exame intra-oral (conforme figura 1) foi observado que as unidades dentárias 11 e 21 apresentavam morfologia alterada de acordo com o padrão da normalidade. A criança também apresentava hábitos deletérios como morder objetos, interposição lingual assim como episódios escassos de bruxismo, principalmente à noite.

Foram solicitados exames imaginológicos do tipo tomografia computadorizada para a avaliação da relação entre as cúspides com a câmara pulpar coronária e o canal radicular.

Após confirmação do diagnóstico de cúspide em garra em um paciente não sindrômico através dos exames imaginológicos (figuras 2, 3, 4 e 5) foi realizado a orientação para os responsáveis da criança, alertando das possíveis complicações, como problemas oclusais, estéticos, aumento no risco de cárie devido ao provável acúmulo de biofilme na região das cúspides e necrose pulpar.

As cúspides não se encontravam totalmente erupcionadas, o que justificou a sua preservação nas unidades dentárias acometidas, para, posteriormente, quando houver a erupção total das mesmas, avaliar a necessidade do desgaste das mesmas para se restabelecer a oclusão dentária do paciente.

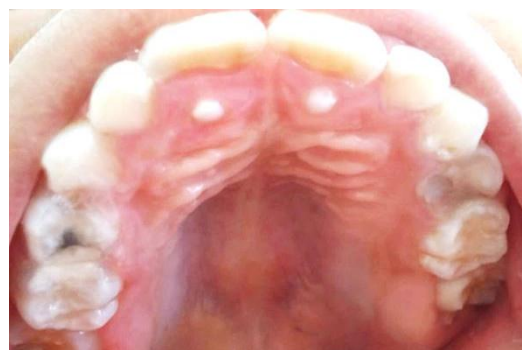

Figura 1: Exame intra-oral, evidenciando a presença de cúspides acessórias nas unidades 11 e 21 compatíveis com cúspide em garra.

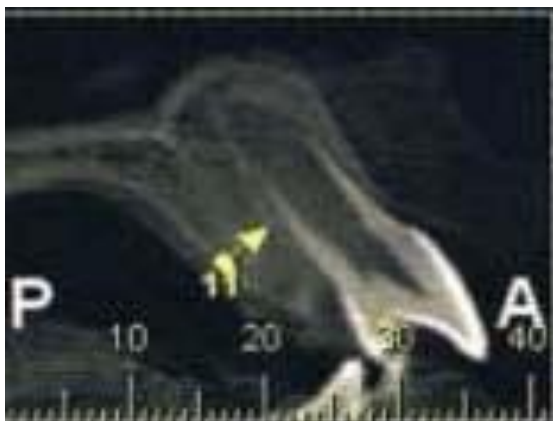

Figura 2: Corte sagital da maxila, confirmando o diagnóstico de cúspide em garra na unidade 11.

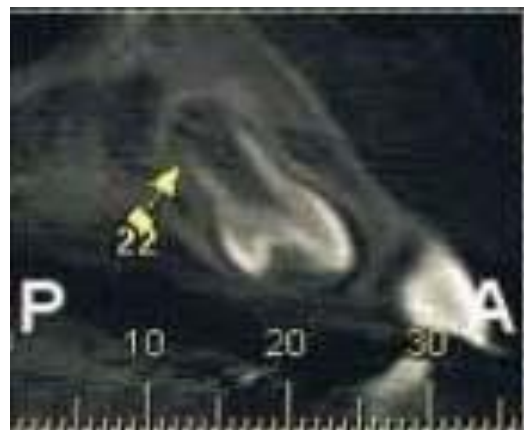


Figura 5: Corte sagital da maxila confirmando o diagnóstico de cúspide em garra na unidade 22, ainda não erupcionada.

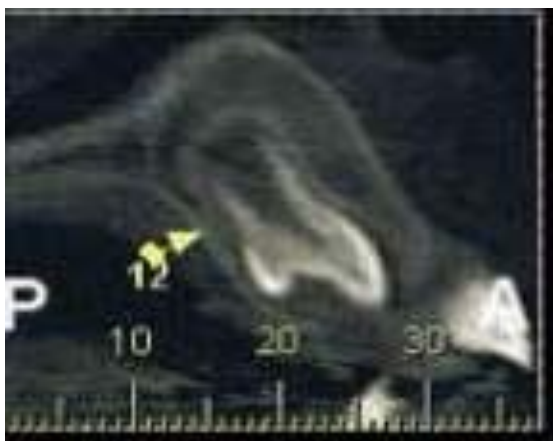


Figura 3: Corte sagital da maxila confirmando o diagnóstico de cúspide em garra na unidade 12, ainda não erupcionada.

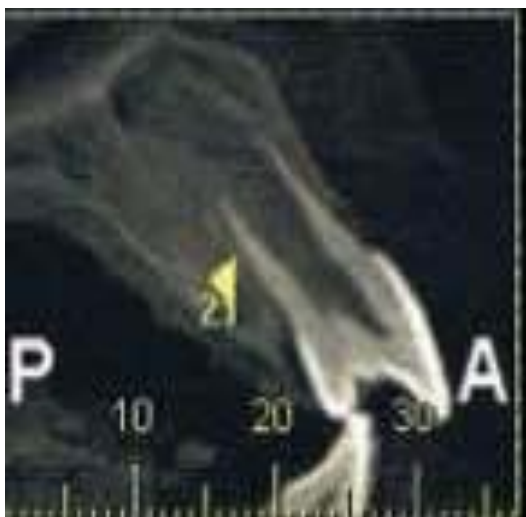

Figura 4: Corte sagital da maxila confirmando o diagnóstico de cúspide em garra na unidade 21.

4. Discussão

O caso apresentado é tradicionalmente classificado como uma anomalia dentária de desenvolvimento conhecida como cúspide em garra.

Durante o processo de desenvolvimento dentário, podem ocorrer diferenciações celulares que geram anomalias na estrutura dentária como cúspides supranumerárias ou cúspide em garra. (COCLETE et al., 2015).

Segundo Davis e Brook (1986) a cúspide em garra parece ter uma etiologia multifatorial, ou seja, está associado a fatores genéticos e ambientais.

Jimenez-Rubio (1999) relatou 02 casos de garra cúspide em garra que afetava primos de primeiro grau, e afirmou que o envolvimento da família com outras anomalias dentárias sugerem o fator genético como um provável fator principal causador.

Hattab et al. and Solanki et al. (1996) relatou cúspides em garra em irmãos, mas esses eram portadores de Ellis-van Creveld e síndromes Berardinelli-Seip, respectivamente, ao contrário do paciente relatado no presente caso que não era síndrômico.

Davis e Brook (1986) encontraram cúspides em garra associadas a dentes supranumerários, macrodontia e *dens invaginatus*. Mader (1985) sugeriu que a cúspide em garra poderia estar associada também a outras anomalias dentárias, como mesiodens, caninos impactados e odontomas.

Segundo Zhu et al. (1997), nos pré-molares uma anomalia similar se projeta através da superfície oclusal que é conhecida como *dens invaginatus*. Estudos histológicos confirmaram que dens evaginatus e cúspide em garra são idênticos morfológicamente e que os termos cúspide em garra e dens evaginatus são termos usualmente clínicos.

Anatomicamente é uma estrutura em formato de cúspide que se projeta da junção cimento-esmalte em direção a região lingual dos dentes anteriores. Ela pode ocorrer tanto em região lingual quanto em região vestibular dos dentes anteriores, variando em forma, tamanho e comprimento. Ocorre com mais frequência em região de maxila, sem predileção por dentição. (COCLETE et al., 2015).

A imagem radiográfica revela duas linhas radiopacas delgadas em forma de “V”, compostas por esmalte e dentina normais, que convergem na porção cervical em direção á margem incisal, sobrepondo a coroa do dente. (SARRAF-SHIRAZI et al., 2010).

Hattab et al. (1996) classificou as cúspides garra como: tipo I; cúspide que se estende, pelo menos, 50% do comprimento incisivo-cervical do dente; tipo II, cúspide adicional que se estende de 25-50% do comprimento do dente; e tipo III, que ocupa menos de 25% da distância a partir da junção cimento até a borda incisal. No caso apresentado pode-se observar na

tomografia computadorizada em cortes sagitais da maxila que as cúspides acessórias das unidades 11, 21, 12 e 22 estendem-se de 25%-50% do comprimento do dente, sendo classificadas como tipo II.

É uma anomalia de desenvolvimento rara que impõe desafios para o cirurgião-dentista na prática clínica, uma vez que sua comunicação com a cavidade oral pode causar patologias endodônticas, devido a relação da cúspide acessória com a região pulpar, a partir do momento que a mesma está exposta na cavidade oral, pode sofrer pressão através de estímulos mastigatórios, contato com alimentos ácidos, e também aumentos de temperatura, o que pode causar a necrose pulpar e lesões periapicais (SARRAF-SHIRAZI et al., 2010).

O tratamento para cúspides em garra tem como objetivo evitar interferências oclusais, lesões de cárie, problemas estéticos, interferências com a língua e envolvimento pulpar. As opções de tratamento são; selantes de fissuras ou restaurações; tratamento de endodôntico e extrações. (SARRAF-SHIRAZI et al., 2010).

5. Conclusão

Com base no caso clínico relatado e no levantamento de dados para a realização deste trabalho, conclui-se que a anomalia dentária do tipo cúspide em garra é considerada rara e o diagnóstico precoce é fundamental para a prevenção de distúrbios bucais como a doença cárie e a maloclusão, cabendo aos Odontopediatras orientar a criança e os responsáveis sobre a importância de manter uma excelente higiene oral, no caso apresentado foi avaliada a necessidade de desgaste das cúspides após a erupção total das

mesmas. Por fim, poucos estudos acerca da anomalia do tipo cúspide em garra são encontrados na literatura, o que evidencia a necessidade de novas pesquisas.

Referências

1. CARVALHO, MGP de., BIER C.A., WOLLE, CFB., LOPES, AS. Montagner F. Tratamento endodôntico de dens-in-dente. **Repeo**. 2004;2(3):1-8.
2. COCLETE, GB., COCLETE, GLG., POI, WR., PAULON, S.S., SANTOS-PINTO, ZMP., SALZEDAS, LMP. Cúspide em garra. **Arch Health Invest** 2015 4(2): 5-8.
3. DAVIS PJ, BROOK AH. The presentation of talon cusp: diagnosis, clinical features, associations and possible aetiology. **Br Dent J**. 1986;160(3):84-8.
4. FABER, J. O que há de novo na odontologia: Oligodontia. **R. Dental Press Ortodon Ortop Facial**. 2006; 11(2): 16-17.
5. HATTAB FN, YASSIN OM, AL NIMRI, KS. Talon cusp in permanent dentition associated with other dental anomalies: review of literature and reports of seven cases. **ASDC J Dent Child**. 1996;63(5):368-76.
6. HENDERSON HZ. Talon cusp: a primary or a permanent incisor anomaly. **J Indiana Dent Assoc**. 1977; 56 (6):45-6.
7. MADER CL, KELLOGG SL. Primary talon cusp. **ASDC J Dent Child**. 1985; 52 (3):223-6.
8. NEVILLE, BW, et al. Anomalias Dentárias. In: NEVILLE, BW, et al. **Patologia Oral e Maxilofacial**. 3 edição. Rio de Janeiro: Guanabara Koogan. 2009. Cap.2, p.41-103.2.
9. SARRAF-SHIRAZI, A., REZAIEFAR, M., FORGHANI, M. A Rare Case of Multiple Talon Cusps in Three Siblings. **Braz Dent J** 2010 21(5): 463-466.
10. SEGURA, J.J.; JIMENÉZ-RUBIO, A. Talon Cusp affecting permanent maxillary lateral incisors in 2 family members. **Oral Sugery Oral Medicine Oral Pathology ;** 88(1): 90-92. July, 1999.
11. STIMSON, JM., SIVERS, JE., HLAVA, GL. Features Oligodontia in three generations. **J. Clin Pediatr Dent**. 1997; 21(3): 269-75.
12. ZHU, JF., KING, DL., HENRY, RJ. Talon cusp with associated adjacent supernumerary tooth. **Gen Dent**. 1997; 45(2): 178-81.
13. WALTER, LRF., FERRELE, A., ISSAO, M. Odontologia para bebê: odontopediatria do nascimento aos 3 anos. São Paulo: **Artes Médicas**. 1997.

TERMO DE CONSENTIMENTO LIVRE E ESCLARECIDO PARA DIVULGAÇÃO DE IMAGENS

Título do trabalho: Incisivos centrais com cúspide em garra: relato de caso clínico em criança

Nome dos pesquisadores: Adriana Matos Sampaio
Caroline Brito Oliveira

Nome da orientadora: Profa. MSc. Aline Soares Monte Santo

Eu, Renilda Jesus Costa, abaixo assinado, responsável pelo menor Lázaro Jesus Costa, autorizo a divulgação dos dados e imagens referentes à documentação de seu caso.

OBS.: Ao autorizar a participação do menor, o responsável permitirá que os pesquisadores acima citados divulguem os dados e imagens sobre o caso clínico do menor. O paciente e sua responsável terão a liberdade de se recusar a participar a qualquer instante, sem qualquer prejuízo para ambos. O responsável não terá nenhum tipo de despesa para autorizar a participação do menor e sua participação neste trabalho não traz complicações legais. O paciente não será submetido a nenhum risco ou desconforto durante a execução nem durante a divulgação do mesmo. Todas as informações coletadas neste estudo são estritamente confidenciais. Espera-se que este relato de caso clínico sirva para acrescentar informações importantes à comunidade odontológica no que diz respeito ao conhecimento das lesões intrusivas de dentes decíduos, onde o pesquisador se compromete a divulgar o caso clínico na literatura científica.

Declaro que recebi cópia do presente termo de consentimento.

Aracaju, 21 de maio de 20 15.

Renilda Jesus Costa
Assinatura da responsável pelo menor

AES
Dra. Aline Soares M. Santo
Cirurgiã - Dentista
CRO-SE 1677
Assinatura + carimbo da professora orientadora