UNIVERSIDADE TIRADENTES

DENYLLSON RIBEIRO ALMEIDA
JOSÉ ITANAUAN SANTOS BISPO
STEFANI RAIANE SANTOS COELHO

REABILITAÇÃO ESTÉTICO-FUNCIONAL EM PERDA PRECOCE DE DENTES DECÍDUOS, POR MEIO DE MANTENEDORES DE ESPAÇO.
RELATO DE CASO CLÍNICO

Aracaju
2017

DENYLLSON RIBEIRO ALMEIDA
JOSÉ ITANAUAN SANTOS BISPO
STEFANI RAIANE SANTOS COELHO

REABILITAÇÃO ESTÉTICO-FUNCIONAL EM PERDA PRECOCE DE DENTES DECÍDUOS, POR MEIO DE MANTENEDORES DE ESPAÇO.
RELATO DE CASO CLÍNICO

Trabalho de conclusão de curso apresentado à Coordenação do Curso de Odontologia da Universidade Tiradentes como parte dos requisitos para obtenção do grau de Bacharel em odontologia.

Orientador: Luciano Pacheco de Almeida.

Aracaju
2017

DENYLLSON RIBEIRO ALMEIDA
JOSÉ ITANAUAN SANTOS BISPO
STEFANI RAIANE SANTOS COELHO

REABILITAÇÃO ESTÉTICO-FUNCIONAL EM PERDA PRECOCE DE DENTES DECÍDUOS, UTILIZANDO MANTENEDORES DE ESPAÇO.

RELATO DE CASO CLÍNICO

Trabalho de conclusão de curso apresentado à Coordenação do Curso de Odontologia da Universidade Tiradentes como parte dos requisitos para obtenção do grau de Bacharel em odontologia.

Aprovado em ____/____/____

Banca Examinadora

_____

Prof. Orientador:_____

_____

1º Examinador: _____

_____

2º Examinador:_____

AUTORIZAÇÃO PARA ENTREGA DO TCC

Eu, _____ orientador(a) do(a) discente _____ atesto que o trabalho intitulado: "_____" está em condições de ser entregue à Supervisão de Estágio e TCC, tendo sido realizado conforme as atribuições designadas por mim e de acordo com os preceitos estabelecidos no Manual para a Realização do Trabalho de Conclusão do Curso de Odontologia.

Atesto e subscrevo,

_____

Orientador(a)

"*O grande objetivo da educação não é o saber, mas a ação*."

Herbert Spencer

REABILITAÇÃO ESTÉTICO-FUNCIONAL EM PERDA PRECOCE DE DENTES DECÍDUOS, POR MEIO DE MANTENEDORES DE ESPAÇO: RELATO DE CASO CLÍNICO.

Denyllson Ribeiro Almeida[a], José Itanauan santos Bispo[b], Stefani Raiane Santos Coelho[c], Luciano Pacheco de Almeida[d]

[(a)] Graduando em Odontologia – Universidade Tiradentes; [(b)] Graduando em Odontologia – Universidade Tiradentes; [(c)] Graduanda em Odontologia – Universidade Tiradentes; [(d)]Msc. Professor Titular do Curso de Odontologia – Universidade Tiradentes.

Resumo

As perdas de dentes em pacientes na faixa etária dos 3 aos 5 anos são muitos frequentes, principalmente, em paciente com uma condição socioeconômica baixa. Sabendo da importância da manutenção desses dentes tanto nas condições oclusais quanto psicológicas para a criança se faz necessário o uso de mantenedores de espaço, com isso prevenindo possíveis problemas oclusais, além de diversos distúrbios fonéticos, mastigatórios e estéticos. O presente trabalho teve como objetivo descrever um caso clínico sobre reabilitação estético- funcional no paciente J.R.B.S do gênero masculino, 4 anos e 6 meses de idade, acometido por cárie severa na infância, esclarecendo sobre as possíveis consequências da perda prematura de dentes decíduos e a importância do correto tratamento, mantendo este espaço que foi perdido precocemente. Como etapa inicial foi realizado o condicionamento psicológico da criança e a adequação do meio bucal, por meio de restaurações provisórias com ionômero de vidro Maxion restaurador, nas unidades 55, 65, 73, 72, 71, 81, 82 e 83. Sucessivamente foram realizados exodontias das unidades 54 a 64, 74, 75, 84 e 85. Após a etapa das exodontias serem concluídas, foi realizado a reabilitação estético-funcional por meio da confecção e instalação do mantenedor de espaço removível.

Palavras-chave: perda dental; reabilitação; mantenedor de espaço.

Abstract

Tooth loss is very frequent among 3 to 5 year old children, especially those living in poor communities. Because of the importance of proper teeth maintenance in both child occlusal and psychological conditions, it is necessary to use space maintainers. They not only prevent possible occlusal problems but also keep several phonetic, masticatory and aesthetic disorders from being developed. The objective of the present study is to present the clinical case of aesthetic-functional rehabilitation in the male patient, J.R.B.S. He is 4 years and 6 months old, affected by severe caries, which could explain the possible consequences of premature loss of deciduous teeth and the need for the correct treatment, maintaining this space that was lost early. As an initial step, the child's psychological conditioning and the adequacy of the oral environment were dealt with by means of temporary restorations with Maxion restorative glass ionomer in units 55, 65, 73, 72, 71, 81, 82 and 83. Successive tests were performed. After the stage of the exodontias were concluded, the aesthetic-functional rehabilitation was accomplished by the preparation and installation of the removable space maintainer.

Keywords:; Dental loss; rehabilitation; Space maintainer

1. Introdução

A cárie é uma patologia multifatorial, onde existe uma inter-relação, entre hospedeiro, micro-organismo, dieta e o tempo. Sendo que os fatores socioeconômicos e de hábitos, também interferem nessa relação. A interação desses fatores por um período de tempo propicia o desenvolvimento da doença cárie, que tem inicio com o aparecimento de mancha branca opaca, sem cavitação, na superfície do dente, resultante da desmineralização do esmalte dentário (Losso., Tavares., Silva., Urban, et al., 2009). No entanto é uma doença possível de prevenção e seu tratamento é bastante eficaz quando diagnosticada e tratada precocemente (Seow et al., 2012).

As lesões de cárie em crianças com idade entre 12 e 36 meses afetam 5 a 20% desta faixa etária (Bee., Mitchell, et al.,1984) com evolução rápida e severa, atingindo principalmente os incisivos inferiores por serem os primeiros dentes a irromperem e estão mais expostos (Walter., Ferrele., Hokama., Pelanda., Franco., Lega, et al., 1987). São considerados como fatores de risco para desenvolvimento da doença cárie severa da infância: uso de mamadeira noturna, defeito de desenvolvimento de esmalte, lanches noturnos, uso de mamadeira com carboidratos, contagem elevada de *S. mutans*, ausência ou ineficiência de higiene, alta frequência de ingestão de carboidratos, classe social baixa e baixa escolaridade dos pais. São fatores que agem diretamente ou indiretamente na evolução da doença (Matee., Mikx., Maselle., Van Palenstein Helderman, et al., 1992., Li., Navia., Bian, et al., 1996., al Ghanim., Adenubi., Wyne., Khan, et al 1998).

A carie precoce da infância acomete uma ou mais superfície dentaria (cavitada ou não), em crianças menores que 6 anos de idade (American Academy of Pediatric Dentistry, et al., 2014). Quando não tratada pode desenvolver complicações como pulpite aguda, abscesso, má oclusão, problemas comportamentais, além de poder desenvolver carie na dentição permanente (Ripa et al., 1988, Parisotto, 2009, Finucane, 2012, Mishra, 2013).

Geralmente a presença de dor e inflamação são as manifestações mais frequentes da cárie precoce da infância. Entretanto, além do comprometimento da saúde bucal pode ocorrer o prejuízo da saúde geral da criança (Feitosa., Colares., Pinkham, et al., 2005., Bönecker., Abanto., Tello., Oliveira, et al., 2012). Quando

os fatores causadores da doença não são identificados e controlados adequadamente, a doença pode progredir rapidamente e causar perda precoce dos dentes decíduos por extensa destruição coronária (Cardoso., Lourenço Neto., Paschoal., Silva., Lima, et al., 2011., Fernandes., Lourenço Neto., Gurgel., Silva., Machado., Rios, et al., 2011).

Mesmo com a odontologia moderna voltada para os procedimentos preventivos, a doença cárie ainda é um problema frequente na Odontopediatria, levando à necessidade de tratamentos diversos (Bönecker., Guedes-Pinto., Walter, et al., 1997), possibilitando com a existência de diferentes alternativas de tratamentos reabilitadores desde a mais simples (restaurações diretas), até as mais complexas como o uso de pinos pré-fabricados, coroas acrílicas, fragmentos de dentes naturais entre outros, com diferentes características estéticas, dificuldade de execução e custo (Damasceno., Marassi., Ramos., Souza,. Et al., 2002). Diante do comprometimento de dentes decíduos inviabilizando o tratamento conservador (restauração) opta-se por um tratamento mais radical (exodontia), havendo a necessidade de confeccionar uma prótese total ou uso de mantenedores de espaço (Damasceno., Marassi., Ramos., Souza, et al., 2002).

A dentição decídua juntamente com demais estruturas formam o sistema estomatognático, que são essenciais nas funções mastigatórias, deglutição e fonéticas, provocando estímulos para o desenvolvimento dos maxilares. Além disso, mantêm os antagonistas no plano de oclusão e tem a função de guiar os dentes sucessores (permanentes), sendo considerados os mantenedores de espaço ideais para os dentes permanentes (Bortolotti., Ribeiro., Spinasse, et al., 1999).

Segundo Moyer (1991), a perda precoce de um dente decíduo ocorre antes do seu sucessor permanente ter iniciado a sua erupção. A perda desses dentes, sendo por trauma ou pela doença cárie, tem como principais consequências a perda de espaço, extrusão dos dentes antagonistas, inclinação de dentes adjacentes e outros problemas como a deglutição atípica (Guedes Pinto, et al., 1991). Além desses problemas pode-se perceber a dificuldade do convívio social, devido à estética insatisfatória da criança, podendo apresentar quadros de isolamento e depressão (Alencar *et al*, 2007; Silva *et al*, 2007; Piassi *et al*, 2000). Também é importante ressaltar que esta perda precoce, pode atrasar ou facilitar a erupção do dente sucessor, a depender do estágio de formação do dente. Se este se encontra com ausência da formação radicular, a erupção ira atrasa-la. Porem se esta perda ocorrer próximo de estágio 6 de Nolla, irá ocorrer a precipitação da erupção do dente sucessor (Corrêa, 1996; Kelner *et al*, 2005; Moyers, 1991).

Tem se destacado na Ortodontia preventiva, o tratamento adequado dos espaços criados devido à perda prematura de dentes decíduos, como o uso dos mantenedores de espaço, a fim de manter o espaço de um dente perdido prematuramente. Apesar do seu destaque este problema não deixa de ser comum na atualidade (Graber,1985). Ricardo Reys(2010), afirmou que sempre que ocorre a perda de um dente decíduo antes do tempo da sua normalidade, a redução do comprimento do arco é a consequência mais observada, predispondo o paciente a maloclusão. Haverá dessa forma, a necessidade de preservar o espaço para o dente substituto, utilizando o mantenedor de espaço.

A manutenção de espaço tem como objetivo reduzir ou eliminar a necessidade de futuros tratamentos ortodônticos complexos. (Mendoza, 2004; Hubertus *et al*, 2002; Laing *et al*, 2009).

Os mantenedores de espaço são aparelhos fixos ou removíveis, podem ser uni ou bilaterais, cada um deles com indicações próprias e específicas (Alencar *et al*, 2007; Laing *et al*, 2010). Sendo bastante utilizados na Ortodontia preventiva, prevenindo o deslocamento, geralmente mesial, dos dentes permanentes já presentes na cavidade oral, evitando o desenvol-

vimento de maloclusões severas. (Arcila e Gomez, 1988). Dessa forma, a manipulação correta dos espaços criados precocemente com a perda dentária, previne problemas de oclusão, migração resultante dos dentes adjacentes e antagonistas, hábitos nocivos, comprometimento da função na mastigação, na fonação e estética (Quintana Espinosa e Martínez Brito, 2010).

O objetivo desse estudo é apresentar um caso clínico, afim de esclarecer as consequências da perda precoce de dentes decíduos, discorrendo sobre a importância de manter este espaço, focando no uso do mantenedor de espaço, como principal tratamento.

2. Relato de Caso

Paciente do sexo masculino, J.R.B.S de 4 anos e 6 meses de idade, compareceu a clinica odontológica da universidade Tiradentes (UNIT), acompanhado de seu responsável queixando-se que a criança apresentava perda total dos dentes. Após avaliação geral do paciente por meio de anamnese, exames clínicos e radiográficos, observou-se presença de lesões cariosas ativas nas unidades 55, 65, 73, 72, 71, 81, 82, 83 e extensa destruições coronárias das unidades 54, 53, 51, 61, 62, 63, 64, 75, 74, 85, 84, e os dentes 51, 52, 61, 62 com presença de fístula na região apical .

Foi realizado adequação do meio com restaurações de ionômero de vidros das unidades 52, 55, 65, 73, 72, 71, 81, 82 ,83 e foram dadas as devidas instruções para realização de uma higienização oral correta. Foi solicitada radiografia panorâmica e modelo de estudo para avaliar a possibilidade de reabilitar e manter o espaço com a utilização de mantenedor de espaço. Em seguida foi realizado a exodontia das unidades 54, 53, 51, 61, 62, 63, 64, 75, 74, 85, 84; de modo que os focos de infecção fossem eliminados. As exodontias foram indicadas devido à impossibilidade de se realizar o tratamento endodôntico e restaurador pela grande destruição coronária dos dentes envolvidos.

Após a eliminação dos focos infecciosos e a adequação do meio, foram confeccionados os mantenedores de espaço estético funcional superior e inferior. Para confecção do mantenedor realizou-se moldagem inicial com alginato. Após a moldagem, foram confeccionadas as bases de prova com resina acrílica e roletes de cera (Cera laminada 7, Artigos Odontológicos Clássico, São Paulo, SP, Brasil) com o intuito de ajustar a altura, marcar a linha média, linha do sorriso e guia de caninos das próteses. Após essa etapa, as bases de prova com os dentes para os ajustes finais de oclusão foram confeccionadas. Com as próteses finalizadas os ajustes de oclusão foram realizados.

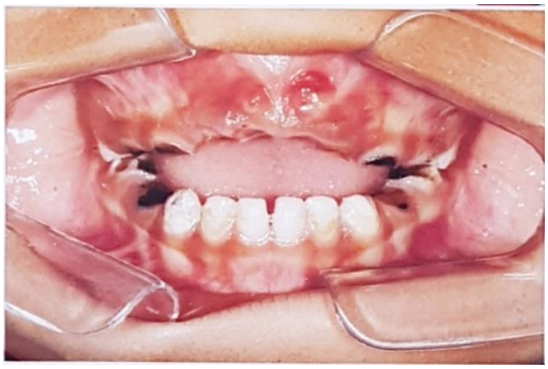

Figura 01 - Aspecto clínico frontal inicial dos dentes com presença de extensas destruições coronárias e lesões cariosas, presença de fistulas.

Figura 02 - Aspecto clínico inicial da arcada superior com presença de extensa destruição coronária

Figura 03 - Aspecto clínico inicial da arcada inferior

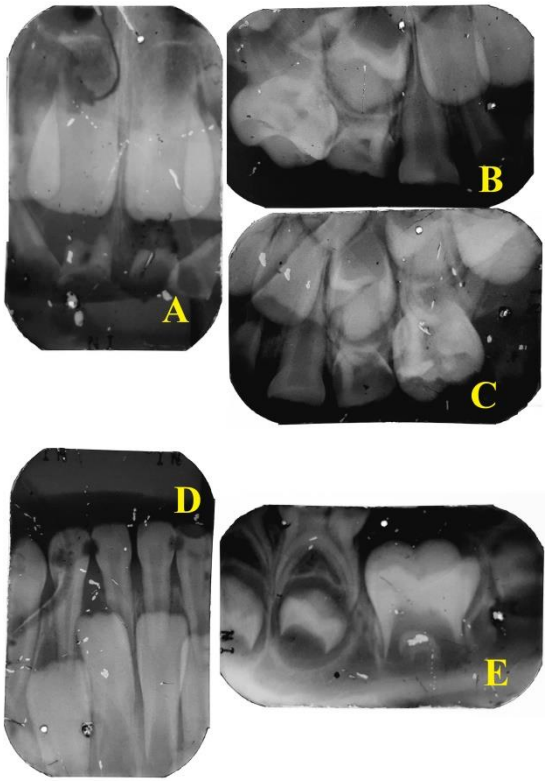

Figura 04 – Radiografia inicial
A. radiografia periapical da região de incisivo superior.
B. radiografia periapical da região de molares direito.
C. radiografia periapical da região de molares esquerdo
D. radiografia periapical da região de incisivos inferior
E. radiografia peripaical da região de molar inferior esquerdo

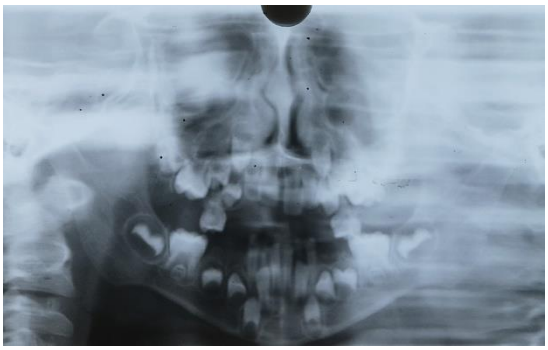

Figura 05 - Radiografia panorâmica

Figura 06 – modelo de estudo do arco superior e inferior

Figura 07 – chapa de prova do arco inferior

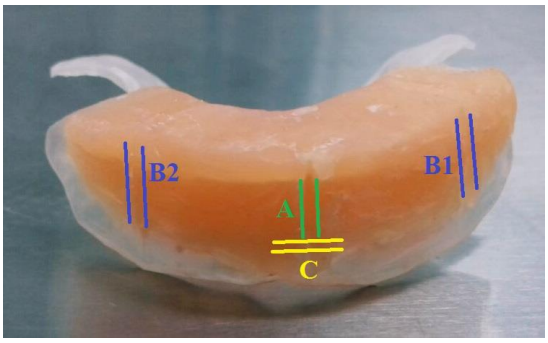

Figura 08 – chapa de prova do arco superior.

A. Marcação da linha media.
B1. Marcação do canino do lado direito.
B2. Marcação do canino do lado esquerdo.
C. Marcação da linha do sorriso.

Figura 09 – montagem dos dentes na chapa de prova dos arcos superior e inferior

Foto 10 – mantenedor de espaço estético funcional superior instalado

Foto 11 – mantenedor de espaço estético funcional inferior instalado

Foto 12 – mantenedor de espaço estético funcional instalado

3. Discussão

A perca dos dentes decíduos é relativamente frequente devido à doença cárie e principalmente devido a traumas em dentes anteriores, sendo mais comum na faixa etária de um a três anos de idade.

Apesar da diminuição da prevalência da doença cárie, ainda é bastante comum em crianças (LUCIANA PEREIRA; JOSE MASSAO MIASATO; 2010). Independente da causa e do tipo da perda precoce dos dentes decíduos, esta deve ser reabilitada o quanto antes, prevenindo as movimentações indesejadas que podem comprometer a oclusão do paciente e a erupção dos dentes sucessores. MODESTO et al., 2010 concorda que deve-se realizar o correto diagnóstico e o planejamento correto da manutenção do espaço. Seguindo a linha de pensamento de Silva Marino Cardoso, et al. (2015), há uma grande importância em tratar a perda precoce de dentes decíduos e manusear adequadamente o espaço, logo após a perda, afirmando que os distúrbios mais comuns são a perda de espaço, extrusão dos dentes antagonistas, inclinação dos dentes adjacentes, deglutição atípica, afetando também as funções mastigatórias e fonéticas. Os problemas psicossociais são frequentes devido essas perdas, ocasionando alterações comportamentais das crianças com seus amigos e até mesmo familiares, enfatizando a importância da reabilitação estético funcional.

Segundo Cardoso, Lourenço Neto, Paschoal, Silva e Lima et al., 2011, uma das indicações para instalação de uma prótese parcial removível em crianças é a perda precoce de dente decíduo em paciente de pouca idade, no qual, radiograficamente, o germe do dente permanente encontra-se em estágio anterior a 7,5 ou 8 de Nolla. Para Gatti, Maahs e Berthold et al., 2012, os mantenedores são mais utilizados na fase de dentição decídua ou mista para manter o espaço do dente sucessor permanente.

Para Pereira e Miasato et al., 2010, quando ocorre a perda prematura dos incisivos superiores decíduos, não há necessidade de se usar mantenedores, uma vez que não há perda de espaço.

Concordando com o tratamento que foi realizado no paciente, Gatti, Maahs e Berthold et al., 2012, afirmam ainda que quando a perda de dentes anteriores ocorre no arco dental maxilar, pode se optar pelo uso de mantenedores de espaço nessa região, que irão evitar hábitos deletérios, como a interposição de língua, alterações fonéticas e a necessidade estética. Na região posterior são indicados mantenedores para que não ocorram perdas de espaço, para evitar a extrusão do dente antagonista e para possibilitar a mastigação.

Os mantenedores podem ser fixos ou removíveis, uni ou bilaterais, cada um deles com suas indicações. A indicação depende de alguns requisitos, se é um caso de uma ou múltiplas extrações, o tipo de oclusão dentária, a idade do paciente e o seu grau de colaboração (LUCIANA PEREIRA; JOSE MASSAO MIASATO; 2010). De acordo com Pereira e Miasato et al., 2010, os mantenedores de espaço removíveis estão entre os aparelhos mais utilizados, devido a sua fácil confecção e manejo, e podem ser realizados tanto pelo clínico quanto pelo Odontopediatra; restaurando a oclusão funcional, a estética, permitem uma fácil higienização, são passíveis de reembasamento, evitam a extrusão dos dentes antagonistas, são de fácil confecção e muito versáteis. No entanto, apresenta como desvantagens, a necessidade da cooperação do paciente (uso, higiene, maior probabilidade de fratura e perda), alergia ao acrílico, necessidade de ajustes periódicos dos grampos, desconforto oclusal e o tempo de adaptação. Segundo Gatti, Maahs, Berthold et al., 2012, os mantenedores fixos apresentam como vantagem não necessitar da colaboração do paciente para o uso e a certeza de manutenção do espaço além de não perder o aparelho. Porém, como desvantagem, estes não restauram a função mastigatória e, geralmente, não previnem a extrusão do antagonista. Dainezi, Inagaki, Varanda, Puppin-Rontan et al., 2015, afirmam que outro ponto bastante relevante nos tratamentos reabilitadores é a recuperação do padrão estético do sorriso.

De acordo com Pereira e Miasato et al., 2010, é de extrema necessidade

para o sucesso da reabilitação, um acompanhamento clínico e radiográfico periódicos, controlando a troca de dentição e as possíveis recimentações ou ate mesmo a retirada do aparelho. Orientando os pais e a criança sobre o funcionamento do aparelho e a sua finalidade, instruindo sobre os cuidados com a higienização e alimentação.

4. Conclusão

Conclui-se que há inúmeras consequências quando ocorre a perda prematura de dentes decíduos, sem a sua correta reabilitação. Dentre estas consequências, destacam-se os problemas oclusais, fonéticos, mastigatório e estético. A reabilitação com o uso do mantenedor, possui uma eficácia positiva, impedindo as movimentações indesejáveis das unidades dentárias. Este tratamento requer um acompanhamento clínico e radiográfico em relação ao mantenedor de espaço e as possíveis erupções dentárias, além de uma higienização correta e consciência da criança e responsáveis em relação ao uso e manutenção do mantenedor.

Referências

1. al Ghanim NA, Adenubi JO, Wyne AA, Khan NB. Caries prediction model in pre-school children in Riyadh, Saudi Arabia. Int J Paediatr Dent. 8:115-22, 1998.

2. American Academy of Pediatric Dentistry. Policy on early childhood caries (ECC): classifications, consequences, and preventive strategies. Pediatr Dent, 36(6):242-50, 2014.

3. atti F.S, Maahs M.A.P, Berthold T.B, Arco lingual como mantenedor de espaço na perda precoce de dentes decíduos. **RFO, Passo Fundo**, v. 17, n. 1, p. 91-95, jan./abr. 2012.

4. Bee HL, Mitchell SK. A pessoa em desenvolvimento. São Paulo: Harper & Row do Brasil; 1984.

5. Bönecker M, Abanto J, Tello G, Oliveira LB. Impacto of dental caries on preschool children's quality of life: an update. Braz Oral Res, 26(Spec Iss 1):103-7, 2012.

6. Bönecker MJS, Guedes-Pinto AC, Walter LRF. Prevalência, distribuição e grau de cárie dentária em crianças de 0 a 36 meses de idade. **Rev. Assoc Paul Cir Dent**, 51:535-40, 1997.

7. Bortolotti R, Ribeiro ATB, Spinasse KG. Mantenedores de espaço em ortodontia preventiva e interceptiva**. Revista dent. Press ortodontia e ortopedia facial**. 4(5): 25-33, 1999.

8. Cardoso CAB, Lourenço Neto N, Paschoal MAB, Silva SMB, Lima JEO. Reabilitação bucal na primeira infância: relato de caso. **Rev Odontol Araçatuba**, 32(2):49-53, 2011.

9. CARDOSO G.S.M. **Mantenedores de Espaço – Importância de manter o espaço de um dente perdido precocemente**. Porto, Portugal, 2015. 47p. Trabalho apresentado à Universidade Fernando Pessoa como parte dos requisitos para obtenção do Grau de Mestrado Integrado em Medicina Dentária.

10. Costa I.C.O, Tabacchi I.G, Cervantes J.R, Eid I.T, Ortega A.L, Raggio D.P, Imparato J.C.P, Braga M.M, Echeverria S, Mendes F.M. Mantenedor de Espaço Estético-Funcional, **FFO-FUNDECTO,** janeiro, 2015.

11. Damasceno LM, Marassi CS, Ramos MEB, Souza IPR. Alterações no comportamento infantil decorrente da perda de dentes anteriores: relato de caso**. Rev Bras Odontol**. 59: 193-6, 2002.

12. Damasceno LM, Marassi CS, Ramos MEB, Souza IPR. Alterações no comportamento infantil decorrente da perda de dentes anteriores: relato de caso em Odontopediatria. **Revista Fundação brasileira de odontologia Faculdade de Odontologia.** 59(3): 193-196**,** 2002.

13. Feitosa S, Colares V, Pinkham J. The psycohosocial effects of severe caries in 4-year-old children in Recife, Pernambuco, Brazil. Cad Saúde Pública, 21(5):1550-6, 2005.

14. Fernandes A.P, Neto N.L, Gurgel C.V, Silva S.M.B, Machado M.A.A.M, Rios Dm Oliveira T.M. REABILITAÇÃO BUCAL EM ODONTOPEDIATRIA – RELA-

TO DE CASO CLÍNICO. **Revista de Odontologia da Universidade Cidade de São Paulo** v. 23, n. 2, p. 187-93, mai-ago, 2011

15. Fernandes AP, Lourenço Neto N, Gurgel CV, Silva SMB, Machado MAAM, Rios D et al. **Reabilitação bucal em odontopediatria: relato de caso clínico.** Rev Odontol Univ Cid São Paulo, 23(2):187-93, 2011.

16. Finucane D. Rationale for restoration of carious primary teeth: a review. Eur Arch Paediatr Dent.13(6):281-92, 2012.

17. GORDIOLI C. **Mantenedores De Espaço: Indicação e Uso**. Florianopolis, SC, 1997. 108p. Monografia do curso de especialização de odontopediatria da UFSC.

18. Li Y, Navia JM, Bian JY. Caries experience in deciduous dentition of rural Chinese children 3-5 years old in relation to the presence or absence of enamel hypoplasia. Caries Res.;30:8-15, 1996.

19. Matee MI, Mikx FH, Maselle SY, Van Palenstein Helderman WH. Mutans streptococci and lactobacilli in breast-fed children with rampant caries. Caries Res. 26:183-7, 1992.

20. Mishra A, Pandey R, Pandey N, Jain E. A pedoprosthetic rehabilitation in patients with severe early childhood caries (S-ECC). BMJ Case Rep, 9:1-3, 2013.

21. MIYATA L.B., BONINI G.C., CALVO A.F.B., POLITANO T.G. Reabilitação estética e funcional em paciente com cárie severa da infância: relato de caso. **Revista da Associação Paulista de Cirurgiões Dentistas**., v.68, n.1, p.22-29, out-2013/fev-2014.

22. Otenio C.C.M, Machado F.C, Oliveira A.S, Alves R.T, Mattos C.L.B, Riveiro R.A. Reabilitação estético-funcional em odontopediatria: relato de um caso clínico. **HU Revista, Juiz de Fora**, v. 35, n. 1, p. 59-64, jan./mar. 2009

23. Parisotto TM, de Souza-E-Silva CM, Steiner-Oliveira C, Nobre-dos-Santos M, Gavião MB. Prosthetic rehabilitation in a four-year-old child with severe early childhood caries: a case report. J Contemp Dent Pract, 10(2):90-7, 2009.

24. Pereira L, Miasato J.M, Mantenedor de espaço estético-funcional em odontopediatria **Revista de Odontologia da Universidade Cidade de São Paulo** v. 22, n. 2, p. 154-62, mai-ago. 2010.

25. PEREIRA L. MIASATO J.M. Mantenedor de Espaço Estético-funcional em Odontopediatria. **Revista de Odontologia da Universidade Cidade de São Paulo**., v.22, n.2, p. 154-162, mai/ago., 2010.

26. Ripa LW. Nursing caries: a comprehensive review. Pediatr Dent.10(4):268-82, 1988.

27. SCBNIDER G., RONTANI R.M.P. Reabilitação estética do segmento anterior da dentição decídua: alternativas de tratamento**. Revista da Faculdade de Odontologia**., v.9, n.1, p.64-70, jan./jun., 2004.

28. Walter LRF, Ferrele A, Hokama N, Pelanda VLG, Franco MPS, Lega R. Cárie em crianças de 0 a 30 meses de idade e sua relação

com hábitos alimentares. Enc Bras Odontol, 5: 129-36, 1987.