UNIVERSIDADE TIRADENTES
CURSO DE ODONTOLOGIA

BRUNO MORAIS VALOIS
MYLLENA ARAÚJO DE OLIVEIRA

OSTEOTOMIA SUBAPICAL DA MAXILA PARA TRATAMENTO NÃO CONVENCIONAL DE EXCESSO VERTICAL DE MAXILA: RELATO DE CASO

ARACAJU
2016

BRUNO MORAIS VALOIS
MYLLENA ARAÚJO DE OLIVEIRA

OSTEOTOMIA SUBAPICAL DA MAXILA PARA TRATAMENTO NÃO CONVENCIONAL DE EXCESSO VERTICAL DE MAXILA: RELATO DE CASO

Trabalho de conclusão de curso apresentado à Coordenação do Curso de Odontologia da Universidade Tiradentes como parte dos requisitos para obtenção do grau de Bacharel em odontologia

Orientador: Prof. Edvaldo Doria dos Anjos

.

ARACAJU

2016

BRUNO MORAIS VALOIS

MYLLENA ARAÚJO DE OLIVEIRA

OSTEOTOMIA SUBAPICAL DA MAXILA PARA TRATAMENTO NÃO CONVENCIONAL DE EXCESSO VERTICAL DE MAXILA: RELATO DE CASO

Trabalho de conclusão de curso apresentado à Coordenação do Curso de Odontologia da Universidade Tiradentes como parte dos requisitos para obtenção do grau de Bacharel em odontologia.

Aprovado em __/__/___

Banca Examinadora

_____

Prof. Edvaldo Doria dos Anjos

_____

1° Examinador

_____

2º Examinador

AUTORIZAÇÃO PARA ENTREGA DO TCC

Eu, Edvaldo Doria dos Anjos, orientador dos discentes Bruno Morais Valois e Myllena Araújo de Oliveira, atesto que o trabalho intitulado: “osteotomia subapical da maxila para tratamento não convencional de excesso vertical de maxila:relato de caso” está em condições de ser entregue à Supervisão de Estágio e TCC, tendo sido realizado conforme as atribuições designadas por mim e de acordo com os preceitos estabelecidos no Manual para a Realização do Trabalho de Conclusão do Curso de Odontologia.

Atesto e subescrevo,

PROF. EDVALDO DORIA DOS ANJOS

“Que os vossos esforços desafiem as impossibilidades, lembrai-vos de que as grandes coisas do homem foram conquistadas do que parecia impossível.”

Charles Chaplin

AGRADECIMENTO

Aos nossos pais, maiores incentivadores deste sonho, que acreditaram e torceram durante toda a jornada. Obrigada pelo cuidado e dedicação.

Aos nossos colegas que sempre nos apoiaram e compartilharam as alegrias e angústias.

Ao nosso orientador, Edvaldo Doria, por nos guiar nesse trabalho, e disponibilizar seu tempo para a construção do mesmo.

A Universidade Tiradentes, seu corpo docente, direção, administração, e funcionários, pelo apoio para que chegássemos aqui.

OSTEOTOMIA SUBAPICAL DA MAXILA PARA TRATAMENTO NÃO CONVENCIONAL DE EXCESSO VERTICAL DE MAXILA: RELATO DE CASO

Bruno Morais Valois[1]; Myllena Araújo de Oliveira[2]; **Edvaldo Doria dos Anjos**[3]

[1]Graduando em odontologia – Universidade Tiradentes; [2]Graduanda em odontologia – Universidade Tiradentes; [3]Msc. Professor Fundador do curso de odontologia – Universidade Tiradentes

RESUMO:O tratamento cirúrgico reabilitador tem como finalidade primária corrigir as deficiências funcionais e de crescimento da face, promovendo uma relação balanceada e harmoniosa dos componentes dentoesqueléticos, levando em consideração a importância dos tecidos moles na composição da estética da estrutura facial. A deformidade de face longa, que possui envolvimento dentoesquelético, é um desafio em termos de tratamento de correção ortodôntica, estando ligado inerentemente aptidão do sistema estomatognático e em padrões estéticos. Presente nas três relações dentárias sagitais, e associando-se predominantemente às discrepâncias sagitais Classe II. O objetivo do presente trabalho é fazer o relato de um caso, o qual foi realizado um tratamento alternativo para cirurgia ortognática comum, decidido a partir das queixas estéticas, funcionais, condições financeiras, e o fator tempo da paciente.

PALAVRAS – CHAVE: Face longa, Classe II, Sorriso gengival, Cirurgia ortognática, Implantes dentários

ABSTRACT: The rehabilitador surgical treatment is the primary purpose of correcting the functional and facial growth deficiencies, promoting a balanced and harmonious relationship of dentoskeletal components, taking into account the importance of soft tissues in the aestethics of the composition of the facial structure. The long face deformity, which has dentoskeletal involvement, is a challenge in terms of orthodontic correction treatment, being connected inherently fitness stomatognathic system and esthetics. This standards in the three sagittal dental relations and associating predominantly the sagittal discrepancies Class II. The objective of the present study is to report a case, which was performed an alternative treatment for common orthognathic surgery, decided based on the aesthetic, functional complaints, financial conditions, and the time factor of the patient.

KEY WORDS: Angle Class II; Orthognathic Surgery; Long Face, Gengival Smile, Dental implants

1. Introdução

As deformidades dento faciais são alterações esqueléticas e dento alveolares que causam desarmonia entre maxila e mandíbula, e necessitam de tratamentos combinados da ortodontia e da cirurgia ortognática.

A face longa é uma deformidade esquelética, de prognóstico estético desfavorável. Geralmente manifesta-se precocemente, mantendo-se como padrão ao longo de todo o processo de crescimento e desenvolvimento, podendo ou não ter suas características acentuadas com o passar da idade (GIMENEZ et al., 2006). Esta deformidade vertical pode estar presente nas três relações dentárias sagitais, sendo, contudo, mais associada às discrepâncias sagitais classe II (CARDOSO et al., 2005).

A incompetência labial é obrigatória em indivíduos face longa (ASHA et al., 1991).

Padrões faciais são fatores etiológicos primários que determinam os traços da má oclusão (CAPELOZZA et al., 2007) .

A característica predominantemente vertical é descrita na literatura por meio de termos específicos como: Síndrome da Face Longa, Tipo Hiperdivergente, e Padrão Face Longa (GIMENEZ et al.,2006), sendo incidente em aproximadamente 1,5% da população mundial (FITZPATRICK et al., 1984).

O diagnóstico dessa deformidade se dá através de análises de sua morfologia facial e de cefalometria. Os quais permitem identificar características em comum entre estes pacientes.

Clinicamente, são observadas as seguintes características: ausência de selamento labial passivo; contração do músculo mentoniano durante o selamento labial; exposição dentária excessiva, tanto em repouso quanto durante o sorriso. O nariz é longo com estreitamento das bases alares, e o zigomático é geralmente plano (GIMENEZ et al. 2006; CARDOSO et al., 2005); aumento do terço inferior da face deixando-a longa.

Cefalometricamente, são observados: arcos dentários estreitos e mandíbula com rotação póstero inferior geralmente. Aumento das seguintes medidas: altura facial total, altura facial inferior, ângulos sela, articular, goníaco, do plano mandibular, e interincisivos. Diminuição do ângulo do eixo facial, ângulo do perfil, e da proporção de altura facial proposta por Jarabak (GIMENEZ et al., 2006).

A primeira osteotomia maxilar foi possivelmente realizada em Boston, 1867, por Cheever para uma ressecção de tumor e sua descrição coincide com o traço de fratura que seria descrito anos depois por René Le Fort (1901). Assim, a cirurgia de maxila iniciou-se em meados do século XIX, quando Von Langenbeck e Cheever descreveram osteotomias totais de maxila. Porém, o primeiro cirurgião que usou desta técnica para correção de má oclusão foi Wassmund, em 1927. (JARDIM et al.,2012)

A utilização de implantes osseointegrados foi proposta para pacientes considerados inválidos orais, com o objetivo de melhorar o conforto, função e auto- estima, evitando a utilização de próteses dentais instáveis (BLATT et al., 2007).

O objetivo do presente trabalho é fazer o relato de um caso, o qual foi realizado um tratamento alternativo para cirurgia ortognática comum decidido a partir das queixas estéticas, funcionais, condições financeiras, e o fator tempo da paciente.

2.Relato de Caso

Paciente M.L.A.S.G.; 43 anos, gênero feminino, feoderma, residente na cidade de Aracaju/Se, ASA (**American Society of Anesthesiologists**) I, compareceu à clínica odontológica da Universidade Tiradentes, e foi encaminhada para consultório particular com queixa funcional e estética.

Ao exame físico extra oral foi observado classe II overbite, ausência de selamento labial passivo, exposição dentária excessiva, face longa, sorriso gengival acima de 5mm, aumento do terço inferior da face, não existindo percepção harmônica do conjunto facial (figura1).

Figura 1. Vista frontal da paciente

O exame físico intra oral mostrou ausência das unidades18,16,15,25,26,27,28,37,46; destruição coronária da Unidade 11; unidade 21 apresentando coroa protética insatisfatória funcional e esteticamente. Resto radicular da unidade 24 (figura 2 e 3).

Figura 2. Vista intraoral inicial.

Figura 3. Radiografia panorâmica dos maxilares.

Diante disso, foi proposta para resolução do caso, a extração de todas as unidades superiores, a cirurgia para retirada parcial do excesso maxilar, e a reabilitação com prótese sobre implantes em maxila.

Primeiramente para mensuração do volume ósseo maxilar foi solicitado tomografia computadorizada cone beam de maxila (figura 4 e 5).

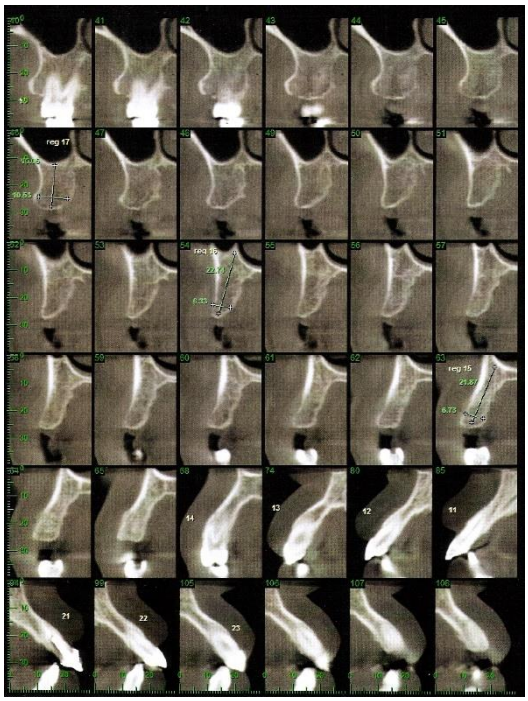

Figura 4. Cortes transeccionais

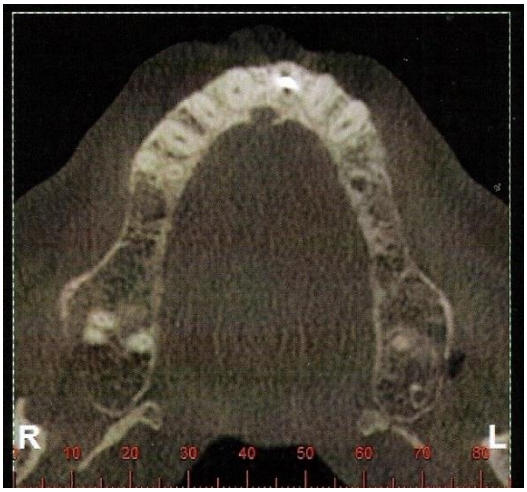

Figura 5. Corte Axial da maxila

Antes do procedimento cirúrgico, foi realizada moldagem da arcada superior e inferior afim de obter a confecção dos modelos de estudo e em seguida, feita a montagem em articulador semi ajustável, com isso foi feito enceramento diagnóstico para confecção de guia cirúrgico (figura 6 e 7).

Figura 6. Modelo de estudo montado no articulador com o guia cirúrgico.

A cirurgia iniciou-se com a realização de procedimento cirúrgico, sob anestesia geral, para exodontia de todas as unidades superiores presentes. Foi feito o corte de maxila com ajuda do guia cirúrgico (figura7 e 8), e imediatamente feita a instalação dos implantes (figura 9 e 10). Não foi colocada prótese imediata devido a custos financeiros.

Figura 7. Marcações cirúrgicas feitas com auxílio do guia de silicone, posicionado durante cirurgia

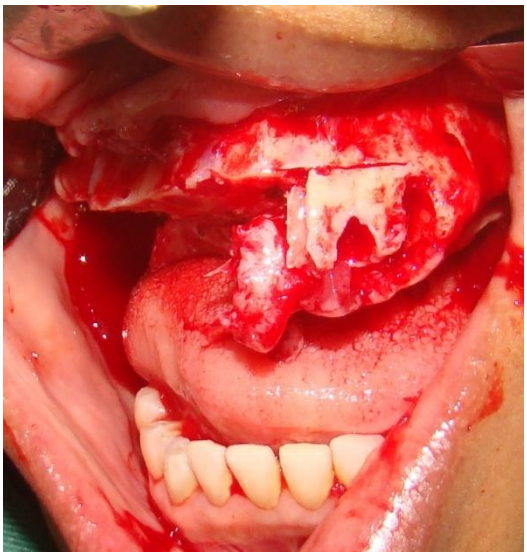

Figura 8.Osteotomia subapical maxilar do lado direito após exodontias

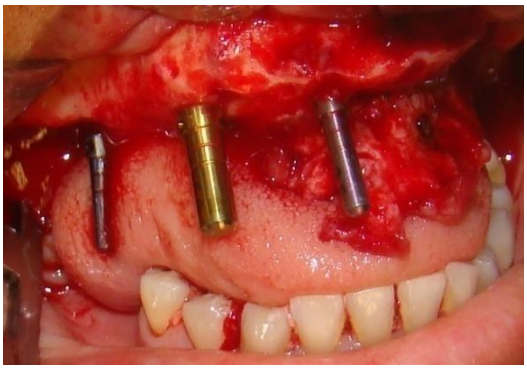

Figura 9.Paralelizadores nos locais das perfurações ósseas.

Figura 10.Cicatrizadores nos locais das perfurações ósseas.

No pré operatório foram prescritos: Profenid e Cefalotina. A paciente foi orientada, liberada e remarcada 7 dias após, para remoção de sutura (figura 11) e colocação da prótese provisória.

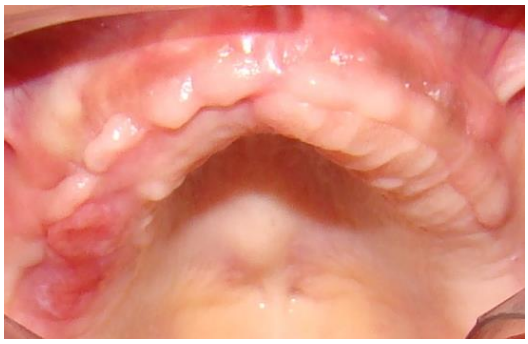

Figura 11. Após remoção de sutura

Figura 12. Aspecto clínico extraoral após 1 mês de cirurgia

Após osseointegração dos implantes (4 meses), foi realizada abertura dos implantes para colocação dos cicatrizadores (figura 13). Passados 30 dias, a paciente retornou para colocação da prótese fixa permanente mucosuportada (figura 14 e 15).

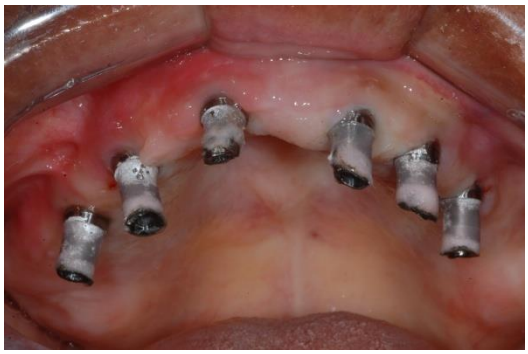

Figura 13. Reabertura 4 meses após para instalação de Abutments

Figura 14. Prótese provisória sobreimplantes

Figura 15. Prótese provisória sobreimplantes: vista frontal

Figura 16. Prótese definitiva implantosuportada

Figura 17. Vista frontal da paciente após conclusão do caso

3. Discussão

As osteotomias foram desenvolvidas no início do século XIX, mas, “Com o fim da Primeira Guerra Mundial, a cirurgia de defeito de face nos EUA passa por uma fase estacionária, e somente após 1950 começou a ser um verdadeiro sucesso pelo mundo”. (CRUZ, 2010)

As técnicas de osteotomia da maxila, apesar de serem antigas, vêm ao longo do tempo sofrendo alterações e adaptações. A reconstrução maxilar usando a técnica de corte de maxila subapical, pode ser indicada em casos onde o paciente não obtenha os custos necessários para a cirurgia ortognática convencional.

Vale ressaltar a importância do conhecimento minucioso da anatomia da região maxilar para o sucesso da técnica. “O conhecimento da anatomia também

está diretamente relacionado na prevenção de complicações trans e pós cirúrgicas, como as hemorragias, complicação mais citada na literatura, geralmente associada ao sangramento arterial, associado à artéria maxilar e seus ramos" (LANIGAN;HEY;WEST, 1990).

A técnica subapical não é muito comum, não tendo assim muitas publicações a respeito para debater seus possíveis resultados. Entretanto sabe-se que casos de insucesso estão geralmente associados a grandes descolamentos, incisões desnecessárias, levando a infecções e consequente necroses da região. Pode ser evitado também calor excessivo durante o corte ósseo, assim como manobrar corretamente a broca para não causarmos lesões.

A cirurgia ortognática comum era sem dúvida um meio de corrigir o problema, todavia, na paciente em questão, as seguintes considerações foram levadas em conta: o fato de que apenas quatro unidades superiores poderiam ser úteis para um possível tratamento reabilitador, menor duração do tempo de trabalho, e gastos por envolver apenas cirurgia e prótese. Visto que no tratamento convencional envolveria as seguintes especialidades: endodontia, dentística, ortodontia, cirurgia ortognática e de implantes, e prótese.

A prótese provisória poderia ser colocada logo após a cirurgia. Entretanto devido aos custos financeiros, e escolha da paciente, ficaram para uma segunda etapa, uma semana após.

A paciente sempre esteve ciente de todas as alternativas de tratamento para o seu caso em questão, assim como, consciente sobre os resultados que poderiam ou não ser alcançados e, junto com os profissionais envolvidos, foi decidido a melhor opção de tratamento para o seu caso, mas independente da técnica escolhida, o planejamento de uma cirurgia de defeito de face deve corrigir a relação maxilomandibular de forma estável e funcional, trazendo resultados positivos também para a estética e fonação, o qual segundo relato da paciente, foi totalmente alcançado.

4.Conclusão

A osteotomia subapical parcial anterior é uma excelente alternativa cirúrgica para correção dos maxilares que permite a instalação de implantes osseointegrados com previsibilidade, visando harmoniosa reabilitação oral, e trazendo satisfação funcional e estética à paciente.

Referências

1. SILVA, A.A.F.; FERREIRA, C.B.; FREITAS, S.L.A.;MAGANELLO, L.C.S. **Facial vertical excess: a surgical-orthodonticapproach**.RevBras. Cir.Craniomaxilofac., v.14, nº 3, p. 172-175, 2011.
2. GIMENEZ, C.M.M.; BERTOZ, F.; GABRIELLI, M.A.C.; FILHO, V.A.P.;GARCIA, I.; FILHO, O.M. **Avaliação cefalométrica do perfil mole de pacientes face longa submetidos à cirurgia ortognática: estudo retrospectivo**.Maringá, v.11, nº6, p.91-103, 2006.
3. CARDOSO, M A.; BERTOZ, F.A.; FILHO, L.C.; REIS, S.A.B. **Características cefalométricas do padrão face longa**. Maringá, v.10, nº 2, p.29-43, 2005.

4. FITZPATRICK, B.N. **The long face and V.M.E**. AustOrthod J, Brisbane, v.8, nº 3, p. 82-89, 1984.
5. BLATT, M. **How diferente implant prothesis design affect your prognosis? Biomechanicalanalysis**. V.2, nº 4, p. 25-30, 2007.
6. CAPELOZZA L Filho, CARDOSO MA, An TL, LAURIS JRP. **Proposal for classification of individuals with long face pattern malocclusions according to severity.** Rev Dental Press OrtodOrtop Facial. 2007;12(4):124-58.
7. JARDIM, L.C..Osteotomias totais e segmentares da maxila:uma revisão de literatura.Porto Alegre,Universidade Federal do Rio Grande do Sul,2012.
8. CRUZ, R.L. **A História da cirurgia craniofacial no Brasil e no mundo**. 2010. Disponível em http://www.abccmf.org.br/sbcc/hist/historia1.html. Acesso em 14 out. 2016.
9. LANIGAN, D.T.; HEY, J.H.; WEST, R.A. **Major vascular complicatios of orthognathic surgery: Hemorrhage associated with Le Fort I osteotomies**. J.Oral Maxillofac. Surg. Philadelphia, v. 48, no.6, p.56, jun.1990.