UNIVERSIDADE TIRADENTES

JOAN DA COSTA
RAYANE SILVA DE CARVALHO

LESÃO NERVOSA DURANTE RECONSTRUÇÃO ÓSSEA EM REGIÃO POSTERIOR DE MANDÍBULA: MÉTODOS DE DIAGNÓSTICO, CLASSIFICAÇÃO, E IMPLICAÇÕES LEGAIS – REVISÃO DE LITERATURA E RELATO DE CASO

Aracaju
2016

JOAN DA COSTA
RAYANE SILVA DE CARVALHO

LESÃO NERVOSA DURANTE RECONSTRUÇÃO ÓSSEA EM REGIÃO POSTERIOR DE MANDÍBULA: MÉTODOS DE DIAGNÓSTICO, CLASSIFICAÇÃO, E IMPLICAÇÕES LEGAIS - REVISÃO DE LITERATURA E RELATO DE CASO

Trabalho de conclusão de curso apresentado à coordenação do curso de odontologia da Universidade Tiradentes como parte dos requisitos para obtenção do grau de bacharel em odontologia.

ORIENTADOR: PROF. DR. THIAGO DE SANTANA SANTOS

Aracaju

2016

JOAN DA COSTA
RAYANE SILVA DE CARVALHO

LESÃO NERVOSA DURANTE RECONSTRUÇÃO ÓSSEA EM REGIÃO POSTERIOR DE MANDÍBULA: MÉTODOS DE DIAGNÓSTICO, CLASSIFICAÇÃO, E IMPLICAÇÕES LEGAIS – REVISÃO DE LITERATURA E RELATO DE CASO

Trabalho de conclusão de curso apresentado à coordenação do curso de odontologia da Universidade Tiradentes como parte dos requisitos para obtenção do grau de bacharel em odontologia.

Aprovada em ____ / ____ / ____.

Banca Examinadora

_____

Orientador: Prof. Dr. Thiago de Santana Santos

_____

1° Examinador

_____

2° Examinador

AUTORIZAÇÃO PARA ENTREGA DO TCC

Eu, **THIAGO DE SANTANA SANTOS**, orientador dos discentes **JOAN DA COSTA** e **RAYANE SILVA DE CARVALHO** atesto que o trabalho intitulado: "LESÃO NERVOSA DURANTE RECONSTRUÇÃO ÓSSEA EM REGIÃO POSTERIOR DE MANDÍBULA: MÉTODOS DE DIAGNÓSTICO, CLASSIFICAÇÃO, E IMPLICAÇÕES LEGAIS – REVISÃO DE LITERATURA E RELATO DE CASO" está em condições de ser entregue à Supervisão de Estágio e TCC, tendo sido realizado conforme as atribuições designadas por mim e de acordo com os preceitos estabelecidos no Manual para a Realização do Trabalho de Conclusão do Curso de Odontologia.

Atesto e subscrevo,

_____

Orientador

‘Não é nossa função controlar todas as marés do mundo, mas sim fazer o que pudermos para socorrer os tempos em que estamos inseridos, erradicando o mal dos campos que conhecemos, para que aqueles que viverem depois tenham terra limpa para cultivar. Que tempo encontrarão não é nossa função determinar. – Gandalf’ J. R. R. Tolkien

LESÃO NERVOSA DURANTE RECONSTRUÇÃO ÓSSEA EM REGIÃO POSTERIOR DE MANDÍBULA: MÉTODOS DE DIAGNÓSTICO, CLASSIFICAÇÃO, E IMPLICAÇÕES LEGAIS – REVISÃO DE LITERATURA E RELATO DE CASO

Joan da Costa[a], Rayane Silva de Carvalho [a], Thiago de Santana Santos [b]

[(a)] *Graduando em Odontologia - Universidade Tiradentes;* [(b)] *Dr. Professor Titular do curso de Odontologia da Universidade Tiradentes.*

Resumo

A lesão do nervo alveolar inferior (NAI) é uma das complicações mais graves em implantodontia. Pode ocorrer durante a anestesia local, colheita e fixação de enxerto, perfuração da broca e instalação do implante. Lesões sensoriais ao nervo alveolar inferior efetuadas por brocas ou implantes dentários podem ser causadas por trauma intra - operatório direto (mecânica) e trauma pós-operatório indireta (isquemia) ou infecção. A compreensão adequada da anatomia, procedimentos cirúrgicos de reconstrução, sistemas de implantes e planejamento adequado são fatores-chave para reduzir complicações. O propósito deste trabalho é apresentar através do relato de caso as possíveis causas da lesão do nervo alveolar inferior, seus sinais e sintomas clínicos, os métodos de diagnóstico e classificação da lesão nervosa durante a reconstrução óssea da região mandibular posterior.

Palavras-chave: nervo alveolar inferior, enxerto ósseo, doença iatrogênica, implantes dentários

---

Abstract

Injury to the inferior alveolar nerve (NAI) is one of the most serious complications in implant dentistry. It can occur during local anesthesia, graft harvesting and fixation, drill drilling, and implant installation. Sensory lesions to the inferior alveolar nerve performed by dental drills or implants can be caused by direct intraoperative (mechanical) trauma and indirect postoperative trauma (ischemia) or infection. Proper understanding of anatomy, surgical reconstruction procedures, implant systems and proper planning are key factors in reducing complications. The purpose of this paper is to present, through the case report, the possible causes of inferior alveolar nerve injury, its clinical signs and symptoms, methods of diagnosis and classification of nerve damage during bone reconstruction of the posterior mandibular region.

Keywords: mandibular nerve, bone graft, iatrogenic disease, dental implants

---

1. INTRODUÇÃO (REVISÃO DE LITERATURA)

Defeitos ósseos nos maxilares são comuns, sendo principalmente determinados pela perda prematura dos dentes devido à doença periodontal, cárie ou traumas. Desse modo, costumam causar redução do volume ósseo alveolar, por conseguinte, impossibilitando a reabilitação através da instalação de implantes osseointegrados (NEVINS, MELLONING,1994; OIKARINEN et al., 2003).

Reabsorção patológica dos maxilares pode ser a principal causa da insatisfação funcional e estética do paciente. (COLLINS, NUNN, 1994). A fim de criar condições favoráveis para a colocação do implante, é necessária a regeneração óssea. Atualmente, há diferentes técnicas cirúrgicas e biomateriais para a reconstrução tridimensional de rebordos alveolares maxilares severamente reabsorvidos, contudo, há ainda diferenças em relação a previsibilidade de resultado e tipos de complicações dos procedimentos (RAGHOEBAR et al., 2001).

Existe uma grande variedade de materiais de enxertia (biomateriais) que podem ser utilizados com segurança e previsibilidade, quer seja de forma isolada ou combinada. Os biomateriais são classificados usualmente de acordo com sua origem, propriedades biológicas e de acordo com seu comportamento fisiológico. Quanto à sua origem podem ser classificados como: Autógeno, obtido do próprio paciente, quer seja de sítios doadores intra ou extrabucais (GARG et al., 1999) Alógenos ou homogêneos, derivados da mesma espécie; Xenógenos ou heterogêneos, provêm de doadores de outra espécie, como exemplo osso de origem bovina (BAUER, MUSCHLER, 2000); Aloplásticos, são de origem sintética, como fosfatos de cálcio, partículas de vidro bioativo e hidroxiapatita (BOWERS, et al.,1985; HANDSCHEL et al., 2009)

Quanto as propriedades biológicas, podem ser: Osteoindutoras, quando possuem a capacidade de atrair células mesenquimais osteoprogenitoras; em virtude da presença de proteínas ósseas morfogenéticas (BPM) (LINDHE *et al.*, 2005) Osteocondutoras: capacidade do biomaterial em conduzir o desenvolvimento de novo tecido ósseo através de sua matriz de suporte (arcabouço). (BURG, et al., 2000; GATTI et al., 2002). Osteogênicas: processo pelo qual as células ósseas vivas e remanescentes no enxerto mantêm a capacidade de formar matriz óssea (MELLONING *et al.*, 1989).

Osso autógeno é considerado o padrão - ouro para a reconstrução óssea. Como material de enxerto, é ideal por não provocar resposta imunológica durante o processo de remodelação. Sítios doadores consistem geralmente na crista ilíaca, para abordagens bilaterais e intraorais, para abordagens unilaterais (SCHLEGEL *et al*., 2003). Porém, seu uso está associado a desvantagens como uma maior morbidade, por necessitar de um sítio cirúrgico doador, demandar maior tempo operatório, quantidade disponível limitada e dificuldade de adaptar o enxerto ao defeito ósseo (GAZDAG *et al.*, 1995).

Para suplantar a sua disponibilidade limitada, taxa de reabsorção alta e morbidade, utilizam-se outros biomateriais associados ao enxerto autógeno. Dentre eles, o mais

empregado é o xenógeno. Apesar desses enxertos serem disponíveis sem necessidade de intervenção cirúrgica e em quantidade ilimitada, apresentam desvantagens como risco de reação do hospedeiro devido a diferenças genéticas, risco de transmissão de doenças e questionamentos éticos e religiosos (DAMIEN e PARSONS, 1991; GARBUZ et al., 1998).

Quando a remoção de enxerto ósseo da mandíbula for planejada, o cirurgião-dentista deve esclarecer ao paciente quanto as possibilidades de lesões aos nervos localizados na região. Durante o ato cirúrgico, especial cuidado deve ser dado aos nervo alveolar inferior, mentual e incisivo. A manipulação desses nervos resulta constantemente em alterações neurossensoriais temporárias (aproximadamente 6 meses). Nos casos de rompimento ou secção do nervo, o mais provável é lesão definitiva (MAZZONETTO et al., 2009).

O Nervo alveolar inferior (NAI), um ramo da divisão posterior da divisão mandibular do nervo trigêmeo (V3), ramifica-se em nervo incisivo e nervo mentual. É responsável pela inervação dos dentes mandibulares até a linha média, corpo da mandíbula, parte inferior do ramo da mandíbula, tecido mole anteriormente ao forame mentual (nervo mentual). (MALAMED, 2013)

Lesões sensoriais ao nervo alveolar inferior provocadas por implantes dentários podem ser causadas por trauma intraoperatório direto (mecânica) e trauma pós-operatório indireta (isquemia) ou infecção periimplantar (NAZARIAN et al,. 2003). Lesão mecânica direta ou seja invasão, transecção, ou laceração do nervo está relacionada a intrusão do implante ou broca no canal mandibular (Figuras 1 e 2)(KRAUT, CHAHAL et al., 2002). Alterações de sensibilidade podem ocorrer em consequência de traumas diretos, incisão do nervo, ou indiretos, compressão devido a hematoma e edema (BEIROWSKI et al., 2005; HEGEDUS, DIECIDUE 2006).

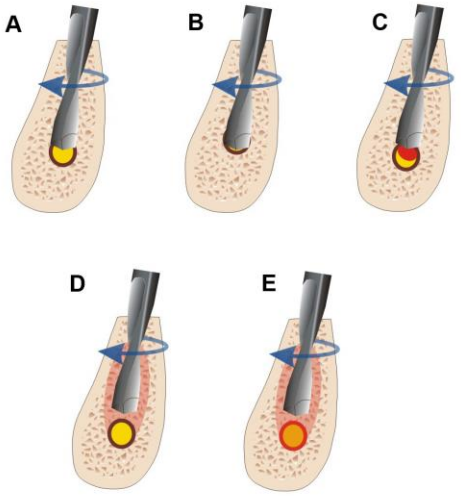

Figura 1. A = intrusão parcial da broca de implante no canal mandibular pode causar trauma mecânico direto no NAI - invasão ou laceração e isquemia primária.
B = completa intrusão da broca de implante no canal mandibular pode causar transecção direta do NAI e isquemia primária.
C = intrusão parcial da broca de implante no canal mandibular pode causar trauma indireto devido ao hematoma e isquemia secundária.
D = estímulos térmicos pode provocar necrose óssea peri-implantar e danos secundários ao NAI no pós-operatório.
E = estímulos térmicos podem provocar danos primários ao NAI. (Ilustrações retiradas de JUODZBALYS et al., 2011)

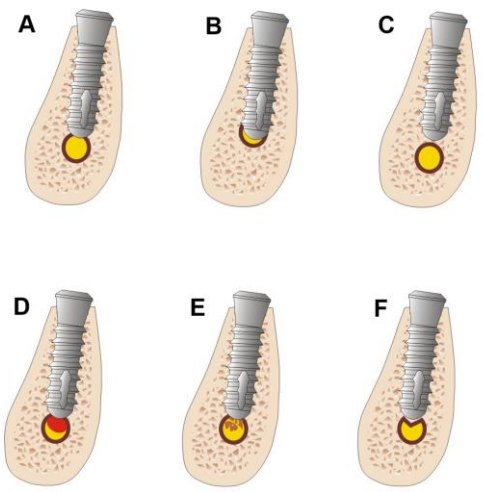

Figura 2. A - Intrusão implante parcial no canal mandibular pode causar trauma mecânico direto ao NAI - invasão ou laceração e isquemia primária.
B = Intrusão completa do implante em canal mandibular pode causar transecção direta do NAI, e / ou compressão e isquemia primária.
C = Implante dentário muito próximo ao canal mandibular, pode causar compressão do NAI.
D = Intrusão do implante parcial no canal mandibular pode causar trauma indireto devido ao hematoma e isquemia secundária.
E = Intrusão do parcial do implante no canal mandibular pode causar trauma indireto devido a detritos de osso e isquemia secundária.
F = O rompimento do teto do canal do NAI por sua proximidade com a preparação do local de implantação, pode causar compressão e isquemia primária. (Ilustrações retiradas de JUODZBALYS et al., 2011)

As alterações clínicas provenientes das lesões nervosas podem manifestar-se sob a forma de parestesia, disestesia, analgesia ou anestesia. A parestesia é uma alteração de sensação que pode ser sentida como dormência, ardor ou sensação de formigamento, seja provocada ou espontânea, enquanto disestesia é uma sensação anormal espontânea ou provocada desagradável. A analgesia é a perda da sensação de dor, enquanto a anestesia é a perda de percepção por qualquer estímulo nocivo, ou não nocivo.(MERRILL, 1979)

Em 1943, foi descrita uma classificação tripla para caracterizar os tipos morfofisiológicos de lesões nervosas mecânicas (SEDDON, 1943). A classificação de Seddon (neuropraxia, axonotmese e neurotmese) baseia-se no curso de tempo e integridade de recuperação sensorial. Neuropraxia é caracterizada por um bloqueio de condução, o retorno da sensibilidade ou função é rápido e praticamente completo, sem degeneração do axônio. Isso pode ser o resultado da manipulação do tronco do nervo, tracção ou compressão de um nervo. Trauma de magnitude suficiente para lesar os vasos capilares endoneurais provocando edema intrafascicular, resultando em um bloqueio de condução. A sensibilidade ou funções normais retornam dentro de 1 a 2 dias após a resolução do edema intrafascicular, com tempo máximo de resolução geralmente dentro de uma semana após a lesão do nervo. A pressão sobre o nervo pode também resultar na desmielinização segmentar ou ruptura mecânica das bainhas de mielina. Neste caso, as recuperações sensoriais e funcionais são completa dentro de 1 a 2 meses. A resposta a este tipo de lesão é parestesia (SUNDERLAND, 1981; LABANC, 1992;).
Axonotmese é caracterizada por lesão axonal com degeneração ou regeneração subsequente. Tração e compressão são os mecanismos habituais deste tipo de lesão. Estes podem causar isquemia grave, edema intrafascicular, ou desmielinização. Mesmo que os axônios estejam danificados, não há perturbação da bainha endoneural, perineuro ou

epineural. A recuperação completa pode ocorrer em 2 a 4 meses, mas a completa recuperação pode demorar até 12 meses. Dentro de 2 a 4 meses após a lesão, há sinais de sensibilidade ou função que continuam a melhorar ao longo dos próximos 8 a 10 meses. A resposta psicofísica a uma axonotmese é uma anestesia inicial seguido por uma parestesia quando inicia a recuperação. (SUNDERLAND, 1981; LABANC, 1992). A neurotmese é caracterizada por grave ruptura dos componentes do tecido conjuntivo do tronco nervoso com recuperação sensorial e funcional comprometida. Com este tipo de lesão, há um prognóstico pobre para a recuperação. Por exemplo, a recuperação funcional sensorial nunca é completa e tem uma alta probabilidade de desenvolvimento de um neuroma central (LABANC, 1992; SUNDERLAND, 1981)

Os fatores etiológicos relacionados à lesão nervosa podem ser tração, compressão, avulsão, lesão durante a anestesia local, lesão química ou interrupção completa da laceração do tronco nervoso. A resposta psicofísica para essas lesões é a anestesia imediata. Será, então, acompanhada por parestesia ou respostas possivelmente neuropáticas tais como alodinia, hiperpatias, hiperalgesia, ou dor crônica. (LABANC, 1992).

Sunderland, em 1951, classifica a lesão do nervo de acordo com o grau de lesão tecidual que enfatiza a importância de cada componente estrutural do tronco nervoso (SUNDERLAND, 1951). Sob o seu sistema, lesões de segundo, terceiro, e quarto graus, são semelhantes a axonotmese de Seddon (Quadro 1). Grau I ocorrem devido a manipulação do tronco nervoso, leve tração ou compressão suave, e pode causar isquemia transitória. Se o fluxo sanguíneo é restaurado, a função do nervo geralmente retorna ao normal; com isquemia prolongada, pode ocorrer lesão permanente e anestesia.

Lesões de segundo, terceiro e quarto graus correspondem a uma classificação de axonotmese de Seddon. As fibras aferentes ou eferentes são danificadas, e as demais estruturas nervosas (axônio, bainha de mielina, endoneuro, e perineuro) são comprometidos de acordo com o grau da lesão. Descompressão cirúrgica pode ser necessária, e a recuperação requer a regeneração axonal. Lesões de terceiro grau ocorrem quando os componentes do tecido intrafasciculares (axônios e endoneuro) estão danificados. Havendo uma pobre recuperação clínica, pode ser necessária a reconstrução cirúrgica. (SEDDON, 1943; SUNDERLAND, 1981)

Lesão de quarto grau implica perturbação fascicular: todos os componentes estão danificados e apenas o epineuro permanece intacto. O prognóstico é pobre e a reconstrução cirúrgica é frequentemente indicada (SUNDERLAND, 1951). Lesões de quinto grau implicam corte transversal do nervo. aproximação cirúrgica e co-adaptação pode ser necessária (SUNDERLAND, 1951). Rood correlata com os achados clínicos e considera que o sinal clínico e sintoma são os melhores indicadores para a observação do grau de lesão inicial (ROOD, 1983). Se houver dormência completa que melhora ao longo do tempo, isto é indicativo de lesão de primeiro ou de segundo grau de acordo com a classificação de Sunderland. A presença de dormência completa inicialmente não indica ruptura do nervo (ROBINSON, 2000).

Quadro. 1

Sunderland	Seddon	Lesão	Dano Neurossensorial	Potencial de Recuperação
I	Neuropraxia	Edema Intrafascicular, Bloqueio de Condução.	Neurite e Parestesia	1 dia a 1 semana
		Possível Desmielinização Segmentar	Neurite e Parestesia	1 a 2 meses
II	Axonotmese	Axônio Rompido, Tubo Endoneural Intacto	Parestesia, disestesia episódica	Completa (2 – 4 meses)
III	Axonotmese	Tubo Endoneural Rompido	Parestesia, disestesia	Lenta, Completa (12 meses)
IV	Axonotmese	Apenas Epineuro Intacto	Hipoestesia, Disestesia, e Formação de Neuroma	Neuroma em continuidade
V	Neurotmese	Perda de Continuidade	Anestesia, Dor intratável, Formação de Neuroma	Imprevisível

(Quadro traduzido de JUODZBALYS et al., 2011)

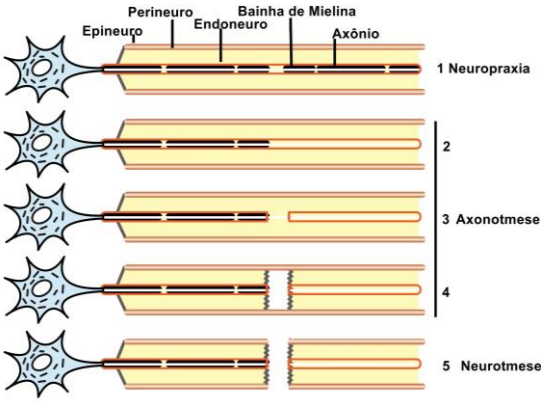

Figura 3. Classificação das lesões nervosas segundo Seddon (1943) e Sunderland (1978). **(**Adaptada de COLLI, 1993**)**

Muitas lesões nervosas não se encaixam perfeitamente na classificação de alterações neurossensoriais descrita por Seddon (neuropraxia, axonotmese, neurotmese) e, geralmente, são consideradas mais complexas. Por exemplo, uma broca rotativa pode não apenas parcialmente dividir, mas também estirar o nervo. A inflamação ao redor do nervo, causada por infecção ou corpos estranhos, também pode alterar a função neural e aumentar a dor experimentada, denotando associação de diferentes lesões (TAL, 1999).

Os profissionais devem estar familiarizados com estes tipos de lesões nervosas e devem ser capazes de realizar exames neurossensoriais padronizados para determinar o grau de mudança na sensação, deve saber possíveis resultados, e devem decidir quando encaminhar o paciente a um microneurocirurgião. Funções neurossensoriais do paciente devem ser avaliadas como parte do exame inicial antes do tratamento com implante ser iniciado, especialmente pacientes com história de alteração da função sensorial do NAI associado com implante anterior ou extração de terceiro molar impactado. (AKAL, et al., 2000; GHALI, EPKER, 1989)

Muitos testes neurossensoriais estão disponíveis para avaliar a função neurossensorial do NAI e mensurar a extensão dos danos neurais após a colocação do implante e/ou fresagem do alveolo cirúrgico e/ou durante a reconstrução óssea. Estas variam desde métodos simples que podem ser executadas com instrumentos básicos disponíveis no operatório a procedimentos mais sofisticados que exigem equipamentos de alta tecnologia. (AKAL et al., 2000; GHALI, EPKER, 1989)

Testes clínicos neurossensoriais simples podem ser divididos em duas categorias que são baseadas nos receptores específicos estimulados através do contato cutâneo: os testes mecanoceptivos e nociceptivos. Cada teste deve ser realizado enquanto o paciente fecha seus olhos e está em uma posição confortável, longe de distrações. O profissional deve usar o lado contralateral como controle, e os resultados devem ser precisamente registrados. (AKAL et al., 2000; GHALI, EPKER, 1989, POORT et al., 2009) O teste mecanoceptivo inclui o leve toque estático, a descriminação de dois pontos e a pincelada direcional, devendo este ser concluído antes dos testes nociceptivos. (WALTER, GREGG, 1979; YLIKONTIOLA et al., 1998; FLORES, et al., 2011). O teste de leve toque estático avalia por meio dos monofilamentos de Von Frey a

percepção de pressão. O instrumento é aplicado perpendicularmente à pele e a pressão é aplicada até o filamento começar a dobrar em ordem sequencial e o paciente perceber a sensação. Caso os monofilamentos de Von Frey não estejam disponíveis, este teste pode ser realizado através de um fio de algodão aplicado de forma perpendicular contra a pele. (WALTER, GREGG, 1979) O teste da discriminação de dois pontos é realizado com compasso. O teste inicia-se com pontos fechados e continua abrindo em incrementos de 1 mm até o paciente determinar os dois pontos. (KAWAMURA, WESSBERG, 1985; MRCSNMM, 2014) A discriminação da pincelada direcional pode ser avaliada através de um aplicador de resina.9 O instrumento é passado sobre a pele em uma área de 1 cm e o paciente é questionado sobre a percepção da sensação e a direção do curso. Para destacar a possibilidade de parestesia o paciente deve ter a sensação de pelo menos 90% do estímulo (MRCSNMM, 2014).

Já o teste nociceptivo inclui os estímulos térmicos e de dor. A área afetada é primeiro mapeada, usando um pincel para discernir áreas normais das anormais. Este procedimento pode ser realizado com uma agulha estéril, que é aplicada na forma de picada rápida em intensidade suficiente para ser percebida pelo paciente. A resposta adequada seria a percepção de dor e não apenas pressão. O mapeamento é usado para delinear a área onde os testes serão realizados (MRCSNMM, 2014). Já a discriminação térmica pode ser realizada através de um aplicador de algodão pulverizado com solução de arrefecimento para a percepção do frio. A percepção de calor pode ser usada com guta – percha ou godiva aquecida (FLORES, et al., 2011; MRCSNMM, 2014).

Os testes devem ser realizados mensalmente e seu resultado descrito na ficha clínica do paciente. Desta forma o cirurgião dentista poderá indicar o tratamento adequado e avaliar a recuperação do paciente (FLORES, et al., 2011).

Os casos que requerem tratamento variam de acordo com a sua etiologia contam com modalidades cirúrgica (microneurocirurgia), medicamentosa (complexo vitamínico B1, anti - inflamatório esteroidal) laserterapia (acelera o tratamento da dor e diminui os processos inflamatórios), acupuntura (opção principal ou coadjuvante a outros tratamentos), (BISPO, 2009), eletroestimulação (TENS), fisioterapia e calor úmido. (GUIMARÃES, 2001; LAURETTI, 2004; FLORES et al., 2011, MACHADO, 2012). Entretanto, como não há garantias do retorno por completo da sensibilidade, a prevenção ainda é a melhor maneira de lidar com as lesões nervosas (ROSA et al., 2007).

Uma conduta também aceita é o tratamento medicamentoso: vitamina B1 associada da estricnina na dose de 1 miligrama por ampola, em 12 dias de injeções intramusculares (tratamento clássico). Ela é essencial para o metabolismo dos carboidratos e desempenha um importante papel na descarboxilação de alfa-cetoácidos. Além de seu papel metabólico como coenzima. A vitamina B1 age na função neurotransmissora e na condução nervosa (LAURETTI, 2004).

Há ainda uma nova proposta pouco estudada e pesquisada que pode ser usada também como tratamento da parestesia do nervo alveolar inferior e lingual, o medicamento ETNA® (fosfato dissódico de citidina + trifosfato trissódico de uridina + acetato de hidroxicobalamina), que está sendo usado em pacientes portadores de dor crônica lombar do tipo neuropática por via caudal. (OLIVEIRA JUNIOR, ALMEIDA, 2014). A administração conjunta desse complexo durante o

tratamento com bloqueios caudais resultou em diminuição da intensidade da dor lombar crônica neuropática e em menor consumo de analgésicos de resgate. A inclusão de nucleotídeos como a uridina e citidina promove um aumento no nível de proteínas neuríticas, uma vez que integram vias metabólicas de síntese da bainha de mielina, melhorando a velocidade de condução do nervo. (LAURETTI, et al., 2004)

A irradiação com laser de baixa intensidade no trajeto da inervação afetada pela parestesia de longa data demonstra ser eficaz (FLORES et al., 2011). O laser de baixa potência mais utilizado em clínica é o GaAlAs (Arsenieto de Gálio - Alumínio). Estudos atuais consideram que o laser terapêutico modula as respostas inflamatórias. O efeito analgésico do laser deve-se a prevenção na formação de prostaglandina e pela sua ação inibidora sobre a enzima ciclooxigenase. A diminuição resultante da concentração das prostaglandinas no tecido inflamado coincide com o alívio da dor. Atua também nos receptores do sistema nervoso central induzindo um efeito analgésico periférico, deprimindo os neurônios nociceptivos enquanto estimulam as células não nociceptivas. O seu mecanismo de ação regenerador restaura a função neural normal, sendo vantajoso por não ser doloroso nem tão pouco traumático. (LIEVENS, 1989) No caso do NAI, consiste na irradiação com laser de emissão infravermelha ao longo do seu trajeto, o qual corresponde à região do trígono retro molar até os incisivos centrais inferiores. (BISPO, 2009)

A ocorrência das lesões nervosas implica em questões legais. De acordo com a pesquisa, “Levantamento das Jurisprudências de Processos de Responsabilidade Civil Contra Cirurgiões-Dentistas nos Tribunais de Justiça Brasileiros” feita no período entre 2006 e 2011, publicado em 2012, foi observado que em 435 das 1046 jurisprudências as especialidades relacionadas mais frequentes foram, em ordem decrescente, implantodontia (11,53%), prótese (9,3%), ortodontia (9,2%) e cirurgia (8,41%). (LIMA et al.; 2012).

A responsabilidade civil do cirurgião-dentista é regida pelo Código Civil (2002) e pelo Código de Defesa do Consumidor (1990), sendo definida como o dever de reparar algum dano causado a um paciente, dano este decorrente de alguma ação voluntária ou involuntária, no exercício de sua profissão (ARAÚJO, HIRONAKA, 2008). Logo, para se falar em responsabilidade civil, é necessário que exista algum dano. Este, pode ser material ou moral, configurando como um dos três pressupostos da responsabilidade civil. São imprescindíveis as seguintes exigências legais para aferição da culpa do cirurgião-dentista; ausente um deles, descaracteriza-se a responsabilidade civil do profissional. A culpa ocorrerá quando houver nexo de causalidade (relação de causa e efeito) entre o ato e o dano ocasionado. (KATO et al., 2008.) (CONTI, 2012)

A responsabilidade civil pode ser subjetiva ou objetiva e o que difere as duas é o fundamento. Na subjetiva, os fundamentos são a culpa (imprudência, negligência ou imperícia) e o dolo. Na objetiva, os fundamentos são a lei e o risco da atividade. (FARAH, FERRARO, 2000) Tanto o Código Civil (artigos 927 e 951) quanto o Código de Defesa do Consumidor (§4º do art. 14) exigem a análise e comprovação da culpa do agente. Desse modo, somente haverá a condenação do profissional da Odontologia se comprovada a culpa (CONTI, 2012).

Quanto à obrigação, esta pode ser de meio ou de resultado. A obrigação de meio se refere aos meios

empregados para a consecução de um fim. A obrigação de resultado, por sua vez, exige o cumprimento do fim proposto quando da contratação do serviço (FIGUEIRA JUNIOR, TRINDADE, 2010; GIOSTRI, 2009; GONÇALVES, 2003).

Os processos indenizatórios contra os cirurgiões-dentistas têm sido cada vez mais frequentes e essa crescente se deve à quantidade e à qualidade da informação que chega hoje à população de uma maneira geral, além do acesso mais facilitado à justiça. (VASSÃO, et al., 2009) O exercício de uma profissão na área de saúde exige uma conduta pessoal e profissional compatível com os princípios éticos. Todas as profissões estão submetidas ao controle da conduta moral de quem as exerce, com base em códigos ético-profissionais. (DANTAS, COLTRI, 2010)

2. OBJETIVO GERAL

Relatar um caso clínico de reconstrução óssea posterior na mandíbula em que houve contato de parafuso de fixação do enxerto com o nervo alveolar inferior, bem como seus métodos de diagnóstico, classificação e implicações legais.

3. RELATO DE CASO

Paciente gênero feminino, leucoderma, 50 anos de idade, ASA II (Ansiedade) com história clínica de atrofia dos rebordos posteriores de mandíbula, com relato de perda dos dentes há aproximadamente 35 anos. Usuária de prótese parcial removível há aproximadamente 15 anos. Relatou ter procurado por atendimento odontológico anteriormente com o intuito de submeter-se a um tratamento reabilitador envolvendo implantes dentários, visto que era portadora de prótese parcial removível mandibular. Foi feita uma análise clínica e tomográfica para diagnóstico pré – operatório, onde observou-se atrofia óssea mandibular posterior. (Figura. 4) Tornando – se indicada a reconstrução óssea mandibular posterior bilateral.

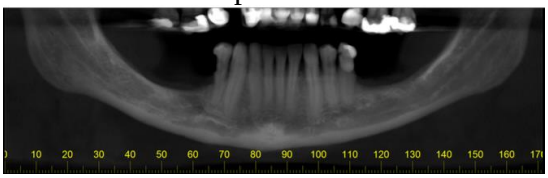

Figura 4. Tomografia computadorizada inicial, vista panorâmica mandibular apresentando atrofia óssea posterior nos lados direito e esquerdo.

A paciente foi submetida ao procedimento cirúrgico de reconstrução, com enxerto autógeno em bloco, colhido do ramo mandibular, e enxerto particulado autógeno, fixados com parafusos e malha de titânio. Durante o procedimento de instalação de um dos parafusos de fixação do enxerto no lado esquerdo a paciente queixou - se de dor imediata, logo, foi removido o parafuso. Decorridas 24 horas após a cirurgia de reconstrução óssea, a paciente relatou sensação de dormência (anestesia) da região que foi explorada estendendo – se até a região do mento, lados direito e esquerdo. Foi feita uma nova tomografia computadorizada para avaliação (Figuras 5, 6, 7).

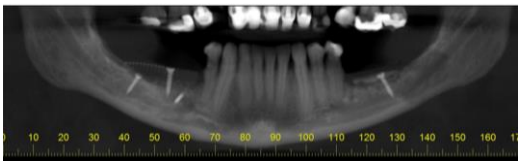

Figura 5. Tomografia Computadorizada, vista panorâmica mandibular, mostrando os parafusos de fixação instalados próximos ao canal mandibular.

Ao analisar a tomografia computadorizada pode – se observar a proximidade dos parafusos de fixação de enxerto com o NAI. (Figuras. 6, e 7)

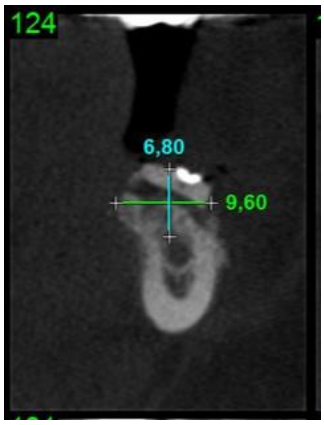

Figura 6. Corte transversal lado esquerdo, apresentando uma hipodensidade onde havia um parafuso que foi removido no momento cirúrgico.

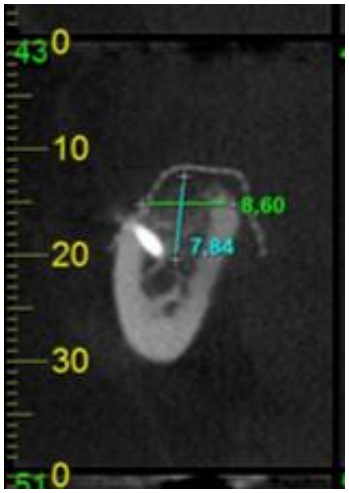

Figura 7. Corte transversal lado direito mostrando a proximidade do parafuso de fixação do enxerto com o canal mandibular.

Os parafusos instalados próximos ao canal mandibular foram removidos. A paciente relatou que a sensação anestésica na região mandibular do lado direito perdurou por três meses, e ainda possui sensação mínima de dormência, e no lado esquerdo a sensação anestésica persiste.

4. AVALIAÇÃO SENSORIAL NO MENTO

Foi realizado um teste sensorial no pós-operatório, incluindo os três primeiros meses. A área do mento foi dividida em 6 zonas (fig. 11), sendo cada teste realizado 03 vezes para cada zona em cada período de avaliação; ausência de alteração foi indicada quando a paciente relatava respostas negativas em 02 avaliações sobre a zona. Os testes sensoriais foram: teste de discriminação de dois pontos, utilizando um dispositivo divisor de milímetros (compasso milimetrado de ponta seca)(Figuras 12 – A, 12 – B, 12 – C); teste leve toque estático que foi adaptado utilizando um fio ortodôntico de 0,60mm com memória elástica, para detecção de pressão na região (Figura 13), teste de curso de pincelada direcional para detecção da direção de movimento (Figura 14), teste de picada com agulha 0,30X22,0 para análise nociceptiva da sintomatologia dolorosa (Figura 15), teste de discriminação térmica fria utilizando um cotonete e Endo Ice® (Figura 16), teste de discriminação térmica calor com Godiva pré-aquecida em lamparina (temperatura mín. 50°C) (Figura 17).

Figura 8. Ilustrando as regiões avaliados por 6 testes diferentes.

Figura 9 - A. Teste de discriminação de dois pontos aplicado sobre a “região 1”.

Figura 9 - B.

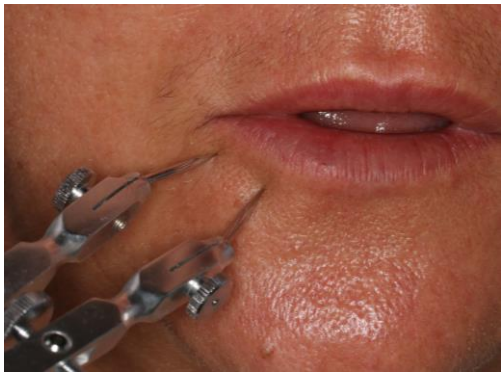

Figura 9 - C.

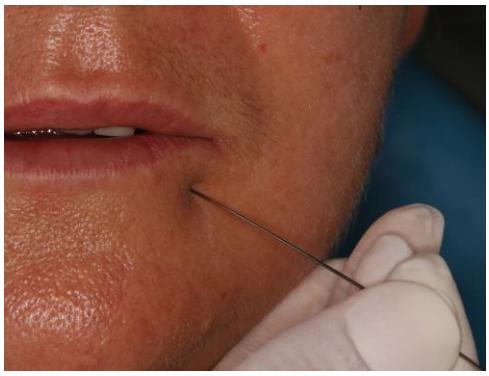

Figura 10. Teste leve toque estático aplicado sobre “região 3 ".

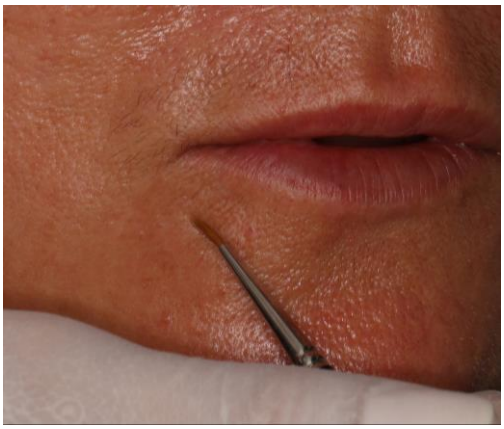

Figura 11. Teste de curso de pincelada direcional aplicado na “região 1 ".

Figura 12. Teste de picada na “região 3 " até ao paciente detectar a presença de leve sintomatologia dolorosa.

Figura 13. Teste de discriminação térmica fria na “região 1 " com um cotonete e Endo Ice®.

Figura 14. Teste de discriminação térmica calor na “região 1 " com Godiva pré-aquecida em lamparina (mín. 50°C).

5. RESULTADOS DA AVALIAÇÃO NEUROSSENSORIAL APÓS TRÊS MESES

Testes Mecanoceptivos

Quadro 2. *Descriminação de dois pontos*

Abertura	Região 1	Região 2	Região 3
1 mm	Positivo	Positivo	Negativo
5 mm	Positivo (2 pontos)	Positivo (1 ponto)	Negativo
10 mm	Positivo (2 pontos)	Positivo (2 pontos)	Negativo

Quadro 3. *Leve toque estático*

Região 1	Região 2	Região 3
Positivo	Positivo	Positivo (reduzido/leve)

Quadro 4. *Pincelada Direcional*

Região 1	Região 2	Região 3
Positivo	Positivo (leve)	Negativo

Nociceptivos

Quadro 5. *Teste Picada da Agulha*

Região 1	Região 2	Região 3
Positivo	Positivo	Negativo

Quadro 6. *Teste de Discriminação Térmica*

Térmica	Região 1	Região 2	Região 3
Frio	Positivo	Positivo	Positivo
Calor	Positivo	Positivo	Positivo (leve)

Diante dos resultados obtidos registrados nos quadros 2, 3, 4, 5, 6 durante o tempo de 3 meses de acompanhamento observou-se que houve um retorno das funções sensoriais na região mandibular lado direito, onde antes a paciente relatava sensação de dormência. O lado esquerdo ainda apresentava sinais de parestesia, no entanto, é previsto que evolua do mesmo modo que o lado contralateral devido ao fato de ter apresentado algumas respostas positivas indicativas de retorno neurossensorial.

6. DISCUSSÃO

Foi observado que uma frequente complicação advinda dos tratamentos relacionados à Implantodontia é a lesão nervosa. No presente trabalho, a paciente foi submetida a técnicas de reconstrução óssea alveolar na área posterior de mandíbula para posterior instalação de implantes dentários causando lesão do nervo alveolar inferior. Com 3 meses de avaliação, houve retorno das funções neurossensoriais do lado direito.

O uso de diferentes testes neuro-sensoriais são aplicados na prática clínica para materializar as condições subjetivas do paciente (AKAL et al., 2000) Os testes utilizados no presente trabalho foram adequados para a análise da morbidade da cirurgia após a instalação de parafusos de fixação de enxertos ósseos.

É provável que a parestesia apresentada estivesse relacionada à lesão ocasionada no momento da instalação de parafuso para fixação de enxerto, sendo presumível que tivesse ocorrido axonotmese na classificação de Seddon, e lesão de segundo grau na classificação de Sunderland do nervo alveolar inferior. (SEDDON 1943; SUNDERLAND, 1978). Esta complicação nervosa é um dos principais problemas apresentados após a cirurgia nesta região (RAGHOEBAR et al., 2007); Algumas pesquisas relatam ainda que estas complicações podem persistir em até um terço dos pacientes. (RAGHOEBAR et al., 2007; NKENKE et al., 2001) Como não houve lesão nervosa direta ao NAI e a paciente já recuperou a sensibilidade nervosa mandibular do lado direito, espera – se que o lado esquerdo evolua para melhora.

Com base na responsabilidade profissional do cirurgião-dentista, no caso clínico descrito, o profissional poderia responder no caso de uma lide judicial como imprudente e imperito (KATO, 2008). Apesar de a paciente ter sido instruída no pré-operatório quanto às prováveis complicações e ter assinado o termo de consentimento livre e esclarecido (TCLE), não livra o odontólogo de ser responsabilizado e penalizado na esfera civil.

Haja visto o exposto, torna-se necessário o estudo de casos clínicos envolvendo complicações uma vez que se permite um maior conhecimento do assunto, especialmente para os profissionais da área.

7. CONCLUSÃO

A desatenção nas mensurações anatômicas da tomografia pré-operatória e/ou realização de um procedimento cirúrgico sem precisão, podem induzir o profissional a atingir estruturas anatômicas importantes como o nervo alveolar inferior, causando alterações clínicas sensoriais, muitas vezes, irreversíveis e ainda com possibilidade de lide judicial.

8. REFERÊNCIAS

1. AKAL UK, SAYAN NB, AYDOGAN S, et al. Evaluation of the neurosensory deficiencies of oral and maxillofacial region following surgery. **Int J Oral Maxillofac Surg** 2000; 29: 331-336

2. ARAÚJO, V. D., HIRONAKA, G. M. F. N. Responsabilidade civil. Direito Civil, v. 5. São Paulo: **Revista dos Tribunais**; 2008.

3. BAUER TC, MUSCHLER GF. Bonegrafts Materials In. **Clinical Orthopedics and Related Research** 2000; 21:10 - 27.

4. BEIROWSKI B, ADALBERT R, WAGNER D, GRUMME DS, ADDICKS K, RIBCHESTER RR, COLEMAN MP. The progressive nature of Wallerian degeneration in wild-type and slow Wallerian degeneration (WldS) nerves. **BMC Neurosci.** 2005 Feb 1;6:6.

5. BISPO LD. A nova tecnologia do laser terapêutico no controle da dor. **Rev.bras.odontol.** 2009; 66 (1): 107-11.

6. BOWERS GM et al. Histological Evaluation of New Attachment Apparatus Formation in Humans. **J Periodontol** 1985; 56: 381-96.10.

7. BURG KJL, PARTER S, KELLAN JF. Biomaterial Developments for Bone Tissue Engineering. **Biomaterials** 2000; 21: 2347 - 59.

8. COLLINS TA, NUNN W: Autogenous veneer grafting for improved esthetics

with dental implants. **Compend Contin Educ Dent** 15: 370e376, 1994

9. CONTI, M. C. S. Direito odontológico. Niterói: **Comunità;** 2012.

10. DANTAS, E., COLTRI, M. V. Comentários ao Código de Ética Médica. Rio de Janeiro: **GZ**; 2010.

11. FARAH, E. E., FERRARO, L. Como prevenir problemas com os pacientes – responsabilidade civil: para dentistas, médicos e profissionais da saúde. 3. ed. São Paulo: **Quest;** 2000.

12. FIGUEIRA JUNIOR, E., TRINDADE, G. O. Responsabilidade do cirurgião-dentista frente ao código de defesa do consumidor. **Cadernos UniFOA.** 2010; 5 (12): 63-70.

13. FLORES JA, FLORES FW, AGOSTINI RN, CAZAROLLI R. Parestesia do nervo alveolar inferior após a exodontia de terceiros molares inferiores inclusos. **Int J Dent.** 2011; 10(4): 268-73.

14. GARBUZ, D. S.; MASRI, B.A.; CZITROM, A. A. Biology of Allografting. **Orthop Clin North Am**, V. 29, n.2, p. 199 – 204, 1998.

15. GARG AK, MORALES MJ, NAVARRO I, DUARTE F:Autogenous mandibular bone grafts in the treatment of the resorbedmaxillary anterior alveolar ridge: rationale and approach. **Implant Dent** 7(3): 169 e 176, 1998

16. GATTI AM, MONARI E, POLI G et al. Clinical Long-Term Evaluation of Hidroxyapatyte Granules Implantation in Periodontal Defects. **Key Engineering Materials** 2002;192-5: 921-4.

17. GAZDAG, A. R.; LANE, J. M.; GLASER, D.; FORSTER, R. A. Alternatives to Autogenous Bone Graft: Efficacy and Indications, **J Am Acad Orthop Surg**, v. 3, n.1, p. 1 – 8, 1995.

18. GHALI GE, EPKER BN. Clinical neurosensory testing: practical applications. **J Oral Maxillofac Surg** 1989; 47: 1074 -1078

19. GIOSTRI, H. T. Da responsabilidade civil e ética do cirurgião-dentista. Curitiba: **Juruá**; 2009.

20. GONÇALVES, C. R. Responsabilidade civil. 8. ed. rev. de acordo com o novo Código Civil (Lei nº 10.406, de 10-01-2002). São Paulo: **Saraiva;** 2003.

21. GUIMARÃES, BTL. Relaxamento laríngeo com o uso da eletroestimulação nervosa transcutânea (TENS): um estudo comparativo. **Fonoaudiologia Brasil.** 2001; 1(1):20-26

22. HANDSCHEL J; SIMONOWSKA M; NAUJOKS C; Depprich RA;Ommerborn MA; MEYER U; et al. A Histomorphometric Meta - Analysis Of Sinus Elevation With Various Grafting Materials. **Head Face Med**. 2009; 11; 5 - 12.

23. HEGEDUS F, DIECIDUE RJ. Trigeminal nerve injuries after mandibular implant placement—practical knowledge for clinicians. **Int J Oral Maxillofac Implants.** 2006;21:111–116.

24. OLIVEIRA JUNIOR, HA; ALMEIDA CC. Tratamento da dor neuropática: eficácia, segurança e custo-efetividade de pregabalina e da associação vitamina B12, uridina e citidina (ETNA®) - PTC 06/2014. **Centro Colaborador do Sus: Avaliação de Tecnologias e Excelência Em Saúde - CCATES** [Internet]. 2014 [citado 2014 Jul]; [cerca de 42p].

25. KATO, M. T. et al. Responsabilidade Civil do Cirurgião-dentista. **Revista de Odontologia da Universidade de São Paulo**, v.20, n.1, p.66-75, 2008.

26. KRAUT RA, CHAHAL O. Management of patients with trigeminal nerve injuries after mandibular implant placement. **J Am Dent Assoc.** 2002 Oct;133 (10):1351-4.

27. KAWAMURA P, WESSBERG GA. Normal trigeminal neurosensory responses. **Hawaii Dent J**. 1985 Apr; 16 (4):8 - 11.

28. LABANC JP. Trigeminal nerve injury: diagnosis and management. **Oral Maxillofac Clin North Am.** 1992; 4:285-296.

29. LAURETTI GR, OMAIS M, PEREIRA AC, MATTOS AL. Avaliação clínica do efeito analgésico

do complexo citidina-uridinahidroxicobalamina como coadjuvante no tratamento da dor lombar crônica neuropática. **Coluna/Columna**. 2004; 3(2): 73-6.

30. LIEVENS P. Influence of laser irradiation on the motricity of lymphatical system and on the wound healing process laser. **Proceeding of the International Congress Laser in Medicine and Surgery.** 1989: 171-74

31. LIMA, R B W E; MOREIRA, VG; CARDOSO, AMR; NUNES, FM R; RABELLO, PM; SANTIAGO, BM. Levantamento das Jurisprudências de Processos de Responsabilidade Civil Contra Cirurgiões- Dentistas nos Tribunais de Justiça Brasileiros Jurisprudence' Survey of Civil Liability Cases Against Dentists in Brazilian Courts of Justice. **Rev. Brasileira de Ciências da Saúde**. Volume 16 Número 1 Páginas 49-58 2012.

32. LINDHE J, KARRING T, LANG NP. Tratado de periodontia clínica e implantologia oral, 4a ed. São Paulo: **Guanabara Koogan**; 2005.

33. MACHADO MF, GUZZTTI MM, BÚRIGO M. A importância da fisioterapia em casos de parestedia. **ImplantNews**. 2012; 9(2):105-10.

34. MALAMED, STANLEY F. Manual de anestesia local. 6. ed. Rio de Janeiro, RJ: **Elsevier/Campus**, c2013. 410 p.

35. MAZZONETTO, RENATO. Reconstruções em Implantodontia:protocolos clínicos para o sucesso e previsibilidade. **Editora Napoleão Ltda.** 1ª Edição, 2009.

36. MELLONING JT et al. Comparison of Descalcifi ed Freeze-Dried Bone Allograft and Porous Particulate Hydroxyapatite in Human Periodontal Osseous Defects. **J Periodontol** 1989; 60: 647 – 54

37. MERRILL RG. Prevention, treatment, and prognosis for nerve injury related to the difficult impaction. **Dent Clin North Am.** 1979; 23:471 – 488.

38. MRCSNMM, Frcs LFS. Post-extraction inferior alveolar nerve neurosensory disturbances- A guide to their evaluation and practical management. **Journal of the Irish Dental Association.** 2014; 60 (5): 241 - 50.

39. NAZARIAN Y, ELIAV E, NAHLIELI O. [Nerve injury following implant placement: prevention, diagnosis and treatment modalities]. **Refuat Hapeh Vehashinayim.** 2003 Jul; 20(3): 44-50, 101. Hebrew.

40. NKENKE E, SCHULTE - MOSGAU S, RADESPIEL - TROGER M, et al. Morbidity of harvesting of chin grafts: a prospective study. **Clin Oral Implants Res** 2001;12: 495-502

41. NEVINS R, MELLONING JT: The advantages of localized ridge augmentation prior to implant placement: a staged event. **Int J Periodontics Restorative Dent** 14(2): 96e111, 1994

42. OIKARINEN KS, SANDOR GK, KAINULAINEN VT, SALONEN - KEMPPI M: Augmentation of the narrow traumatized anterior alveolar ridge to facilitate dental implant placement. **Dent Traumatol** 19 (1): 19 e 29, 2003

43. POORT LJ, van NECK JW, van der WAL KG. Sensory testing of inferior alveolar nerve injuries: a review of methods used in prospective studies. **J Oral Maxillofac Surg**. 2009;67:292–300.

44. RAGHOEBAR GM, LOUWERSE C, KALK WWI, et al. Morbidity of chin bone harvesting. **Clin Oral Implants Res** 2001;12: 503-507

45. RAGHOEBAR GM, MEIJNDERT L, KALK WWI, et al. Morbidity of mandibular bone harvesting: a comparative study. **Int J Oral Maxillofac Implants 2007**; 22: 359 – 365

46. RAPPAPORT ZH, DEVOR M. Trigeminal neuralgia: the role of self-sustaining discharge in the trigeminal ganglion. **Pain.** 1994 Feb;56(2):127-38. Review.

47. ROBINSON LR. Traumatic injury to peripheral nerves. **Muscle Nerve** 2000; 23: 863-73.

48. ROOD JP. Degrees of injury to the inferior alveolar nerve sustained during the removal of impacted mandibular third molars by the lingual split technique. **Br J Oral Surg.** 1983 Jun;21(2):103-16.

49. ROSA FM, ESCOBAR CAB, BRUSCO LC. Parestesia dos nervos alveolar inferior e lingual pós cirurgia de terceiros molares. **RGO.** 2007; 55(3): 291-5.

50. SCHLEGEL KA; FICHTNER G; SCHULTZE - MOSGAU S; WILTFANG J. Histologic Findings In Sinus Augmentation With Autogenous Bone Chips Versus A Bovine Bone Substitute. **Int J Oral Maxillofac Implants**. 2003; 18(1):53-8.

51. SEDDON HJ. Three types of nerve injury. **Brain.** 1943; 66:247 - 288.

52. SUNDERLAND S. A classification of peripheral nerve injuries producing loss of function. **Brain.** 1951 Dec;74(4):491-516.

53. SUNDERLAND S. Nerves and Nerve Injury. 2nd Ed., **Edinburgh**. Churchill Livingstone, 1978.

54. SUNDERLAND S. Cranial nerve injury. Structural and pathophysiological considerations and a classification of nerve injuries. In: Samii M, Jannetta PJ (Eds.): **The Cranial Nerves**. New York, Springer- Verlag, 1981. p. 16-23.

55. TAL M. A Role for Inflammation in Chronic Pain. **Curr Rev Pain.** 1999;3(6):440-446.

56. VASSÃO, S. A. S., CARVALHO, R. B., MEDEIROS, U. V. et al. Prevenção a riscos jurídicos no exercício da odontologia: o que o cirurgião-dentista deve saber. **Rev. APCD**. 2009; 63 (5): 390-4.

57. WALTER JM Jr, GREGG JM. Analysis of postsurgical neurologic alteration in the trigeminal nerve. **J Oral Surg.** 1979 Jun;37(6):410-4.

58. YLIKONTIOLA L, KINNUNEN J, OIKARINEN K. Comparison of different tests assessing neurosensory disturbances after bilateral sagittal split osteotomy. Int **J Oral Maxillofac Surg**. 1998 Dec;27(6):417-21.

59. ZUNING RJ, LABANC JP. Advances in microsurgical nerve repair. **J Oral Maxilofac Surg.**1993; 51 (1 Suppl 1):62-8