UNIVERSIDADE TIRADENTES

JOÃO ARAUJO NASCIMENTO NETO

NAYANE CERQUEIRA SANTANA

DESAFIOS NO TRATAMENTO ENDODÔNTICO EM MOLARES PERMANENTES DE CRIANÇAS: RELATO DE CASO

Aracaju

2016

JOÃO ARAUJO NASCIMENTO NETO

NAYANE CERQUEIRA SANTANA

DESAFIOS NO TRATAMENTO ENDODÔNTICO EM MOLARES PERMANENTES DE CRIANÇAS: RELATO DE CASO

Trabalho de conclusão de curso apresentado à Coordenação do Curso de Odontologia da Universidade Tiradentes como parte dos requisitos para obtenção do grau de Bacharel em Odontologia.

JULIANA YURI NAGATA

Aracaju

2016

JOÃO ARAUJO NASCIMENTO NETO

NAYANE CERQUEIRA SANTANA

DESAFIOS NO TRATAMENTO ENDODÔNTICO EM MOLARES PERMANENTES DE CRIANÇAS: RELATO DE CASO

Trabalho de conclusão de curso apresentado à Coordenação do Curso de Odontologia da Universidade Tiradentes como parte dos requisitos para obtenção do grau de Bacharel em Odontologia.

Aprovado em ____/____/____

Banca Examinadora

_____

Prof. Orientador:_____

_____

1º Examinador:_____

_____

2º Examinador:_____

AUTORIZAÇÃO PARA ENTREGA DO TCC

Eu, Juliana Yuri Nagata orientadora dos discentes Nayane Cerqueira Santana e João Araujo Nascimento Neto atesto que o trabalho intitulado: “Desafios no Tratamento Endodôntico em Molares Permanentes de Crianças: Relato de caso” está em condições de ser entregue à Supervisão de Estágio e TCC, tendo sido realizado conforme as atribuições designadas por mim e de acordo com os preceitos estabelecidos no Manual para a Realização do Trabalho de Conclusão do Curso de Odontologia.

Atesto e subscrevo,

Juliana Yuri Nagata

“*Que os vossos esforços desafiem as impossibilidades, lembrai-vos de que as grandes coisas do homem foram conquistadas do que parecia impossível.”*

Charles Chaplin

AGRADECIMENTO

Agradecemos a Deus, por ter nos dado saúde, sabedoria e força para concluirmos mais essa etapa tão importante das nossas vidas!

Aos nossos pais, pelo amor, apoio, companheirismo e conselhos passados ao longo dessa jornada!

Às nossas famílias, pela compreensão de nossas ausências e reconhecimento de nossos esforços!

Aos nossos colegas e amigos, pela ajuda, incentivo e cooperação ao longo de todo o trabalho!

A todo corpo docente do curso de Odontologia da Universidade Tiradentes, pela paciência, carinho, dedicação e conhecimentos a nós fornecidos ao longo de todo o nosso percurso de graduação!

À nossa orientadora, por ter acreditado e confiado em nós e por ter se empenhado junto a nós para que esse trabalho pudesse ir à frente. Sem a sua orientação, nada disso seria possível! Sabemos o quanto foi difícil e preocupante!

À nossa querida paciente, pela confiança a nós fornecida e cooperação ao longo do tratamento. Você se tornou muito especial para nós!

DESAFIOS NO TRATAMENTO ENDODÔNTICO EM MOLARES PERMANENTES DE CRIANÇAS: RELATO DE CASO

Nayane Cerqueira Santana[1], João Araujo Nascimento Neto[1], **Juliana Yuri Nagata[2]**

[1]Graduando em Odontologia- Universidade Tiradentes;[2] PhD. Professor Titular do curso de Odontologia- Universidade Tiradentes

Resumo

O tratamento endodôntico em dentes permanentes de crianças se faz necessário, para que ocorra a manutenção da unidade dentária em função na cavidade oral, evitando posteriores problemas oclusais e estéticos decorrentes da perda dental. Dentre as principais causas que levam à necessidade da realização do tratamento de canal, destaca-se a doença cárie, responsável pelo processo de desmineralização do esmalte dental que leva a formação de cavitações e consequente comprometimento pulpar, se não for devidamente tratada. Desta forma, o presente relato descreve o tratamento endodôntico realizado no elemento dental 36 de uma criança de oito anos de idade, diagnosticada com pulpite irreversível crônica, decorrente de processo carioso avançado. Nesse relato foi ressaltado o emprego essencial dos recursos odontopediátricos, através do lúdico e suas contribuições psicológicas bem como das técnicas de gestão comportamental. A terapia endodôntica foi realizada por meio da técnica de instrumentação coroa-ápice, auxiliada por irrigação com solução de hipoclorito de sódio 1%, medicação intracanal à base de hidróxido de cálcio e obturação pela técnica do cone único. Esse relato demonstrou que a extinção da marginalização ao tratamento endodôntico a molares permanentes de crianças e seu sucesso devem ser acompanhados da fusão entre a habilidade técnica e o conhecimento científico, acerca do elemento permanente, advinda da especialidade de Endodontia e o emprego dos recursos lúdicos, aliado ao manejo da criança, pertencentes a especialidade da Odontopediatria.

Palavras Chaves: Tratamento endodôntico; cárie; pulpectomia; rizogênese completa; crianças.

Abstract

Root canal treatment in permanent teeth of children is necessary, to occur to maintain dental unit according to the oral cavity, preventing posterior occlusal and aesthetic problems related to tooth loss. The main causes that lead to the need to perform the root canal treatment, there is caries, responsible for enamel demineralization process, leading to the formation of cavitations and the resulting pulp involvement if not properly treated. Thus, this report describes endodontic treatment performed in the dental element 36 of an eight-year-old diagnosed with chronic irreversible pulpitis, due to advanced carious process. In this report it was stressed the essential job of pediatric dentistry resources through the playful and its psychological contributions as well as behavioral management techniques. The endodontic therapy was accomplished by crown-down instrumentation technique, aided by irrigation with sodium hypochlorite 1% calcium hydroxide medication-based and filling the single cone technique. This report showed that the extinction of marginalization by endodontic treatment to permanent molars in early childhood and their success must be accompanied by the fusion of technical skill and scientific knowledge about the permanent element, arising out of Endodontics specialty and the use of recreational resources, coupled with the management of the child, belonging to the specialty of pediatric dentistry.

Keywords: Endodontic treatment; caries; pulpectomy; complete root formation; children.

Introdução

As principais causas da necessidade da intervenção endodôntica em dentes permanentes completamente formados de crianças, são o trauma dental e a cárie (ABDO et al., 2010, ALBADRI et al., 2015). O trauma, acomete com mais frequência os incisivos centrais superiores (ABDO et al., 2010, BARROSO et al., 2011). Já a doença cárie, acomete mais frequentemente os primeiros molares

permanentes, provavelmente devido a sua anatomia rica em fóssulas e fissuras, aliada à má higiene bucal (ABDO et al., 2010, BOECK et al., 2005). Soma-se a isso o fato desses dentes serem muitas vezes confundidos com elementos dentais decíduos, os quais são vistos como dentes transitórios e sem importância, devido à falta de informação dos pais da criança e desta forma, o cuidado aplicado a esses dentes difere daquele aplicado a dentes permanentes (ABDO et al., 2010, BOECK et al., 2005).

A necessidade de tratamento endodôntico nesses dentes permanentes tem sido marginalizada, uma vez que não há atendimento especializado para esse tipo de caso, devido à falta de capacitação profissional. Embora seja previsto pelo Conselho Federal de Odontologia (CFO), por meio da Consolidação das Normas para Procedimentos nos Conselhos de Odontologia, aprovado em 2005, que compete ao especialista em Endodontia a realização de procedimentos conservadores da vitalidade pulpar; cirúrgicos no tecido e na cavidade pulpar; cirúrgicos parendodônticos e o tratamento dos traumatismos dentários, muitos especialistas não apresentam treinamento necessário que os capacitem a realizar o atendimento de crianças. Da mesma forma, é previsto pelo CFO que compete aos especialistas em Odontopediatria atuar sobre os problemas relativos à cárie dentária, aos traumatismos, dentre outros. Porém, esses especialistas também não estão aptos a realizar procedimentos endodônticos em dentes permanentes de crianças (ALBADRI et al., 2015, CFO 2005).

Essa falta de preparo para lidar com o público infantil, por parte do especialista em Endodontia e a falta de conhecimento técnico e científico para realização do tratamento endodôntico em dentes permanentes maduros, por parte do especialista em Odontopediatria, pode impossibilitar o tratamento odontológico a crianças com essa necessidade, levando às perdas dentárias e suas consequências como a diminuição do perímetro do arco, extrusões, migrações dentárias e má oclusão (ALBADRI et al., 2015, BITTENCOURT, M.A.V; MACHADO, A.W. 2010, GUIMARÃES et al., 2013).

Diversas peculiaridades devem ser consideradas no atendimento odontopediátrico, as quais diferem muito das aplicadas ao público adulto. Elas vão desde o uso do lúdico e das técnicas de controle de comportamento inerentes a cada faixa etária, até aquelas como a escolha do anestésico local; dose recomendada; particularidades anatômicas; técnica anestésica e procedimentos e materiais utilizados durante o tratamento endodôntico (ABREU et al., 2013, CAMPOS, U; MARÇAL, S.L.M; MASILLAC, M DE W.S DE 2013, CORRÊA et al., 2013).

Segundo Barreto (2013), é inquestionável a importância da aplicação dos recursos lúdicos por meio do desenho, da dramatização, e das brincadeiras tanto no universo infantil quanto no adulto, onde o lúdico é esquecido em meio ao mundo de obrigações. Esses recursos são capazes de promover intervenções em pacientes que apresentam dor, fobia e outras situações peculiares.

Além da conduta psicológica por meio do emprego dos recursos lúdicos, existem diferenças anatômicas que precisam ser conhecidas pelo profissional durante a anestesia do paciente pediátrico. Segundo Mugnier apud Abreu, et al. (2013), a língula está situada no nível do plano oclusal dos 6 aos 10 anos de idade e dos 10 aos 16, está localizada a 5mm do plano oclusal. Além disso, o tamanho da câmara pulpar e dos canais, é sensivelmente maior do que em pacientes mais idosos (AZEREDO, R.A; PEREIRA, R DE S; ROLDI, A. 2010). Assim, para que não ocorram efeitos indesejados e até toxicidade sistêmica, o cirurgião-dentista deve ser cauteloso quanto a escolha do tipo do anestésico local e a dose máxima recomendada (ABREU et al., 2013).

No Brasil há uma carência de estudos relacionados à marginalização do tratamento endodôntico em dentes maduros em crianças, bem como aos problemas decorrentes das perdas precoces de elementos dentários permanentes. Há, portanto, a necessidade de se estudar mais acerca do tema, em busca da promoção de

tratamento a esse público e também da distribuição de informações que possam prevenir e evitar a perda ou mesmo a necessidade de um tratamento radical.

Dessa forma, o objetivo deste trabalho foi relatar um caso clínico onde realizou-se o tratamento endodôntico em dente permanente maduro de paciente infantil, utilizando-se recursos da Odontopediatria.

Relato do Caso

Paciente T.F.P.S, 8 anos, do sexo feminino, melanoderma, procurou a Clínica Odontológica da UNIT/SE relatando sintomatologia dolorosa na unidade 36 há aproximadamente três meses. O exame clínico revelou extensa destruição coronária na unidade dental em questão, sem envolvimento das cúspides, enquanto que ao avaliar o exame radiográfico, observou-se área radiolúcida sugestiva de lesão cariosa, de extensa profundidade (figura 1a). Com base nos exames realizados e nos dados coletados na anamnese, obteve-se o diagnóstico de pulpite irreversível crônica. O responsável pela paciente autorizou o tratamento de acordo com o termo de consentimento (ANEXO 1).

Figura 1a. Imagem radiolúcida localizada na face oclusal da unidade 36, sugestiva de lesão cariosa severa, com provável comprometimento pulpar.

O tratamento foi executado em três etapas clínicas. Na primeira etapa, foi realizado acesso aos canais radiculares, preparo biomecânico dos terços cervical e médio, odontometria, aplicação da medicação intracanal e selamento provisório da cavidade. Durante a segunda etapa, houve preparo do terço apical dos canais radiculares, colocação da medicação intracanal e selamento provisório. Por fim, a última etapa envolveu a obturação dos canais radiculares e a confecção da restauração em resina composta.

Durante a primeira sessão do tratamento, realizou-se anestesia tópica (Benzotop 200mg/g, Rio de Janeiro, Brasil), através da fricção do anestésico sobre a mucosa com o auxílio de cotonete estéril e bloqueio dos nervos alveolar inferior, lingual e bucal esquerdos com mepivacaína a 2% + epinefrina 1:100.000 (MEPIADRE 100, DFL, Rio de Janeiro, Brasil). Após a anestesia, foi realizada a remoção de todo o tecido cariado com broca carbide nº 4 (KG Sorensen ™ , Barueri, Brasil) em baixa rotação, em seguida obteve-se o acesso à câmara pulpar utilizando-se ponta diamantada 1014 (KG Sorensen ™ , Barueri, Brasil) em alta rotação. Concluída a abertura coronária, foi efetuado o isolamento absoluto da unidade dentária e finalizada a remoção de todo o teto da câmara pulpar por meio da broca Endo Z (KG Sorensen ™, Barueri, Brasil). Os canais radiculares foram devidamente localizados e a forma de contorno final obteve uma conformação trapezoidal (figura 2a).

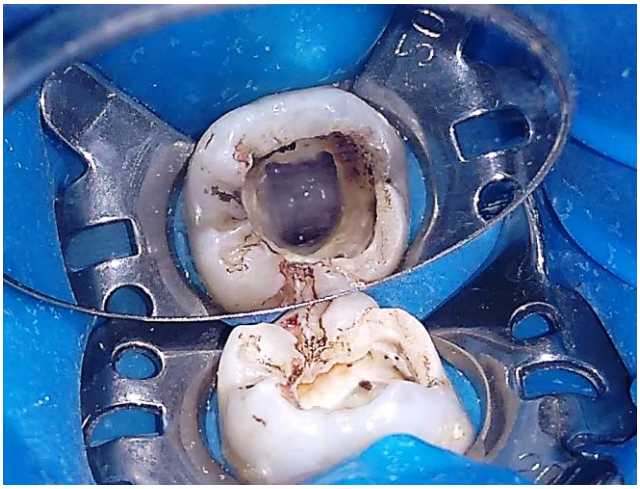

Figura 2a. Entrada dos canais radiculares mésio-vestibular, mésio-lingual e distal.

Para a neutralização e desinfecção do conteúdo dos canais radiculares, foi realizada irrigação com hipoclorito de sódio a 1,0% (Soda

clorada, Asfer, São Caetano do Sul,São Paulo, Brasil) de forma lenta, e cuidadosa e aspiração com cânulas de grande calibre (figura 2b). O preparo biomecânico, coroa-ápice, dos terços cervical e médio foi confeccionado com o auxílio de brocas Gates-Glidden nº 3, 2 e 1 (Dentsply/Maillefer, Petrópolis, Rio de Janeiro, Brasil), sempre empregadas nos canais previamente inundados pela solução irrigadora. Em seguida, a odontometria foi realizada por meio da utilização do localizador apical eletrônico (Propex II, Dentsply/Maillefer, Petrópolis, Rio de Janeiro, Brasil), obtendo-se comprimento real de trabalho para os canais mésio-vestibular e mésio-lingual de 21 mm e distal de 19 mm (figura 2c).

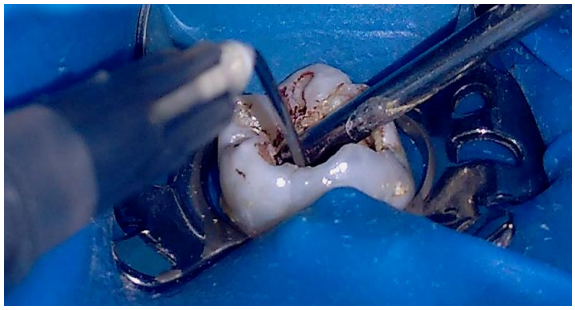

Figura 2b. Irrigação e aspiração dos canais radiculares.

Figura 2c. Inserção da lima para realização da odontometria do canal mésio-lingual.

Em seguida, foi inserida uma medicação intracanal manipulada na proporção de 1:1 de hidróxido de cálcio pró-análise (Biodinâmica, Ibiporã, Paraná, Brasil) e paramonoclorofenol canforado (AAF do Brasil, Ibiporã, Paraná, Brasil) (figura 2d) e selamento provisório da cavidade com bolinha de algodão estéril e coltosol (Coltene, Rio de Janeiro, Brasil). Foi prescrita Dipirona sódica solução de 500 mg como medicação analgésica, para controle da dor e desconforto durante o primeiro dia, após a intervenção.

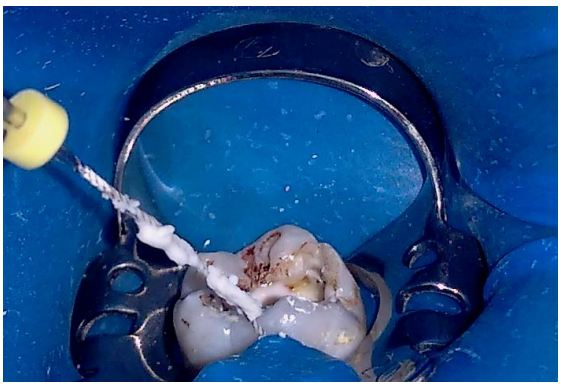

Figura 2d. Inserção de medicação intracanal com lima endodôntica.

Após 5 dias, a segunda sessão envolveu anestesia, isolamento absoluto da unidade e remoção da medicação intracanal por meio de irrigação com hipoclorito de sódio a 1,0% e limas tipo K. O preparo biomecânico do terço apical dos canais radiculares foi realizado com limas #15-35 (Kerr Dentsply/Maillefer, Petrópolis, Rio de Janeiro, Brasil), obtendo-se como instrumento memória a lima #35 (figura 3a). Ao final da sessão foi inserida a mesma medicação intracanal mencionada anteriormente, seguida de selamento provisório da cavidade com bolinha de algodão estéril e coltosol (figura 3b).

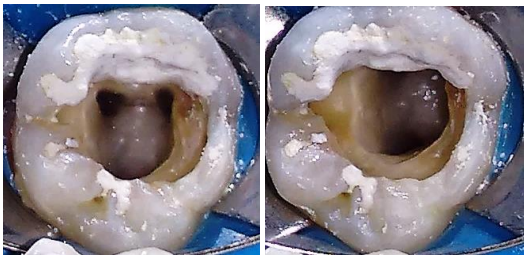

Figura 3a. Canais radiculares após o preparo biomecânico.

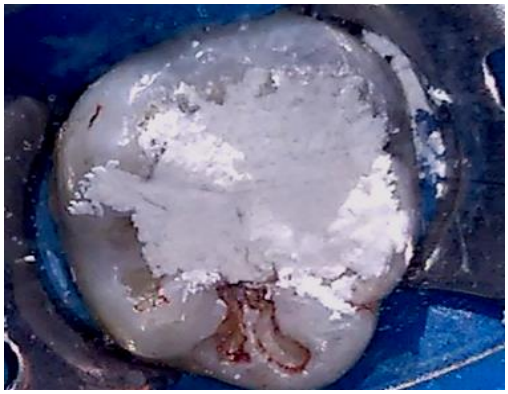

Figura 3b. Selamento provisório da cavidade com coltosol.

A terceira sessão ocorreu após sete dias, sendo novamente realizada anestesia, isolamento absoluto da unidade, remoção da medicação intracanal, e irrigação final dos canais radiculares com 3 mL de solução de EDTA a 17% (Biodinâmica, Ibiporã, Paraná, Brasil), durante 3 minutos sob agitação, para remoção da *smear-layer*, seguida da irrigação com hipoclorito de sódio a 1,0% e aspiração com cânulas de grande calibre. Para a secagem dos canais foram utilizados cones de papel absorvente estéreis (Dentsply/Maillefer, Petrópolis, Rio de Janeiro, Brasil) referentes ao instrumento memória (#35 Kerr). A obturação foi realizada utilizando-se a técnica do cone único (figura 4a) (cone FM, Dentsply/Maillefer, Petrópolis, Rio de Janeiro, Brasil), associada ao cimento endodôntico a base de hidróxido de cálcio, Sealer 26 (Dentsply, Petrópolis, Rio de Janeiro, Brasil) (figura 4b e 4c). Por fim, foi realizado selamento da entrada dos canais com coltosol (figura 4d), seguido da colocação de uma base de ionômero de vidro (figura 5a) (S.S. White, Rio de Janeiro, Brasil) e confecção de restauração em resina composta (classe I) (Opallis, FMG, Joinville, Santa Catarina, Brasil) (figura 5b). Após a confecção da restauração, foi feito ajuste oclusal com papel articular (Contactofilm, Angelus, Londrina, Paraná, Brasil) e ponta diamantada FF (KG Sorensen ™, Barueri, Brasil), seguido do acabamento e polimento. O exame radiográfico final, evidenciou o completo selamento dos canais, e boa adaptação da restauração em resina composta (figura 5c).

Figura 4a. Cone de Gutta Percha sendo calibrado para a técnica do cone único.

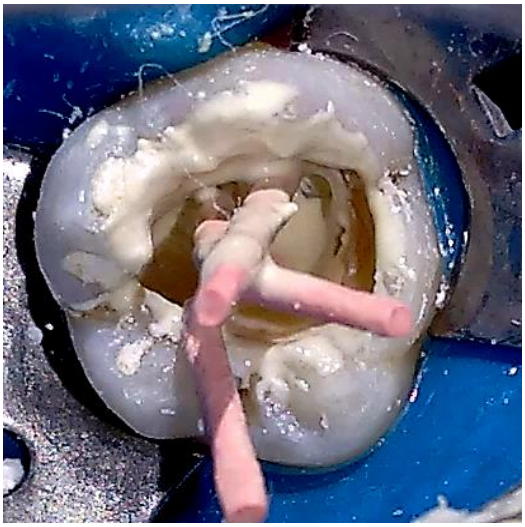

Figura 4b. Obturação pela técnica do cone único.

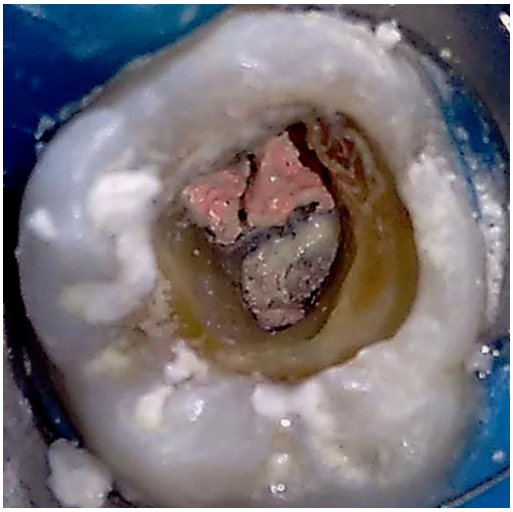

Figura 4c. Cones cortados na entrada dos canais radiculares.

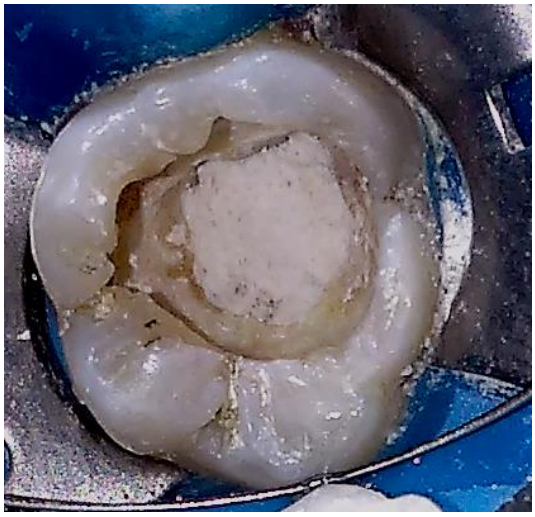

Figura 4d. Selamento com coltosol.

Figura 5a. Cimento de ionômero de vidro empregado como base sobre o coltosol.

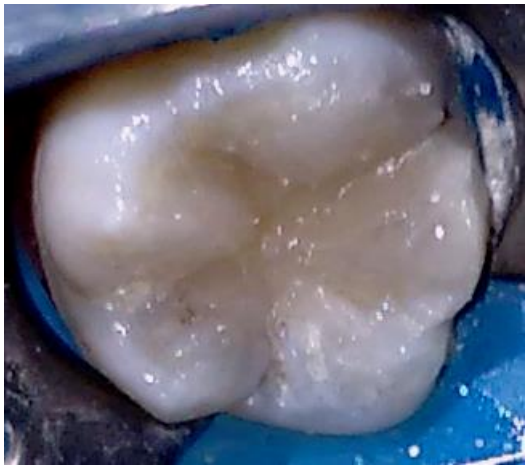

Figura 5b. Restauração classe I com resina composta.

Figura 5c. Radiografia periapical final da unidade 36 mostrando tratamento endodôntico satisfatório.

Discussão

A formação do primeiro molar permanente inicia-se ainda na vida intrauterina e somente ao nascimento ocorre sua mineralização (GUEDES-PINTO, A.C; GUEDES-PINTO, E; OLIVEIRA, L.B, 2010). Aos três anos de idade, sua coroa está totalmente mineralizada e sua erupção ocorre por volta dos seis anos (GUEDES-PINTO, A.C; GUEDES-PINTO, E; OLIVEIRA, L.B, 2010). Aproximadamente três anos após a sua erupção, a rizogênese se completa, sendo este, o período de maior risco para o desenvolvimento de lesões de cárie (GUEDES-PINTO, A.C; GUEDES-PINTO, E; OLIVEIRA, L.B, 2010). O esmalte é mais suscetível à desmineralização e alguns dentes tornam-se mais vulneráveis nesse período, por propiciarem maior acúmulo de biofilme, especialmente os molares, devido ao tempo de erupção, risco que diminui após a oclusão com o seu antagonista e à capacidade de autolimpeza que esses dentes adquirem a partir desse momento (GUEDES-PINTO, A.C; GUEDES-PINTO, E; OLIVEIRA, L.B, 2010).

Levando-se em consideração a ausência de dente decíduo precursor a erupação do primeiro molar permanente, muitas vezes este elemento dental não é notado pelos pais, e assim os cuidados necessários para a sua manutenção na cavidade bucal muitas vezes são negligenciados. Dessa forma, lesões cariosas podem surgir e progredir levando a perda do elemento dentário. As consequências da perda precoce de

um dente permanente podem ser de grande relevância para o paciente, levando à migração dos dentes adjacentes para a área edêntula, o que consequentemente acarreta na diminuindo o perímetro do arco. Além disto, pode ocorrer extrusão do dente antagonista se o elemento perdido não for substituído por uma prótese (GUIMARÃES et al., 2013). Assim, o conjunto destes fatores irão favorecer o desenvolvimento de uma má oclusão (GUIMARÃES et al., 2013).

O primeiro passo para o início do tratamento endodôntico envolve a realização de uma boa radiografia inicial (LEONARDO, 2008). No entanto, no presente caso encontrou-se grande dificuldade na realização do exame radiográfico, devido às limitações proporcionadas pelo perfil do paciente. Essas limitações estão relacionadas: à dificuldade do paciente infantil em se manter estável, evitando a distorção da imagem; ao incômodo do posicionamento do filme na cavidade oral, por se tratar de um filme periapical de adulto; a necessidade de empregar-se a técnica radiográfica da bissetriz, a qual necessita da colaboração do paciente para segurar o filme radiográfico, já que não foi possível utilizar os posicionadores radiográficos.

Outro fato relevante a ser considerado refere-se ao diagnóstico da condição pulpar que é a base fundamental para a instituição de uma correta conduta terapêutica. De acordo com Leonardo (2008), são fundamentais para um correto exame clínico endodôntico: anamnese, inspeção, percussão, palpação, sondagem, avaliação da mobilidade dental e realização de testes de sensibilidade (vitalidade pulpar). Entretanto, quando se trata do paciente infantil, o teste de sensibilidade pulpar (quente/frio), pode não apresentar resposta confiável, uma vez que o limiar de reação à dor é menor nas crianças e adolescentes quando comparado ao dos adultos, e assim pode levar a uma reação indesejada ou duvidosa, capaz de dificultar ou mesmo impedir a continuidade do tratamento (GUEDES-PINTO, A.C; GUEDES-PINTO, E; OLIVEIRA, L.B, 2010).

No presente caso, o diagnóstico obtido foi de pulpite irreversível crônica, uma evolução da pulpite aguda irreversível. É resultante de uma irritação de baixa intensidade e de longa duração sobre uma polpa com alta resistência. A natureza da dor pode ser espontânea principalmente quando houver obstrução da lesão cariosa devido à presença de restos alimentares. De uma forma geral, a dor é localizada e moderada (suportável). A evolução clínica pode gerar exacerbações agudas e até mesmo a necrose pulpar lenta e gradual (LEONARDO, 2008).

Obtido o correto diagnóstico, um novo desafio surge para o profissional quando o tratamento é realizado em crianças: a anestesia. Levando em consideração o tratamento de biolpulpectomia, é de fundamental importância a realização da técnica anestésica de forma indolor e bem aceita pelo paciente, o que se torna possível através de alguns recursos como o adequado preparo psicológico da criança, antes da intervenção, a obtenção de conhecimentos específicos sobre a anatomia, fisiologia e farmacologia, bem como a escolha do material adequado, delicadeza e destreza do profissional. Assim, torna-se imprescindível que o domínio dos detalhes da técnica seja previamente adquirido em adultos, antes de se iniciar o atendimento em crianças (GUEDES-PINTO, A.C; GUEDES-PINTO, E; OLIVEIRA, L.B, 2010). Outro fator importante a ser destacado é que, em geral, não há contraindicações para se anestesiar crianças com pouca idade, desde que os aspectos gerais de saúde, e a dosagem tenham sido analisados cuidadosamente. (GUEDES-PINTO, A.C; GUEDES-PINTO, E; OLIVEIRA, L.B, 2010). A realização de uma boa técnica anestésica evitará a necessidade de uma complementação via intrapulpar, o que causaria um enorme desconforto ao paciente e prejudicaria de forma significativa a relação profissional/paciente, além de tornar o tratamento menos aceito.

No caso exposto, houve a necessidade da aplicação de recursos específicos de gestão de comportamento, aliados ao emprego constante do lúdico, por meio do

reforço positivo, falar-mostrar-fazer, comunicação não verbal e distração, por se tratar de uma paciente com histórico de trauma ao atendimento odontológico (figura 6b). Os recursos da Odontopediatria utilizados contribuem para dispersar a ansiedade do paciente, além de estabelecer uma relação de confiança entre ele e o profissional (CORRÊA, M.S.N.P; ROMITO, A.C.D.R; ZARDETTO, C.G DEL C. 2013).

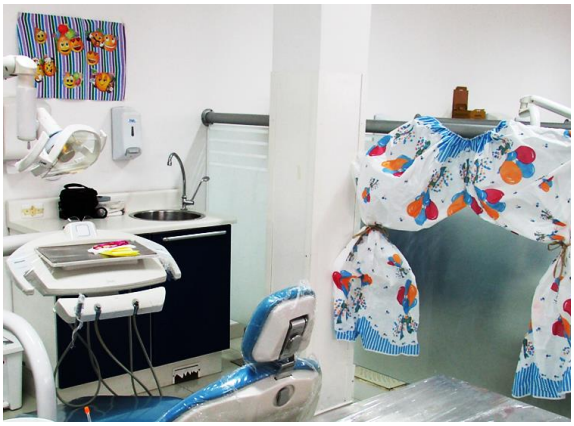

Figura 6b. Ilustração do lúdico através da cortina colorida e do painel de bichinhos.

Após todo o preparo psicológico do paciente, inicia-se o tratamento endodôntico propriamente dito. Neste relato de caso, optou-se pela utilização do localizador apical eletrônico (LAE), para a obtenção da odontometria, devido às dificuldades da realização de radiografias em crianças e assim, também, encurtar o tempo de atendimento clínico. Dessa forma, a odontometria eletrônica apontou de forma precisa e fidedigna o comprimento real de trabalho, além de evitar excessivas exposições da criança à radiação. Assim, observa-se que algumas vantagens apresentadas pela utilização do LAE são sua eficácia e precisão em dentes, com ou sem vitalidade pulpar, a diminuição do custo do tratamento endodôntico, a menor exposição do paciente à radiação e o menor tempo de trabalho. (ALCALDE et al. 2014; BURGER et al. 2012).

A instrumentação dos canais radiculares foi realizada por meio da técnica coroa-ápice, e para a obturação foi empregada a técnica do cone único. Essa técnica promove o selamento tridimensional dos canais radiculares empregando-se uma massa uniforme, formada através de um cone principal, compatível com as dimensões do canal, e do cimento endodôntico, sem que haja a necessidade da utilização de cones acessórios, prevenindo o surgimento de falhas. (NISHIYAMA, C.K., PEREIRA, A.C., PINTO. L DE C. 2012). Além disso, trata-se de uma técnica de rápida execução, que no presente caso favoreceu o conforto da paciente infantil.

Por se tratar de biopulpectomia, o tratamento poderia ser realizado em uma sessão, porém levando-se em conta a exaustão a qual a criança estaria sujeita, caso assim fosse feito, optou-se por realizar o tratamento em três sessões de modo a evitar o desconforto para a paciente.

Imediatamente ao fim do tratamento endodôntico, foi realizada restauração, classe I, com resina composta para que houvesse o completo e seguro selamento da cavidade, além de promover o reestabelecimento da forma, função e estética do elemento dentário e evitar a contaminação dos canais por meio de infiltração de saliva contendo microrganismos.

De uma forma geral é alarmante a falta de profissionais capacitados para a execução do tratamento de elementos permanentes em crianças. Esse quadro poderia ser revertido por meio de medidas preventivas ao estabelecimento de lesões cariosas precoces em crianças, aliado a incentivos à qualificação dos profissionais, de modo a fundir as habilidades e conhecimentos inerentes às especialidades de Endodontia e Odontopediatria. Acredita-se que esses cuidados possam contribuir para a extinção da marginalização a esse tipo de necessidade e às consequências trazidas pela perda de elementos dentários, determinantes para a formação adequada e o desenvolvimento da oclusão.

Conclusão

Apesar das dificuldades obtidas ao longo do tratamento, observou-se que é possível realizar todo o procedimento, desde que sejam cumpridos todos os passos necessários, dando a devida importância ao emprego

das técnicas de gestão de comportamento aliadas ao uso dos recursos lúdicos. O primeiro passo para trabalhar nessa temática envolve o incentivo à prevenção. Entretanto, caso haja a necessidade de intervenção endodôntica, a mesma deve ser realizada o mais breve possível utilizando-se todos os cuidados biológicos e psicológicos, além de métodos técnicos adequados, de modo a manter o elemento dentário reabilitado proporcionando assim, uma saúde geral ideal ao paciente.

Referências

1. ABDO, R.C.C., GURGEL, C.V., MACHADO, M.A DE A.M., NETO, N.L., PASCHOAL, M.A.B., SILVA, SM.M.B DA., KOBAYASHI, T.Y. Perfil de tratamento de urgência de crianças de 0 a 12 anos de idade, atendidas no Serviço de Urgência Odontológica da Faculdade de Odontologia de Bauru da Universidade de São Paulo. Odontol. **Clín.-Cient.,** Recife, 9 (3) 243-247, jul./set., 2010.

2. ABREU, F.V DE., COGO, K., DUQUE , C., FRANCO, G.C.N., ROSALEN, P.L. Anestesiologia em Odontopediatria. Cap. 10. In: ABREU, F.V DE., ANTUNES, L.A.A., AMMARI, M.M., CALDO-TEIXEIRA, A.S., DUQUE, C., RIBEIRO, A DE A. e col. **Odontopediatria: Uma visão contemporânea**. São Paulo: Santos, p. 123-138, 2013. 698p.

3. ALBADRI, S., CLARKE, P., JARAD, F., JONES, A.D.C. Technical outcome of root canal treatment on permanent teeth in children: a retrospective study. **Eur Arch Paediatr Dent** (2015) 16:409–415.

4. ALCALDE, M.P., BRAMANTE, C.M., DUARTE, M.A.H., GUIMARÃES, B.M., MARCIANO, M.A., SILVA, P.A.A. O uso dos localizadores foraminais na endodontia: Revisão de literatura. **Rev Odontol Bras Central** 2014;23(64).

5. AZEREDO, R.A., PEREIRA, R DE S., ROLDI, A. Anatomia interna, cavidade de acesso e localização dos canais. Cap. 7. In: LOPES, H.P., SIQUEIRA JR, J.F. e col. **Endodontia: Biologia e técnica**. -3ª Ed. -Rio de Janeiro: Gunabara Kooga, p. 243-270, 2010. 951 p.

6. BARRETO, R.Z. O Lúdico em Odontopediatria: Contribuições Psicológicas. Cap. 16. In: CORRÊA, M.S.N.P. e col. **Conduta clínica e psicológica na odontopediatria**. – 2ª Ed. - São Paulo: Livraria Santos Editora, p. 165 – 168, 2013. 604 p.

7. BARROSO, J.M., INTRA, J.B.G., MORELLO J., PEREIRA, R DE S., RIBEIRO, F.C., ROLDI, A. Sequelas subsequentes aos traumatismos dentários com envolvimento endodôntico. **Revista Brasileira de Pesquisa em Saúde** 2011; 13(2): 68-73.

8. BITTENCOURT, M.A.V., MACHADO, A.W. Prevalência de má oclusão em crianças entre 6 e 10 anos – um panorama brasileiro. **Dental Press J Orthod** 2010 Nov-Dec;15(6):113-22.

9. BOECK, E.M., CHIAVINI, P., COSER, M.C., COSER, R.M., LUCATO, A.S., VEDOVELLO, S. Frequência de cárie e perda dos primeiros molares permanentes. **RGO,** P. Alegre, v. 53, n.1, p. 01-84, jan./mar. 2005.

10. BURGER, R.C., CREPALDI, M.V., DANTAS, W.C.F., FREITAS, F.

Localizadores Apicais. **Revista FAIPE**, v. 2, n. 2, 2012.

11. CAMPOS, V., MARÇAL, S.L.M., MARSILLAC, M DE W.S. DE. Anestesia Local. Cap. 8. In: MARSILLAC, M DE W.S DE. e col. **Controle da dor, medo e ansiedade em odontopediatria**. 1ª Ed. - São Paulo: Livraria Santos Editora Ltda, p., 2013. *194 p.*

12. Consolidação das normas para procedimentos nos conselhos de odontologia. **Resolução CFO-63**/2005.

13. CORRÊA, M.S.N.P., MENDES, F.M., NOVAES, T.F, RAGGIO, D.P., ULSON, R.C.B. Desenvolvimento Psicológico da Criança e sua Aplicação na Clínica Odontopediátrica. Cap. 1. In: CORRÊA, M.S.N.P. e col. **Conduta clínica e psicológica na odontopediatria**. – 2ª Ed. - São Paulo: Santos, p. 1-16, 2013. 604 p.

14. CORRÊA, M.S.N.P., ROMITO, A.C.D.R., ZARDETTO, C.G DEL C. Gestão Comportamental em Odontopediatria. Cap. 3. In: CORRÊA, M.S.N.P. e col. **Conduta clínica e psicológica na odontopediatria**. – 2ª Ed. - São Paulo: Santos, p. 27-44, 2013. 604 p.

15. GUEDES-PINTO, A.C., GUEDES-PINTO, E., OLIVEIRA, L.B. Implicações clínicas no desenvolvimento das dentições decídua e mista. Cap. 9. In: GUEDES-PINTO, A.C e col. **Odontopediatria**. 8ª Ed. São Paulo: Livraria Santos Editora Ltda, p. 115-136, 2010. 1048 p.

16. GUIMARÃES, G.S., MAIA, J DE A.C., NETO, C., PEDRA, J.O DE A. Ortodontia preventiva. Cap. 36. In: ABREU, F.V DE., ANTUNES, L.A.A., AMMARI, M.M., CALDO-TEIXEIRA, A.S., DUQUE, C., RIBEIRO, A DE A. e col. **Odontopediatria: Uma visão contemporânea**. São Paulo: Santos, 2013. p. 519-532. *698p.*

17. LEONARDO, M.R. Semiologia e Diagnóstico clínico/radiográfico das alterações patológicas pulpares. Cap. 2. In: LEONARDO, M.R e col. **Endodontia-Tratamento de Canais Radiculares: Princípios Técnicos e Biológicos.** 1ª Ed. São Paulo: Artes Médicas, p. 21-48, 2008. 720 p.

18. NISHIYAMA, C.K., PEREIRA, A.C., PINTO, L. de C. Single-cone obturation technique: a literature review. **RSBO.** 2012 Oct-Dec; 9(4):442-7.

Anexo 1

TERMO DE CONSENTIMENTO

Eu, Elaine Prata Santos, portadora do C.I nº 3.183.822.4, faço uso deste bastante documento a fim de garantir o uso das imagens em publicações ou em apresentações de caráter científico, de maneira a contribuir com o desenvolvimento técnico-científico.

Sem mais subscrevo,

Elaine Prata Santos

Elaine Prata Santos