

UNIVERSIDADE TIRADENTES
CURSO DE ODONTOLOGIA

ANTÔNIO CARLOS COSTA NETO
EMERSON TADEU LIRA SILVA

Ameloblastoma Unicístico Padrão Luminal: Relato de
Caso

Aracaju/SE
2018

ANTÔNIO CARLOS COSTA NETO
EMERSON TADEU LIRA SILVA

Ameloblastoma Unicístico Padrão Luminal: Relato de
Caso

Trabalho de Conclusão de
curso apresentado à
Coordenação do curso de
Odontologia da
Universidade Tiradentes
como parte dos requisitos
para obtenção do grau de
bacharel em Odontologia.

Orientador: Prof. Dr. Bruno Torres Bezerra

Aracaju/SE
2018

ANTÔNIO CARLOS COSTA NETO
EMERSON TADEU LIRA SILVA

Ameloblastoma Unicístico Padrão Luminal: Relato de Caso

Trabalho de Conclusão de curso apresentado à Coordenação do curso de Odontologia da Universidade Tiradentes como parte dos requisitos para obtenção do grau de bacharel em Odontologia.

APROVADO EM: ____/____/____

Banca Examinadora

PROF. Dr. BRUNO TORRES BEZERRA

1° EXAMINADOR

2° EXAMINADOR

AUTORIZAÇÃO PARA ENTREGA DO TCC

Eu, **Bruno Torres Bezerra** orientador (a) dos (a) discentes **Antônio Carlos Costa Neto e Emerson Tadeu Lira Silva**, atesto que o trabalho intitulado: “Ameloblastoma Unicístico Padrão Luminal: Relato de Caso” está em condições de ser entregue à Supervisão de Estágio e TCC, tendo sido realizado conforme as atribuições designadas por mim e de acordo com os preceitos estabelecidos no Manual para a Realização do Trabalho de Conclusão do Curso de Odontologia.

Atesto e subscrevo,

Orientador (a)

Agradecimentos

A Deus, que sempre está presente em toda a jornada nos dando forças para prosseguirmos.

Aos nossos familiares, que continuamente estão ao nosso lado, nos dando força, carinho e atenção.

Ao nosso orientador, Prof. Dr. Bruno Torres Bezerra, por sempre ter mostrado sua grandiosidade como Mestre e pessoa. Seremos eternamente gratos pela forma como nos conduziu e nos orientou neste trabalho de conclusão de curso.

E aos nossos amigos de faculdade, que durante esses cinco anos, trilhamos juntos tal percurso.

LISTA

Figura 1: Aspecto clínico extraoral da paciente_____	10
Figura 2: Aspecto clínico intraoral _____	10
Figura 3: Radiografia panorâmica inicial_____	10
Figura 4: Fotografia microscópica da lesão em um aumento de 100x _____	11
Figura 5: Acesso cirúrgico _____	11
Figura 6: Aspecto da loja óssea após osteotomia periférica _____	11
Figura 7: Radiografia panorâmica pós-cirúrgica imediata _____	12
Figura 8: Radiografia panorâmica de controle um ano e seis meses do ato cirúrgico_____	12
Figura 9: Exposição da lesão após a realização de osteotomia _____	12
Figura 10: Estado da lesão após ser enucleada _____	12

SUMÁRIO

1. Introdução	9
2. Relato de caso	10
3. Discussão	13
4. Conclusão	14
5. Referências	14
6. Anexo	16
7. Apêndice	17

Ameloblastoma Unicístico Padrão Luminal: Relato de Caso

Emerson Tadeu Lira Silva ^a, Antônio Carlos Costa Neto ^a, Bruno Torres Bezerra ^b

(a) Graduandos em Odontologia – Universidade Tiradentes; (b) Dr. Professor Adjunto I do Curso de Odontologia – Universidade Tiradentes

Resumo

Os ameloblastomas são tumores odontogênicos benignos de origem epitelial com crescimento lento, frequentemente encontrados na mandíbula e com alta taxa recidiva. Há diversas variações destes tumores, sendo os tipos sólidos/multicísticos e unicísticos os mais recorrentes. Os sinais são discretos e raramente percebidos pelo paciente nos estágios iniciais, vindo a ser diagnosticados, geralmente, em exames radiográficos de rotina. Clinicamente apresenta-se como um abaulamento endurecido que cresce lentamente, permanecendo a mucosa regional com aspecto normal. O tipo de tratamento é dependente das características clínicas, histológicas e radiográficas da lesão, podendo variar de um tratamento conservador até múltiplas ressecções. Este trabalho tem por objetivo relatar um caso clínico de ameloblastoma unicístico do tipo luminal em uma paciente de 27 anos do sexo feminino, localizado na região mandibular, lado direito. O tratamento realizado inicialmente foi a enucleação da lesão com curetagem e osteotomia periférica da loja óssea. Após um ano e seis meses, foi observada uma pequena reincidência, sendo então realizada uma nova abordagem conservadora com enucleação da lesão, curetagem e osteotomia periférica da loja óssea. Tendo, dessa forma, a importância do acompanhamento pós-operatório por pelo menos cinco anos.

Palavras-chaves: Ameloblastoma; Tratamento Conservador; Tumores Odontogênicos

Abstract

The ameloblastomas are benign odontogenic tumors of epithelial origin with slow growth, often found in the mandible and with high relapse rate. There are several variations of these tumors, being the solid / multicystic and unicystic types the most recurrent. The signs are discrete and rarely perceived by the patient in the early stages, and are usually diagnosed in routine radiographic examinations. Clinically it presents as a hardened bulge that grows slowly, remaining the regional mucosa with normal aspect. The type of treatment depends on the clinical, histological and radiographic characteristics of the lesion, and can vary from a conservative treatment to multiple resections. This paper aims to report a clinical case of unicystic ameloblastoma of the luminal type in a female patient of 27 years, located in the mandibular region, right side. The initial treatment was enucleation of the lesion with curettage and peripheral osteotomy of the bone shop. After a year and six months, a small recurrence was observed, and a new conservative approach was performed with lesion enucleation, curettage and peripheral osteotomy of the bone shop. Having thus, the importance of the postoperative follow-up for at least five years.

Keywords: Ameloblastoma; Conservative Treatment,; Odontogenic Tumors

1. Introdução

Os tumores odontogênicos são lesões que derivam do epitélio odontogênico, ectomesênquima ou de ambos os elementos que constituem o aparelho de desenvolvimento dos dentes ou seus remanescentes (IMRAN et al., 2016). Estes tumores podem variar entre proliferações de neoplasia benigna ou maligna com agressividade variável e potencial metastático (COSTA et al., 2012).

Os ameloblastomas são tumores de origem epitelial odontogênica que podem surgir dos restos da lâmina dentária do órgão do esmalte em desenvolvimento, do revestimento epitelial de um cisto odontogênico ou das células basais da mucosa oral (NEVILLE et al., 2016). Tais lesões são consideradas neoplasmas odontogênicos verdadeiros, persistentes e localmente invasivos, com características de crescimentos agressivos. Considera-se que estas lesões representam 1% de todos os cistos e tumores dos maxilares e 18% de todos os neoplasmas odontogênicos (FIGUEIREDO et al., 2015). O ameloblastoma ocorre, frequentemente, em pacientes na quarta década de vida, geralmente na mandíbula (75-80%), especialmente nas regiões de ângulo e ramo, enquanto apenas 15-20% são observados na maxila (PAIVA et al., 2010).

Clinicamente podem apresentar os seguintes sinais e sintomas: crescimento tecidual intraoral, expansão óssea, dor e ulceração intraoral, mobilidade ou perda dental e assimetria facial (JARDIM et al., 2013).

Radiograficamente a variante multicística apresenta-se como uma lesão radiolúcida multilocular, frequentemente descrita como “bolhas de sabão” (quando as loculações radiolúcidas são maiores) ou como “favos de mel” (quando as loculações são menores). Geralmente pode ser visualizada a expansão dos corticais vestibular e lingual, a reabsorção radicular das unidades dentárias associadas ao tumor, e em muitos casos um dente não erupcionado, sendo mais

comumente o terceiro molar inferior que está associado ao defeito radiolúcido. O padrão unicístico apresenta uma imagem radiolúcida circunscrita que envolve a coroa de um dente incluso, geralmente um terceiro molar inferior não erupcionado, lembrando clinicamente um cisto dentífero. (NEVILLE et al., 2016).

O ameloblastoma multicístico apresenta as seguintes variantes histológicas: folicular, plexiforme, de células granulares, acantomatoso, de células basais e desmoplásico (SILVA et al., 2016). Segundo Ackermann, et al. (1988, apud HSU, CHIANG E CHEN, 2014) os ameloblastomas unicísticos foram classificados em três subgrupos histológicos: padrão luminal (tumor está confinado ao epitélio do revestimento do cisto); padrão intraluminal (proliferação nodular do epitélio neoplásico se projeta para o lúmen) e padrão mural (o epitélio ameloblástico em padrão folicular ou plexiforme invade a parede do tecido conjuntivo).

O tipo unicístico foi descrito pela primeira vez por Robinson e Martinez em 1977. Embora seja uma variante dos ameloblastomas, esta lesão possui um comportamento biológico menos agressivo, apresentando uma melhor resposta ao tratamento conservador (apud HSU, CHIANG E CHEN, 2014).

A variante unicística representa de 10-15% de todos os ameloblastomas intraósseos. Mais de 90% destes tumores estão localizados na mandíbula (FIGUEIREDO et al., 2015) frequentemente em pacientes mais jovens, cerca de 50% de todos esses tumores são diagnosticados durante a segunda década de vida, geralmente por volta dos 23 anos de idade (NEVILLE et al., 2016).

Uma abordagem racional para o tratamento do ameloblastoma deve ser decidida após uma análise criteriosa de diferentes padrões histológicos, características clínicas e comportamento biológico da lesão (GIRADDI, ARORA E SAIFI, 2017).

A forma de tratamento tem sido uma controvérsia e pode variar de conservador a radical. O tratamento

conservador (marsupialização e enucleação com curetagem associada ou não a métodos auxiliares como a Solução de Carnoy ou crioterapia) preserva a integridade do osso e permite o crescimento contínuo da mandíbula, enquanto o tratamento radical pode ocasionar sequelas estéticas e funcionais, exigindo assim, uma reconstrução cirúrgica do maxilar. A escolha entre estas duas modalidades de tratamento é uma questão essencial na abordagem desses tumores (LABORDE et al., 2017).

O objetivo deste trabalho é relatar um caso clínico de ameloblastoma unicístico do padrão luminal em paciente jovem, tratado de forma conservadora (enucleação e curetagem com osteotomia periférica). Após 1 ano e 6 meses, apresentou pequena área de recidiva.

2. Relato de Caso

Paciente F.C.D, ASA I, leucoderma, 27 anos, sexo feminino, procurou atendimento odontológico na Clínica de Cirurgia Oral da ABO-SE, situada no município de Aracaju, para a realização de exodontia dos terceiros molares. Durante exame clínico extraoral apresentava discreto aumento de volume em região de ângulo mandibular direito (figura 1). Ao exame clínico intraoral foi observado discreto aumento de volume na região posterior direita da mandíbula (figura 2).

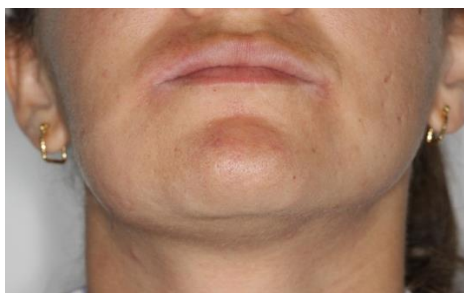

Figura 1: Aspecto clínico extraoral da paciente.
(Fonte: arquivo do autor)

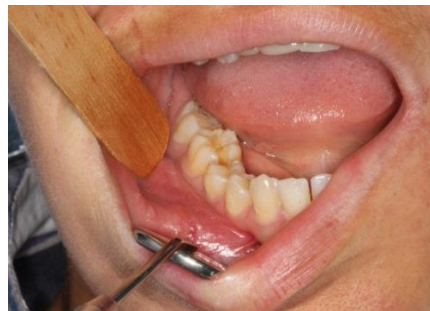

Figura 2: Aspecto clínico intraoral. (Fonte: arquivo do autor)

O exame radiográfico apresentava imagem radiolúcida unilocular na região posterior da mandíbula, lado direito, que se estendia da mesial da unidade 43 a distal da unidade 47. Todas as unidades envolvidas apresentavam reabsorção radicular (figura 3).

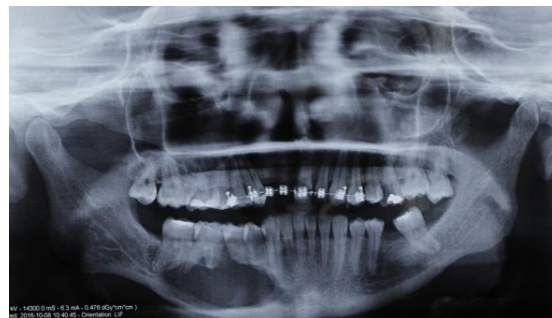

Figura 3: Radiografia panorâmica inicial.
(Fonte: arquivo do autor)

A paciente foi encaminhada à clínica de Estomatologia da Universidade Tiradentes (UNIT). Inicialmente foi realizada uma punção aspirativa onde foi obtido um líquido de coloração amarelo citrina. Em seguida, foi realizada uma biópsia incisiva da lesão. Após o exame anatomopatológico, foi obtido diagnóstico de ameloblastoma unicístico padrão luminal (figura 4). Obtido tal diagnóstico, foi então planejado o tratamento cirúrgico conservador da lesão.

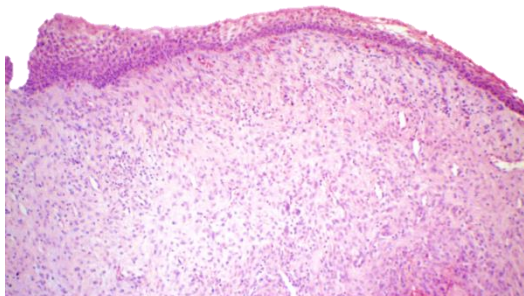


Figura 4: Fotografia microscópica da lesão em um aumento de 100x. (Fonte: arquivo do autor)

Uma hora antes do procedimento foi realizada profilaxia antibiótica de 1g de amoxicilina. Posteriormente, foi feita antisepsia intraoral com clorexidina a 0,12%, antisepsia extraoral com polivinilpirrolidona-iodo a 10% (PVP-I) na região perioral. Em seguida, foi posicionado o campo cirúrgico fenestrado estéril e realizado a anestesia local com aproximadamente 7,2 ml de solução anestésica à base de cloridrato de lidocaína 2% com epinefrina 1:100.000 UI para bloqueio do nervo alveolar inferior, lingual e bucal. No ato cirúrgico, foi realizado retalho de espessura total do tipo Newman fazendo uso de lâmina de bisturi número 15 (Solidor®), montada em um cabo de bisturi número 3 (Golgran®). O retalho estendia-se da mesial da unidade 42 até a região de ramo mandibular. O descolamento mucoperiosteal foi efetuado com auxílio de um descolador tipo Molt (Quinelato®) e afastado com um Minesota (Quinelato®). Após a completa diérese dos tecidos, foi realizada exodontia das unidades 43, 44, 45, 46 e 47, seguida de enucleação da lesão com curetagem da loja óssea preservando o nervo mental. Logo depois, foi realizada uma osteotomia periférica da loja óssea com auxílio de broca esférica multilaminada (FG®), montada em uma peça de mão reta (Kavo®) sob irrigação abundante com solução salina estéril 0,9% (figuras 5 e 6).

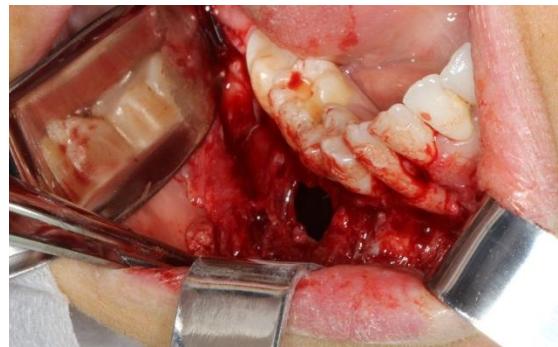


Figura 5: Acesso cirúrgico. (Fonte: arquivo do autor)

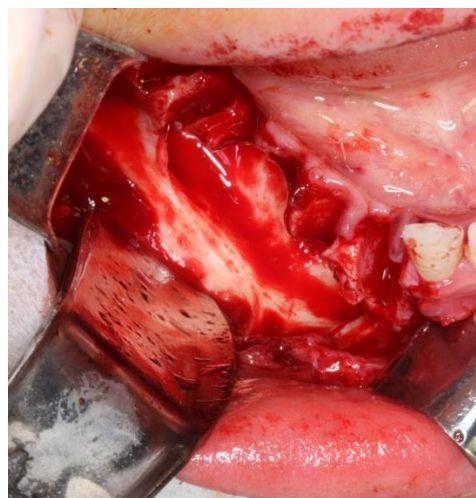


Figura 6: Aspecto da loja óssea após osteotomia periférica. (Fonte: arquivo do autor)

Logo após, foi realizada sutura, iniciando-se na região da incisão relaxante com sutura simples e depois sutura contínua ao longo de toda extensão do retalho, utilizando-se fio de seda 3-0 (Technew®). Para o controle pós-operatório foi prescrito amoxicilina 500mg de 8/8h durante 07 dias, nimesulida 100mg de 12/12h durante 03 dias e dipirona 500mg de 6/6h durante as primeiras 24h, ou em caso de dor e/ou febre, além de bochechos com clorexidina a 0,12% logo após as refeições durante 8 dias. A paciente foi orientada sobre os cuidados com a higiene oral. Uma alimentação líquida e pastosa foi sugerida nos três primeiros dias. O acompanhamento pós-operatório ambulatorial foi realizado da seguinte forma:

- 4º dia: a paciente retornou para visualização da higiene oral e irrigação com solução fisiológica 0,9% do local para complemento da higiene oral.
- 8º dia: foi realizada a remoção da sutura, onde foi observada uma boa cicatrização, discreto edema e foi liberada a dieta livre.
- 30º dia: foi realizada radiografia panorâmica de controle, na qual foi observada pequena área de reparo tecidual (figura 7). Após um ano e seis meses foi feita outra radiografia panorâmica onde foi visualizada área sugestiva de formação óssea e uma pequena área radiolúcida unilocular sugestiva de recidiva da lesão (figura 8).

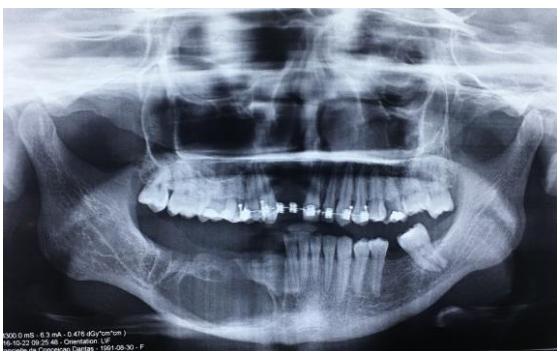

Figura 7: Radiografia panorâmica pós-cirúrgica imediata. (Fonte: arquivo do autor)

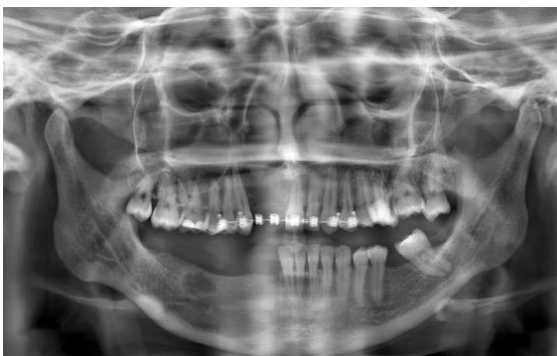

Figura 8: Radiografia panorâmica de controle um ano e seis meses do ato cirúrgico. (Fonte: arquivo do autor)

Posteriormente foi realizada uma nova abordagem cirúrgica conservadora

para remoção da lesão recorrente. A cirurgia foi realizada em âmbito ambulatorial sob anestesia local e seguiu os mesmos princípios da primeira cirurgia.

Após a realização do retalho, foi observada área de expansão da cortical vestibular, sendo realizada pequena osteotomia para acesso à lesão (figura 9). A seguir, a enucleação da lesão seguida de curetagem e osteotomia periférica da loja óssea foram realizadas. (figura 10)

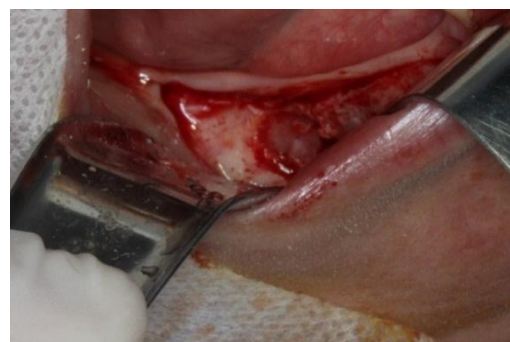

Figura 9: Exposição da lesão após a realização de osteotomia. (Fonte: arquivo do autor)

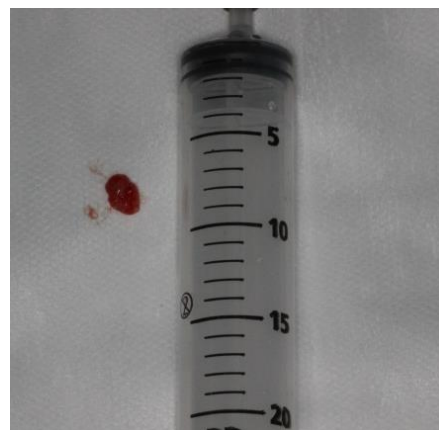


Figura 10: Estado da lesão após ser enucleada. (Fonte: arquivo do autor)

Irrigação abundante com solução salina estéril 0,9% e sutura contínua festonada foi realizada. O pós-operatório terapêutico foi feito com amoxicilina 500mg de 8/8h durante 07 dias, nimesulida 100mg a cada 12/12h durante 03 dias e dipirona 500mg a cada 6/6h durante as primeiras 24h ou em caso de dor e/ou febre, além de bochechos com clorexidina a 0,12%

logo após as refeições por 8 dias. A paciente foi orientada sobre os cuidados com a higiene oral. Uma alimentação líquida e pastosa foi sugerida nos três primeiros dias. Após oito dias, a paciente retornou ao ambulatório para controle pós-operatório.

3. Discussão

O ameloblastoma unicístico apresenta uma maior incidência em pacientes jovens entre a segunda e terceira década de vida, acometendo mais comumente a região posterior de mandíbula (PAIVA et al., 2010; HSU, CHIANG E CHEN, 2014; FIGUEIREDO et al., 2015; NEVILLE et al., 2016; GIRADDI, ARORA E SAIFI, 2017). Esses dados corroboram com o caso relatado, onde a paciente era jovem e apresentava a lesão em região posterior de mandíbula direita.

Segundo Palagatti, et al., (2013); Babu, et al., (2015); Agani, et al., (2016); Neville, et al., (2016), o ameloblastoma unicístico em muitos pacientes pode aparecer como uma imagem radiolúcida unilocular associada a um terceiro molar não erupcionado. O caso relatado difere da maioria dos estudos, onde apresenta-se como imagem radiolúcida unilocular, mas sem envolvimento do terceiro molar e apresentando reabsorção radicular dos dentes envolvidos.

Os ameloblastomas unicísticos devem seguir o tratamento conservador, principalmente quando se trata de pacientes mais jovens, pois oferece uma melhor qualidade de vida ao paciente, além do fato de ser menos agressivo do que o tipo multicístico (HSU, CHIANG E CHEN, 2014; BABU et al., 2015; KIM et al., 2017). Alguns estudiosos (GARDNER, 1984; PALLAGATTI, et al., 2013) relatam que as três variantes do ameloblastoma unicístico exibem um comportamento biológico diferente, com o tipo mural se comportando de forma mais agressiva, precisando assim de um tratamento mais radical em comparação com as variantes luminal e intraluminal. Para Chae et al., (2015); Borrello et al., (2016) a escolha do tratamento depende não apenas do

padrão microscópico aparente no histopatológico, mas também da sua localização, tamanho, idade e condicionamento do paciente para um acompanhamento a longo prazo, que pode ser tratado com enucleação e osteotomia periférica, em algumas situações complementadas por tratamento físico-químico (crioterapia, electrocauterismo ou solução de Carnoy). No entanto, Samuel et al., (2014); McClary et al., (2016) relataram que alguns casos podem requerer tratamento mais agressivo com ressecção cirúrgica. Levando em consideração os estudos de Hsu, Chiang e Chen, (2014); Babu et al., (2015); Kim et al., (2017) que realizaram tratamento conservador de enucleação e curetagem, neste caso relatado optou-se pelo tratamento conservador (enucleação da lesão com curetagem e osteotomia periférica da loja óssea).

A taxa de recorrência mostrada após tratamento de todas as variantes do ameloblastoma unicístico varia de 10 a 25%, segundo Jardim et al., (2013); Neville et al., (2016); Kim et al., (2017). Os tratamentos conservadores podem apresentar-se como formas menos mórbidas para os pacientes, porém há maiores riscos de recidivas podendo chegar a aproximadamente 30%, enquanto os tratamentos radicais apresentam taxas de aproximadamente 10% de recidiva da lesão (GOMES, et al., 2006; LAU E SAMMAN, 2006; PAIVA et al., 2010; SEINTOU et al., 2014). Acreditamos que com base na literatura, os ameloblastomas do tipo luminal e intraluminal devem ser tratados de forma conservadora com enucleação associada à curetagem e osteotomia periférica, como no caso relatado. Já na variante mural, acreditamos que deve ser realizado o tratamento radical por conta da infiltração em sua cápsula cística.

O acompanhamento a longo prazo é de extrema importância para o tratamento do ameloblastoma unicístico, visto que mais de 50% das recorrências acontecem dentro dos cinco primeiros anos da cirurgia. Os exames radiográficos pós-operatórios realizados

rotineiramente favorecem a detecção precoce da recorrência (PAIVA, et al., 2010; HSU, CHIANG E CHEN, 2014; SAMUEL et al., 2014). No presente caso, houve um acompanhamento radiográfico pós-operatório e após o período de um ano e seis meses foi detectada uma pequena recidiva, com isso pôde-se realizar uma abordagem cirúrgica conservadora com enucleação da lesão associada à curetagem e osteotomia periférica da loja óssea.

4. Conclusão

O diagnóstico precoce é de fundamental importância na escolha do tipo de tratamento, seja ele conservador ou radical.

A cirurgia conservadora é uma forma de tratamento viável quando as características clínicas, radiográficas e histopatológicas permitem que o mesmo seja realizado.

O acompanhamento a longo prazo por no mínimo 5 anos é de extrema importância, pois quando a recidiva ocorre durante esse período, a lesão pode ser removida de forma mais conservadora.

Referências

1. AGANI, Z., HAMITI-KRASNIQI, V., RECICA, J., LOXHA, M.P., KURSHUMLIU, F., REXHEPI, A. Maxillary unicystic ameloblastoma: a case report. **BMC Res Notes.**, v.9, p.469, oct., 2016.
2. BABU, N., CHARLES, N., RAI, R., MATHUR, S., RUNWAL, S.H. Unicystic Ameloblastoma of Mandible Treated with an Innovative Approach: A Clinical Case Report. **J Clin Diagn Res.**, v.9, n.7, p.11-13, july, 2015.
3. BARROSO, C.R.D., Cistos e Tumores Odontogênicos. Cap.15. NEVILLE, B.W., DAMM, D.D., ALLEN, M.C., BOUQUOT, E.J., **Patologia Oral e Maxilofacial**, 3ªEd. Rio de Janeiro: Elsevier, p. 703, 2016, 972 p.
4. BORRELLO, R., BETTIO, E., BACCI, C., VALENTE, M., SIVOLELLA, S., MAZZOLENI, S., BERENGO, M. A Conservative Approach to a Peripheral Ameloblastoma. **Case Rep Dent.**, sept./oct., 2016.
5. CHAE m.p., SMOLL, n.r., HUNTER-SMITH, d.j., ROZEN, w.m. Establishing the natural history and growth rate of ameloblastoma with implications for management: systematic review and meta-analysis. **PLoS ONE**, vol.10, n.2, feb., 2015.
6. COSTA, D.O.P., MAURÍCIO, A.S., FARIA, P.A.S., SILVA, L.E., MOSQUEDA-TAYLOR, A., LOURENÇO, S.Q.C. Odontogenic tumors: A retrospective study of four Brazilian diagnostic pathology centers. **Med Oral Patol Oral Cir Bucal.**, v.17, n.3, p.389-94, may, 2012.
7. FIGUEIREDO, N.R., MEENA, M., DINKAR, A.D., MALIK, S., KHORATE, M. Unicystic Ameloblastoma Presenting as a Multilocular Radiolucency in the Anterior Mandible: A Case Report. **J Dent Res Dent Clin Dent Prospect.**, v.9, n.3, p.199-204, aug./mar., 2015.
8. GARDNER, D.G. A pathologist's approach to the treatment of ameloblastoma. **J Oral Maxillofac Surg.**, n.42, v.3, p.161-166, mar., 1984.
9. GIRADDI, G.B., ARORA, K., SAIFI, A.M. Ameloblastoma: A retrospective analysis of 31 cases. **J Oral Biol Craniofac Res.**, v.7, n.3, p.206-211, apr./aug., 2017.
10. GOMES, A.C.A., SILVA, E.D.O., ALBERT, D.G.M., LIRA, M.F.C., ANDRADE, E.S.S. Conceito atual no tratamento dos ameloblastoma. **Rev. Cir. Traumatol. Buco-Maxilo-Fac.**, v.6, n.3, p.9-16, jul./set., 2006.
11. HSU, M.-H., CHIANG, M.-L., CHEN, J.-K. Unicystic Ameloblastoma Case Report. **Journal of Dental Sciences.**, v.9, n.4, p.407-411, feb./apr., 2014.
12. IMRAN, A., JAYANTHI, P., TANVEER, S., GOBU, S.C. Classification of odontogenic cysts and tumors – Antecedents. **J Oral Maxillofac Pathol.**, v.20, n.2, p.269-271, june./july., 2016.
13. JARDIM, E.C.G., FAVERANI, L.P., MELO, R.L., MIYAHARA, G.I., SOUBHIA, A.M.P., MENDONÇA, J.C.G., SHINOHARA, E.H. Tratamento Cirúrgico de Ameloblastoma Mandibular. **Arch Health Invest.**, v.2, n.4, p.35-38, 2013.
14. KIM, J., NAM, E., YOON, E. Conservative management (marsupialization) of unicystic ameloblastoma: literature review and a case

- report. **Maxillofac Plast Reconstr Surg.**, v.39, n.1, p.38, dec., 2017.
15. LABORDE, A., NICOT, R., WOJCIK, T., FERRI, J., RAOUL G. Ameloblastoma of the jaws: Management and recurrence rate. **Eur Ann Otorhinolaryngol Head Neck Dis.**, v.134, n.1, p.7-11, feb., 2017.
 16. LAU, S.L., SAMMAN, N. Recurrence related to treatment modalities of unicystic ameloblastoma: a systematic review. **Int J Oral Maxillofac Surg.**, v.35, n.8, p.681–690, aug., 2006.
 17. MCCLARY, A.C., WEST, R.B., MCCLARY, A.C., POLLACK, J.R., FISCHBEIN, N.J., HOLSINGER, C.F., SUNWOO, J., COLEVAS, A.D., SIRJANI, D. Ameloblastoma: a clinical review and trends in management. **Eur Arch Otorhinolaryngol.**, vol.273, n.7, p.1649-1661, july, 2016.
 18. PAIVA, L.C.A., SANTOS, M.E.S.M., SILVA, D.N., HEITZ, C., FILHO, M.S. Potencial de recidiva do ameloblastoma: relato de caso. **Rev. Cir. Traumatol. Buco-Maxilo-Fac.**, v.10, n.1, p.27-34, jan./mar., 2010.
 19. PALLAGATTI, S., SHEIKH, S., AGGARWAL, A., SINGH, R., GUPTA, D., GUPTA, R., SINGLA, I., GUPTA, P. Unicystic Ameloblastoma of the Mandible with all Variants. **J Pak Med Stud.**, v.3, n.2, p.106-109, apr./june, 2013.
 20. SAMUEL, S., MISTRY, F.K., CHOPRA, S., PILLAI, A. Unicystic ameloblastoma with mural proliferation: conservative or surgical approach?. **BMJ Case Rep.**, v.7, aug., 2014.
 21. SEINTOU, A., MARTINELLI-KLÄY, C.P., LOMBARDI, T. Unicystic ameloblastoma in children: systematic review of clinicopathological features and treatment outcomes. **Int J Oral Maxillofac Surg.**, v.43, n.4, p.405–412, apr., 2014.
 22. SILVA, H.E.C., COSTA, E.S.R., MEDEIROS, A.C.Q., PEREIRA, P.S.S. Ameloblastoma during pregnancy: a case report. **J Med Case Rep.**, v.10, n.1, p.244, feb./aug., 2016.

Anexo

SEPAACServiço de Patologia Cirúrgica Oral e Maxilofacial
Universidade Tiradentes**LAUDO HISTOPATOLÓGICO****Registro nº: 10/18**

Nome:	Francielle da Conceição Dantas	Localização:	Rebordo alveolar/Osso mandibular
Idade:	27 anos	Diagnóstico presuntivo:	Ameloblastoma unicístico leneural.
Gênero:	Feminino	Requisitado por:	Dr. Bruno Torres
Raça:		Tipo de Biópsia:	Excisional

EXAME MACROSCÓPICO

Recebido frasco coletor contendo formol, e 01 (um) fragmento de tecido mole. O espécime mede 0,9 x 0,5 x 0,5 cm e apresenta consistência amolecida, formato arredondado e superfícies lisas, exibindo coloração brancacenta. Aos cortes, são observadas seções de coloração brancacenta e consistência amolecida.

Inclusão total – 1K7 – 01 fragmento – 04 seções.


EXAME MICROSCÓPICO

Os cortes histológicos revelam cavidade patológica revestida por epitélio odontogênico de espessura variável exibindo camada basal colunar, de núcleos hipercromáticos e com polarização reversa à semelhança de ameloblastos pré-secretóres, e camadas epiteliais superiores constituídas de células ovoides e fusiforme frouxamente organizadas e com prolongamentos citoplasmáticos interdigitantes, lembrando o retículo estrelado do órgão do esmalte. Circunjacente evidencia-se espessa cápsula de tecido conjuntivo fibroso denso, moderadamente vascularizado.

CONCLUSÃO**AMELOBLASTOMA UNICÍSTICO**

NOTA: Ausência de proliferação epitelial intralaminar ou mural nos espécimes remetidos para análise histopatológica sugere tratar-se da variante LAMINAR do ameloblastoma unicístico.

Aracaju, 24 de maio de 2018



Prof. Dr. Ricardo Luiz Cavalcanti de Albuquerque Júnior
Coordenador do Serviço de Patologia Oral e Maxilofacial
CRO/SE 2172

Apêndice

TERMO DE CONSENTIMENTO

Eu, Francielle da Conceição Dantas,
portador do C.I nº 3.458.191-0, faço uso
deste bastante documento a fim de garantir o uso de minhas
imagens em publicações ou em apresentações de caráter científico,
de maneira a contribuir com o desenvolvimento técnico-científico.

Sem mais subscrevo,

Francielle da Conceição Dantas

Francielle da Conceição Dantas