UNIVERSIDADE TIRADENTES

THIANE DE SÁ OLIVEIRA
QUEZIA DE BARROS NUNES COSTA

ANÁLISE FOTOGRÁFICA:
DE COR E TEXTURA DE DENTES

Aracaju
2016

THIANE DE SÁ OLIVEIRA
QUEZIA DE BARROS NUNES COSTA

ANÁLISE FOTOGRÁFICA: DE COR E TEXTURA DE DENTES

Trabalho de conclusão de curso apresentado à Coordenação do Curso de Odontologia da Universidade Tiradentes como parte dos requisitos para obtenção do grau de Bacharel em Odontologia.

ISABELA DE AVELAR BRANDÃO MACEDO

Aracaju
2016

THIANE DE SÁ OLIVEIRA
QUEZIA DE BARROS NUNES COSTA

ANÁLISE FOTOGRÁFICA:
DE COR E TEXTURA DE DENTES

Trabalho de conclusão de curso apresentado à Coordenação do Curso de Odontologia da Universidade Tiradentes como parte dos requisitos para obtenção do grau de Bacharel em Odontologia.

Aprovado em _____/_____/_____

Banca Examinadora

_____

Prof. Orientador: _____

_____

1º Examinador:_____

2º Examinador:_____

AUTORIZAÇÃO PARA ENTREGA DO TCC

Eu, _____ orientador(a) dos(as) discentes,_____ e _____ _____atesto que o trabalho intitulado: “Análise Fotográfica de Cor e Textura de Dentes”, está em condições de ser entregue à Supervisão de Estágio e TCC, tendo sido realizado conforme as atribuições designadas por mim e de acordo com os preceitos estabelecidos no Manual para a Realização do Trabalho de Conclusão do Curso de Odontologia.

Atesto e subscrevo,

_____

Orientador(a)

"Você deve exigir o melhor de si. Procurar por imagens que ninguém possa fazer, com as ferramentas que se tem em mãos. Um exemplo clássico disso é do escritor e do fotografo, estes utilizam as mesmas ferramentas, mas enquanto um descreve uma imagem com mil palavras o outro descreve mil palavras em uma imagem"

Jerfferson Luiz Maleski.

ANÁLISE FOTOGRÁFICA DE COR DE DENTES:

REVISÃO DE LITERATURA

Thiane de Sá Oliveira [a], **Quezia de Barros Nunes Costa** [b],
Isabela de Avelar Brandão Macedo [c]

[(a)] Graduanda em Odontologia -Universidade Tiradentes; [(b)] Graduanda em Odontologia - Universidade Tiradente. Professora Assistente de Saúde Coletiva da UNIT-SE

Resumo

A fotografia digital odontológica quando realizada com equipamento fotográfico adequado, bem padronizada e com boa qualidade, é um método que pode auxiliar o cirurgião dentista no correto diagnóstico, planejamento clínico bem como na percepção de detalhes da cavidade intra-oral, comunicação entre os profissionais da mesma área e, análise de cor e textura de dentes. É importante fazer a tomada de seleção de cor em diversos procedimentos clínicos do dia a dia, como por exemplo: em reabilitação oral (próteses, implantes e restaurações estéticas). Desta forma, é necessário realizar uma análise minuciosa de cor dos dentes, para obter um melhor resultado estético diante destas especialidades. Uma das técnicas que pode ser utilizada para avaliação de cor, é através da fotografia digital odontológica, juntamente com as escalas de cores, que são usadas como referência para confirmação da mesma. Em relação a análise de texturas dentais, essas poderão ser feitas, através da mesma imagem, que favorece a percepção da riqueza de detalhes da estrutura dental, que são de grande importância para reprodução em restaurações estéticas, indiretas ou diretas.

Palavras-Chave **:** Fotografia; Odontologia; Cor; Textura ; Dentes.

Abstract

The dental digital photography when performed with appropriate photographic equipment and standardized and with good quality, is a method that can help the dentist in the correct diagnosis, clinical planning and the perception of details of intra-oral cavity, communication between professionals at the same area, and color analysis and teeth texture. It is important to make the color selection made in various clinical procedures from day to day, such as: oral rehabilitation (prostheses, implants and restorations). Thus, it is necessary to conduct a thorough analysis of teeth color, to get a better aesthetic result on these specialties. One of the techniques that can be used for color evaluation is over the dental digital photography, with the gamuts that are used as references for confirmation. Regarding the analysis of dental textures, these may be made through the same image that favors the perception of wealth of detail of the tooth structure and that are of great importance for playback on aesthetics, indirect or direct restorations.

.*Keywords:* Photography; Dental;Color ; Texture; teeth.

1. Introdução

Com o avanço da tecnologia é possível utilizar a fotografia digital na odontologia com diversas finalidades: comunicação entre profissionais da mesma área, planejamento e diagnóstico, registros de cores e texturas de dentes, formato de dentes, análise de proporção áurea, percepção de detalhes, registros assimétricos faciais, documentação e avaliação de tratamentos realizados no dia a dia clinico, marketing, orientação aos pacientes e elucidação de um requerimento legal (MASIOLI, 2010, CHU *et al*, 2012).

Uma fotografia de alta qualidade é bastante eficaz na escolha de cores, mas para isso, é de grande importância que o profissional saiba observar a luminosidade adequadamente e utilizar o equipamento para conseguir obter melhores resultados. Quem fotografa deve estar atento às características de cada unidade dentária, pois com o decorrer da idade, por exemplo, algumas mudanças acontecem e interferem na cor do mesmo (FACCIROLLI, 2011, MASIOLI, 2010; CHU *et al*, 2012).

Em referência a cor e textura do esmalte dental, convém dar destaque por exemplo, ao efeito opalescente e também a translucidez, que são características fundamentais para favorecer uma boa estética, em tratamentos odontológicos. A textura também tem grande importância, visto que obtém maiores detalhes ao dente, dando a este um aspecto único (RAMOS E MIRANDA, 2011).

Desta forma, este artigo teve objetivo de demonstrar através dos registros fotográficos, análise de cor e textura, de dentes ântero superiores, hígidos e artificiais, bem como, trazer uma breve revisão de literatura sobre o assunto.

2. Revisão de Literatura

De acordo com Chu *et al* (2012), a cor tem uma inter-relação com todas as outras cores, através de uma espécie de círculo de cores, que também é conhecido como tridimensional, pois inclui as dimensões do matiz, croma e valor (RAMOS E MIRANDA, 2011; CHU *et al*, 2012; DALLANORA *et al*, 2014).

Na Odontologia, é de extrema importância entender sobre matiz, croma e valor, pois quando se refere aos dentes, o matiz corresponde a dentina ou seja, a cor do objeto. Já o valor é caracterizado pela transparência do esmalte que é representada pela quantidade de luz emitida no objeto e, está diretamente relacionada ao grau de escurecimento ou claridade do matiz, sendo assim, quanto mais luminosidade refletida sobre o objeto, mais alto será o valor. E o croma, é determinado pela dentina e sofre a influência da translucidez e espessura do esmalte (CHU *et al*, 2012; DALLANORA *et* al, 2014).

Durante avalições de cores de dentes, o dentista deverá também ter conhecimentos sobre princípios de ilusão de óptica. A fluorescência é importante para a estética dental e ocorre quando, os raios ultravioletas, são absorvidos no esmalte dental, na dentina e faz com que os dentes naturais obtenham uma fluorescência que pode variar do branco ao azul-claro. O efeito opalescente é gerado pela (dispersão) e (refração) da luz, devido os cristais de hidroxiopatita presentes no esmalte dental, sendo este o responsável pelo efeito opalescente que ocorre quando um material translúcido, na reflexão de luz, parecer azul e vermelho-alaranjado na luz transmitida. Tanto a opalescência como a fluorescência, são responsáveis pelo brilho dos dentes naturais, da mesma forma, a translucidez obtém a

vitalidade do mesmo (CHU *et al*, 2012; VANINI, 2011).

Segundo os autores: Vadavadag et al (2016), alguns fatores interferem na cor do dente como: gênero, etnia e idade. Pacientes idosos apresentam dentes mais escuros, devido ao maior desgaste sofrido pelo esmalte, fazendo com que a dentina fique mais exposta. Já em crianças e jovens, os dentes são mais claros, pois além do esmalte ser mais espesso, a câmara pulpar é mais ampla, portanto, há menor quantidade de dentina. Além disso, em dentes jovens a dentina é menos mineralizada, portanto o esmalte de um dente jovem, será mais opaco e interfere na cor da dentina, ao contrário do dente de um paciente mais idoso, pois a dentina é mais mineralizada e o esmalte mais translúcido.

No decorrer da idade, ocorrem mudanças no esmalte dental, por isso o profissional deve estar atento a esses detalhes, para entender e escolher melhor a cor ideal para os dentes (RAMOS E MIRANDA, 2011; VANINI, 2011; NAHSAN et al, 2012; CHU et al, 2012; FREITAS, PACHECO E ZAZE, 2012; HARALUR *et al*, 2014; DALLANORA *et al*, 2014; SINGH *et al*, 2014).

A percepção e reprodução da cor, são usadas na odontologia, principalmente para as técnicas de seleção de cores. Os fatores psicológicos são de grande importância para que a percepção aconteça; pois, podem interferir na qualidade do que se pode ver, sendo assim, a cor é vista como uma opinião, que depende de três elementos para existir, que são: elementos físicos como da luz, os fisiológicos, como da observação e da interpretação (CHU *et al*, 2012).

A percepção, juntamente com a sensação e a estimulação, que são processos gerados pelo cérebro, permitem que a cor seja reconhecida pelo olho, entendendo-se portanto, que as cores são decorrentes de um processo de respostas psicológicas e fisiológicas, quando recebem um estímulo. Portanto é necessário que o observador, o iluminante e o objeto existam, para que o processo da cor aconteça. Pois qualquer modificação desses fatores, irá interferir na cor, assim como a remoção desses, impedirá a sua existência (CHU *et al*, 2012; DALLANORA *et al*, 2014).

Na escolha de cor, deve-se levar em consideração a textura, uma vez que a absorção e reflexão da luz, podem sofrer variações. O esmalte dentário na maioria dos casos é apresentado por elevações que refletem a luz de forma difusa, nos dentes naturais, enquanto que restaurações ou trabalhos protéticos, se apresentam com alto brilho e polimento da luz refletida em uma única direção, dando uma aparência de “Restauração Artificial” (RAMOS E MIRANDA, 2011).

Sendo assim, na escolha de cor, características da macrotextura e microtextura, precisam ser levados em consideração com visualização de detalhes, como a presença de sulcos e cristas na superfície vestibular dos dentes anteriores (resultado dos lóbulos de desenvolvimento dos dentes); sulcos na região cervical horizontais (1 a 4 sulcos horizontais, sendo que 70% dos casos encontram-se 3 sulcos); manifestações externas das estrias de Retzius, que são as irregularidades com menor espessura transversais, com sulcos em forma de ondulações e, que são abrasonados com o tempo e estão presentes com o avanço da idade (RAMOS E MIRANDA, 2011).

Além disso, a estrutura dental ao longo do tempo, passa por diversas modificações, e uma delas é a variação de textura decorrente da idade. Pacientes jovens de até 35 anos de idade, apresentam uma textura dental mais detalhada e com menor polimento, devido a superfície dental ficar menos exposta a agentes que promovem o

polimento do esmalte dental, assim como; atrição dos lábios superiores sobre os dentes superiores anteriores, menor ação mastigatória de alimentos e higienização oral. Os pacientes de meia idade (35 a 55 anos), quando comparados aos jovens, apresentam uma textura com menor percepção de detalhes e, maior polimento decorrente dos agentes; já os pacientes idosos (acima de 55 anos), quando comparados aos de meia idade, possuem menor características de detalhes na textura e, um maior polimento da superfície dental (RAMOS E MIRANDA, 2011).

A escolha de cor para tratamento protéticos também dependem da avaliação correta da textura e ajuste de brilho, sendo este último o mais suave possível, acompanhando sempre as características dos dentes naturais adjacentes, que devem estar levemente secos e nunca desidratados, para que não exista alteração de intensidade de brilho durante a análise de escolha do grau do mesmo, pois, essa intensidade do brilho pode ser comunicada ao ceramista em graus, que serve como parâmetro para se obter o brilho desejado em cada restauração de cerâmica. Esta escala consiste em (RAMOS E MIRANDA, 2011):

a) Alto brilho que consiste em uma faceta de cerâmica com glazeamento natural, mais acentuação do brilho com pasta diamantada.
b) Médio brilho: consiste em uma faceta de cerâmica apenas com glaze natural.

c) Baixo brilho: Consiste em uma faceta de cerâmica com aplicação do glaze natural associada à redução do brilho com borrachas de cerâmica (RAMOS E MIRANDA, 2011).

Alguns métodos são utilizados, para realizar a analise colorimétrica e medição da cor dos dentes, estes são utilizados tanto em consultório como em laboratório para obter melhor resultado na escolha de cor (CHU *et* al, 2012).

As mensurações dentais podem ser completas ou pontuais. As pontuais medem uma pequena parte da superfície do dente e não fornecem todas as informações necessárias para criar uma imagem completa, sendo utilizado apenas três pontos de referência que são: cervical, corpo e incisal dos dentes. O sistema vidente Easy, shade compact e x-rite shade-x, são exemplos de sistema de mensuração pontual (VEERAGANTA *et al*, 2015).

Já a mensuração completa da cor, irá medir toda a superfície dental e desenvolve também um mapa topográfico da cor. Para conseguir maiores informações, este é indicado para dentes anteriores, pois o tamanho do sensor, não tem acesso à região posterior (KNOSEL *et al*, 2011; CHU, *et al*, 2012).

Um dos sistemas de mensuração completa é o espectrofotômetro, que mede o comprimento da onda da luz refletida do objeto e, produz dados espectrais da cor com essas mensurações, assim, a quantidade de cor radiante para cada valor, croma e matiz, serão medidos e registrados. Um exemplo de espectrofotômetro é o Spectroshade (MHT), que é ideal para uso clinico, onde utilizam-se duas câmaras digitais ligadas por fibras ópticas, para medir a cor dos dentes quando o feixe de luz ao iluminar os dentes, faz registros de sua translucidez e refletividade (KNOSEL *et al*, 2011; CHU *et al*, 2012).

O colorímetro, também é um aparelho utilizado para mensurar a cor, exemplo: o sistema x-rite shade vision, na qual, gera uma informação precisa da cor, da mesma forma que a do

espectrofotômetro. Porém, em um tempo menor de mapeamento, pois necessitam apenas de três pontos referenciais de matiz, croma e valor, ao contrário do espectrofotômetro, que precisa de 16 ou mais dados pontuais (KNOSEL *et a*l, 2011; CHU *et al*, 2012; VEERAGANTA *et al*, 2015;VAIDYA et al, 2015).

A cor dos dentes pode ser influenciada também por outros fatores de desenvolvimento; dentre eles, alguns defeitos do esmalte dentário que podem interferir na cor do mesmo, como por exemplo: as hipoplasias, que a sua etiologia pode ser de origem sistêmica, local ou hereditária e normalmente ocorre no período de formação dos dentes, esta irá agir na formação da matriz do esmalte que causará defeitos na superfície dental. Clinicamente, são observadas como manchas brancas, irregulares, rugosas, sulcos ou ranhuras. Dentre os diversos tipos de hipoplasias, pode-se destacar a amelogenese imperfeita dos tipos: hipoplásico e hipomineralizada e a fluorose dentária (BONECKER *et al*, 2011).

De acordo com Passos, *et al* (2007), é possível classificar as alterações no esmalte, de acordo com a sua origem. (Quadro 01)

Quadro 01 – Classificação das alterações de esmalte

Alterações no esmalte	**Origem**	
Hipoplasias	Falha na deposição da matriz orgânica	
Amelogênese imperfeita	Hipoplásica	Falha na deposição da matriz orgânica
	Hipocalcificada	Defeito na cristalização
Fluorose	Redução dos íons cálcio na matriz por interferência dos íons flúor	

Fonte: Passos et al (2007)

As hipoplasias podem ser causadas por diversos fatores: sistêmicos, locais ou hereditário, e ocorrem durante o desenvolvimento dentário, quando interferem na formação da matriz do esmalte, sendo o responsável por causar alterações de cor e defeitos do mesmo. Estas podem ser vistas por manchas brancas, irregulares, rugosas ou com ranhuras, fatores que contribuem para uma estética insatisfatória, dentes sensíveis e até mesmo com predisposição à carie dentária (RIBAS E CZLUSNIAK, 2003; SILVA, ANDRADE E LEACHE, 2011).

A fotografia digital é fundamental para obter um diagnóstico mais preciso dos defeitos no desenvolvimento do esmalte (DDE), pois estudos comprovam que quando comparada com os exames clínicos, esta detecta mais DDE , além de gerar maior confiança e melhores resultados para o profissional (CHEN *et al*, 2015).

Segundo Masioli (2010), a fotografia odontológica com boa qualidade pode apresentar textura, forma, proporção e harmonia dos dentes com o restante da face. Porém a análise de cor somente por meio desta, ainda não é um método seguro. Pois nas imagens digitais a cor depende da iluminação, e de como se regulam as câmeras fotográficas, impressoras, projetores multimídias e monitores de computador, onde as imagens são analisadas. Essa restrição pode ser reduzida com a utilização de uma escala de cor como referência para a diversidade de cores (MASIOLI, 2010).

Alguns laboratórios especializados em prótese dentária, já fazem o uso da fotografia digital como documento cadastral para acompanhamento dos procedimentos clínicos e divulgação dos mesmos Marketings e principalmente para reproduzir um trabalho protético mais fiel ou seja, com finalidade de analisar e reproduzir as características de um dente natural assim como: Cor, forma e textura (FRACCIROLLI, 2013).

Desta forma, a fotografia pode ser um recurso importante não só para o cirurgião dentista mas como também para o técnico de prótese dentária, quando há troca de informações sobre as etapas clínicas laboratorial de determinado procedimento. Mas para um bom resultado das fotografias odontológicas é necessário que o cirurgião dentista, entenda sobre o equipamento fotográfico e suas partes constituintes, como fatores que possam interferir na imagem final. A importância de manter um padrão nas imagens e os assessórios utilizados para fotografia intra-oral, como por exemplo: tipos de câmeras, flash, objetivas, contrastes e afastadores bucais (MASIOLI, 2010, FACCIROLLI, 2011, CHU *et al*, 2012, FRACCIROLLI, 2013).

Atualmente existem vários tipos de câmeras e modelos de câmeras fotográficas disponíveis no mercado, o que se torna uma tarefa ainda mais difícil para o cirurgião dentista na hora de escolher e classificar os equipamentos para fotografia odontológica. Assim, é importante levar em conta alguns fatores como: formato do arquivo, possibilidade de troca de lentes e flash, tamanho do sensor, modos de disparo, obturador e outros acessórios. Então classificam-se as câmeras em: câmeras ultracompactas, compactas, compactas avançada ou intermediárias, celulares e avançadas (Digital Single-lens Reflex - DSLR ou do câmera do tipo Reflex) (FACCIROLLI, 2013; BETTANIN, 2014).

As objetivas são compostas por um conjunto de lentes, nas câmeras compactas estas vem acopladas em seu corpo fazendo parte de um único conjunto; já nas câmeras profissionais ou Reflex ou DRSL, há diversos modelos de objetivas para o mesmo corpo, com intúito de apresentar maior desenpenho em cada situação específica. De modo geral serão classificadas como: normal, grande angular, teleobjetiva e macro de acordo com a distância focal. Na fotografia a luminosidade refletida pela cena atravessa a objetiva que concentrará os raios luminosos na direção do material fotosensível. Na objetiva também se pode regular o foco (nitidez) e a quantidade de luz que sensibilizará o sensor de captura de imagem (BETTANIN, 2014).

As objetivas macro são capazes de focalizar pequenos objetos, estas são de grande importância para a fotografia odontológica clínica de qualidade já que os dentes, implantes, pequenas cirurgias, rugosidade palatina se encaixam na modalidade de macrofotografia (MASIOLI, 2010).

O flash é uma fonte de luz auxiliar que controla a intensidade e qualidade de luminosidade; este, permite emitir luz em grande quantidade, consome baixa energia e é de forma instantânea ou seja (em fração de segundos). Também é possível conseguir grande profundidade de campo podendo congelar pequenos movimentos e assegurando uma imagem nítida, em toda a sua extensão, além de reproduzir constância nas tonalidades de cores e balanço de branco, de modo fiel, o que é importante na odontologia. Segundo o autor Faccirolli (2013), alguns modelos de flashes, possuem o sistema de medição de luz através da objetiva da

câmara chamado de TTL (“through the lens”) que significa, através da lente da câmara e não mais por um sensor próprio. Nos modelos que não possuem este modo é recomendado realizar a fotografia no modo manual (MARSIOLI, 2010; FACCIROLLI, 2013).

Para fotografias intraorais, é necessário a utilização de alguns artifícios assim como: afastadores, espelhos e planos de fundo (fundo negro ou contraste). Os afastadores, são utilizados para tracionar a musculatura assim como bochecha e lábios, permitindo ao profissional ver bem a área e favorecendo a iluminação adequada (MACHADO, 1982).

Em relação à escolha dos afastadores, alguns fatores devem ser analisados: os formatos, que podem ser: únicos, duplos, arredondados ou em forma de V. A sua dimensão, vai depender do tamanho da cavidade bucal, da tonicidade dos lábios, bochechas e áreas a serem fotografadas, o material (plástico ou metal) a coloração e a possibilidade de desinfecção. (MASIOLI, 2010; MASIOLI, 2012).

Os espelhos intraorais dão a possibilidade de realizar fotografias indiretas, assim como a do palato e favorecem o enquadramento e a profundidade de campo de algumas fotografias odontológicas. Já os contrastes feitos de papel, plástico ou metal, que servem como plano de fundo em fotografias clinicas cuja finalidade é destacar a área em questão a ser fotografada, possibilitando que fatores indesejáveis apareçam na imagem final (MASIOLI, 2010).

Os tipos de flashes mais utilizados na odontologia são os flashes circulares, também conhecidos como ring flash, que é utilizado em close-up ou macrofotografias e diversas fotografias odontológicas, este emite luz em todo o seu redor, proporcionando fotografias sem sombras totais, o que facilita fotografias intraorais pois, a luz que fica em torno da objetiva ilumina o objeto principal (sejam tecidos moles ou dentários da cavidade oral). Por ele remover totalmente as sombras, não é tão indicado para fotografias estéticas, pois acaba deixando a imagem sem volume, textura e também forma um brilho excessivo na região de incisivos centrais superiores que prejudica a estética da fotografia e compromete a percepção de detalhes que são extremamente importantes para a escultura dentária (FACCIROLLI, 2013; MARSIOLI, 2010).

O flash Twin tem como uma das grandes vantagens, favorecer a fidelidade e percepção de detalhes em fotografias de dentes anteriores ou seja uma imagem com maior textura, volume e melhor estética. Esse tipo de flash imita alguns flashes externos rebatidos a 45º normalmente utilizados em estúdios fotográficos. Porém apresenta como desvantagem a formação de sombras na região de pré-molares e molares, e de corredor bucal (FACCIROLLI, 2013).

Os contrastes ou plano de fundo são dispositivos de papel ou plástico e podem servir como plano de fundo para fotografias odontológicas, tendo como função, destacar o fator principal e eliminar estruturas indesejáveis. Para confecção do plano de fundo, pode-se utilizar cartolinas ou plásticos sem brilho. É importante também que o mesmo, seja confeccionado em diversas formas e tamanhos diferentes e de preferência na cor preta, embora várias cores possam ser utilizadas, porém o preto proporciona um resultado melhor. O uso do plano de fundo para fotografias de dentes anteriores superiores é necessário para obter maior contraste, este, além de deixar a foto mais esteticamente bonita, irá fornecer melhor visualização dos detalhes da

borda incisal e permitir maior translucidez (MARSIOLI, 2007).

Além da utilização de acessórios é necessário determinar um padrão de imagem intraoral para as fotografias odontológicas. Isso facilita a comparação e realização de novas tomadas fotográficas. Alguns autores preconizam inclusive protocolos de fotografia. De acordo com Fracciolli, 2011, o equipamento deverá ser ajustado para a fotografia intrabucal. (Quadro 02)

Quadro 02 – Protocolo de fotografias Intraorais:

Câmera compacta	**Câmera Reflex (DSL)**
Modo P (Programa).	Modo M (Manual)
Função Macro ativada.	Objetiva no modo M (Manual).
Flash ativado.	Balanço de branco: Flash, Sol, ou Luz do dia.
Potência do Flash:-1.	Abertura: f/22, f/25 ou f/27.
Distância do objeto, no mínimo 30 a 40cm.	Tempo de exposição 1/125 ou 1/160.
Balanço de branco: Flash.	ISO 100 ou 200.
ISO 100	Modo de Medição: Stop ou Cental.
Modo de Medição :Stop ou Central.	Foco: Stop ou Cental.
Foco:Stop ou Cental.	Objetiva 90, 100 ou 105 mm.
Zoom por volta 2x ou 3x.	Flash TTL(+ 1/3 ou + 2/3).

O protocolo ideal é aquele que fornece imagens específicas e com a maior percepção de detalhes possíveis para um correto diagnóstico e tratamento de cada caso. Além disso, devem ser considerados outros aspectos. São estes: formação de imagem (pixels), resolução, as partes constituintes das câmeras fotográficas e os seus tipos, flashes, objetivas, luminosidade, ISO, balanço de branco (WB), abertura de diafragma, profundidade de campo, angulação, posicionamento do paciente, técnicas e acessórios utilizados nas tomadas fotográficas extraorais e intraorais (FACCIROLLI et al, 2011).

3. Materiais e Métodos

A metodologia utilizada, foi revisão bibliográfica por meio da busca no banco de dados da PUBMED, utilizando a combinação entre os seguintes descritores: “Enamel”, “Color” e “Dentistry”.

O critério de inclusão dos artigos foram: 1) quanto ao conteúdo: deveria apresentar relação direta com os assuntos sobre cor e textura de dentes naturais e/ou artificiais; 2) quanto ao período de publicação: artigos publicados entre 2012 a 2016 para os bancos de dados da dados PUBMED com disponibilidade de acesso livre para leitura. Além disto, se utilizou algumas referências bibliográficas de livros importantes sobre a temática.

De forma adicional, foi realizado uma avaliação fotográfica de dentes ântero superiores (canino a canino), através de registros fotográficos intra - oral, de acordo com protocolo de FACCIROLLI (2013). Foram selecionados 8 pacientes com diversos tipos de coloração de dentes na clínica odontológica da Universidade Tiradentes (Aracaju-SE), buscando apresentar, diversas caraterísticas de cor e textura de dentes decíduos e adultos. Foi utilizada configuração da máquina em módulo manual, com ISO 400, velocidade do obturador 125 e abertura do diafragma f/22.

Em relação ao posicionamento dos pacientes, durante a realização das

fotografias intra-orais frontais, seguiu-se o preconizado por Masioli (2010), considerando o posicionamento da objetiva da máquina, em relação a área a ser fotografada.

Foram utilizados os seguintes recursos para este estudo: máquina fotográfica NIKON 3100, lente AF-S MICRO NIKKOR 105 mm, Flash Twin Nikon Wireless Spedd Commander SU-800. / máquina fotográfica CANON EOS REBEL T3, lente ultrasonic 100mm Canon, flash circular CANON MACRO RING LITE MR-14EX, contraste fundo e afastador labial da marca comercial MAQUIRA, rebatedores de flashes e escalas de cores Vita classical e 3d master.

Nas avaliações fotográficas, foi possível analisar cor de dentes através de diferentes equipamentos fotográficos, fazendo um comparativo entre marcas NIKON e CANON (com suas lentes diferentes 105mm e 100mm e diferentes sistemas de flash). Sendo ainda realizado um comparativo entre o resultado de flash circular e Twin na marca NIKON.

4. Relato de Casos

Antes de realizar avaliação de cores de esmaltes dentários, foi realizado análise comparativa de câmeras com sistema de flashes diferentes com intuito de demonstrar a qualidade da imagem (câmeras NIKON 3100, lente AF-S MICRO NIKKOR 105 mm e CANON EOS REBEL T3, lente ultrasonic 100mm Canon e dos seus respectivos FLASHS Twin Nikon Wireless Spedd Commander SU-800 e e Circular CANON MACRO RING LITE MR-14EXdo no caso clinico 01.(Figuras A,B,C,D).

Figura A. Foto intraoral do sorriso com câmera Nikon 3100 e flash Twin

Figura B. Foto intraoral do sorriso com câmera Canon EOS REBEL T3 e flash Circular.

Figura C. Foto frontal de dentes anterossuperiores com câmera Nikon 3100 e flash Twin.

Figura D. Foto frontal dentes anterossuperiores com câmera Canon EOS REBEL T3 e flash Circular.

Para visualização das imagens e análise comparativa foi utilizado o

software Notebook LG Intel Celeron 4GB RAM HD 500GB Ultra Slim 14U360-L.BJ31P1 14" Windows 10 B.

Após a avaliação comparativa foi possível verificar que o Flash Twin, apresentou melhores resultados quando comparado ao flash circular, por proporcionar uma maior percepção de detalhes e observação da diversidade de cores nas unidades dentárias, sendo assim foi selecionado o equipamento que foi utilizado para realização dos registros fotográficos nos casos clínicos a serem relatados.

Para análise fotográfica de cor e textura de dentes, foram utilizados como referência as escalas de cor VITA CLASSICAL E VITA 3D MASTER e foram observados os seguintes critérios: a padronização das fotografias digitais em dentes anteriores superiores (canino a canino) e o correto posicionamento do paciente na tomada de escolha de cor foram fundamentais para análise dos casos clínicos a seguir. (Quadro 03)

Quadro 03 – Situações Clínicas para análise fotográfica de cores

	Situações Dentárias
Caso 1	Dentes hígidos
Caso 2	Dente com escurecimento da coroa (tratamento endodôntico) + dentes hígidos
Caso 3	Dentes com restauração em resina composta
Caso 4	Facetas indireta de porcelana
Caso 5	Dentes com fluorose
Caso 6	Dentes com hipoplasia
Caso 7	Dentes em prótese parcial removível
Caso 8	Dentes em prótese fixa

No caso 01 foi analisado cor e textura de dentes hígidos da paciente: Q.B.C de 24 anos, leucoderma, residente da cidade de Aracaju- SE. Durante o exame clinico, foram observadas as seguintes cores: A1 esmalte, A2 dentina nos incisivos centrais e laterais e em relação aos caninos foi verificado alteração de cor somente na dentina, sendo esta A3. (Figura 01).

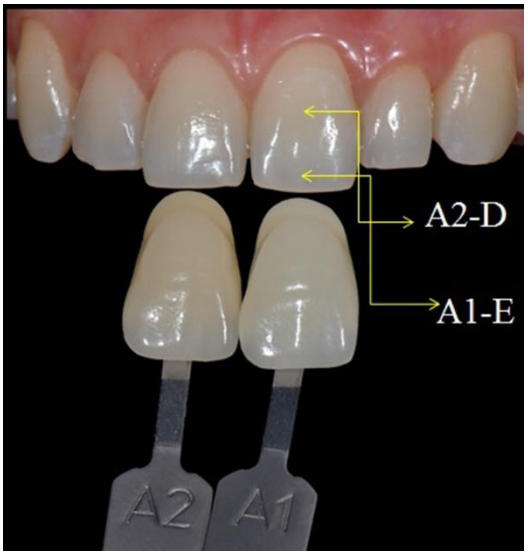

Figura 01. Exame clínico intraoral, com situação dentária: dentes hígidos. A imagem mostra, seleção de cores: A1 esmalte, A2 dentina.

No caso 02, foi analisado o paciente T.D.S.O, de 28 anos de idade, leucoderma, residente de Aracaju-SE. Durante o exame clínico, foram observadas as seguintes cores: B1 esmalte, A1 dentina e C4 alteração de cor na unidade 21. (Figura 02)

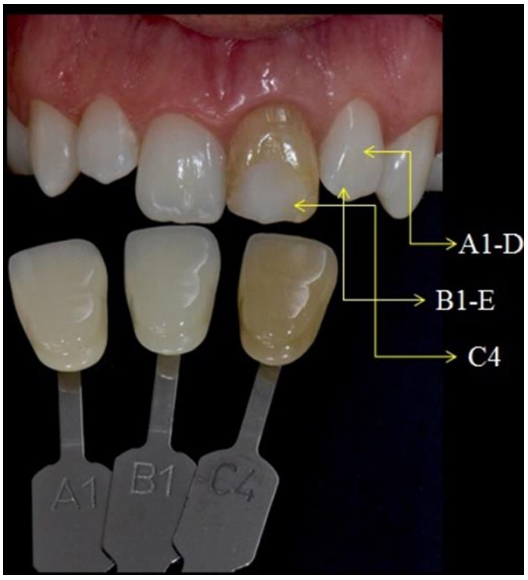

Figura 02: Exame clínico intraoral, com situação dentária: dente com escurecimento da coroa, (tratamento endodôntico) mais dentes hígidos. A imagem mostra seleção de cores: B1 esmalte, A1 dentina e unidade 21 com alteração de cor, C4.

No caso 03, foi analisada a paciente: A.B.M.C, de 18 anos de idade, leucoderma, residente de Aracaju- SE, que apresenta restaurações com resina composta nos dentes da região anterior superior. Durante o exame clínico, foram observadas as seguintes cores: A2 esmalte e A3 dentina. (Figura 03).

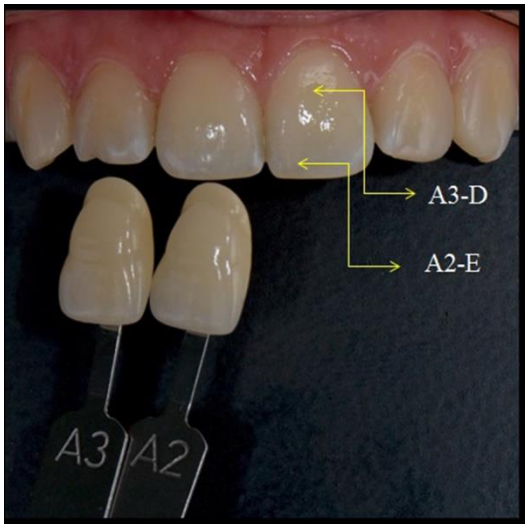

Figura 03. Exame clínico intra- oral com situação dentária: dentes com restauração em resina composta. A imagem mostra seleção de cores: A2 esmalte, A3 dentina.

No caso 04, foi analisada a paciente M.A.O, de 27 anos de idade, leucoderma, residente de Aracaju-SE. Durante o exame clínico, foram observadas a seguinte cor: OM1 esmalte. (Figuras 04).

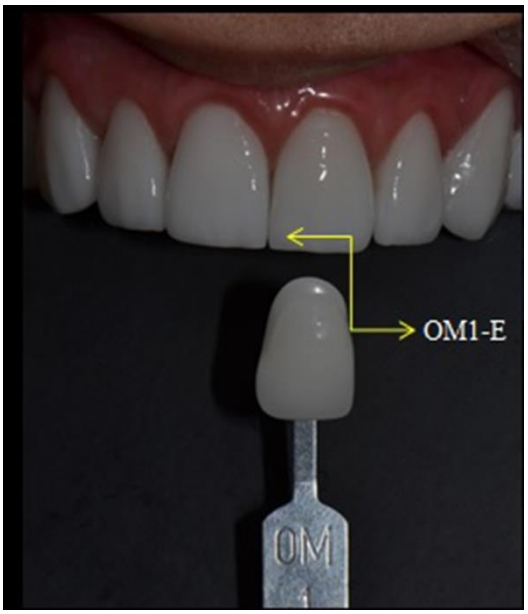

Figura 04. Exame clínico intra- oral, com situação dentária: facetas indiretas com porcelana. A imagem mostra seleção de cor: OM1 esmalte.

No caso 05, foi analisada a paciente G.D.S, de 15 anos de idade, apresenta fluorose nos dentes anteriores, leucoderma, residente de Aracaju- SE. Durante o exame clínico, foram observadas as seguintes cores: C1 dentina, A1 esmalte e B1 como cor mais próxima da fluorose. (Figura 05).

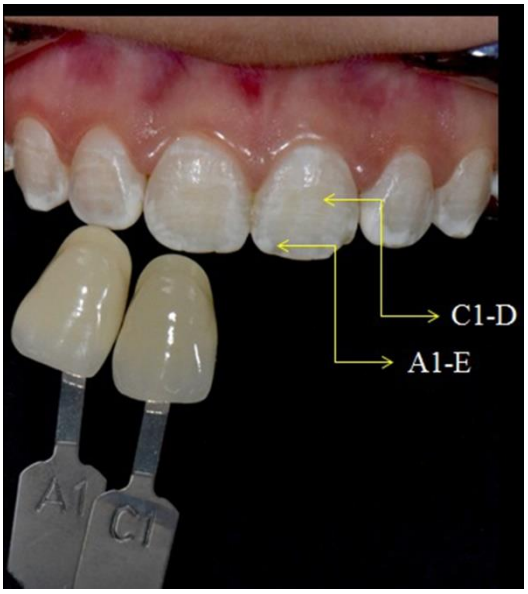

Figura 05. Exame clínico intraoral, com situação dentaria: fluorose dentária. A imagem mostra seleção de cores: C1 esmalte, A1 dentina.

No caso 06 o paciente Y.S.O, de 11 de idade, leucoderma, residente de Aracaju-SE, apresenta hipoplasia de esmalte nos dentes anteriores. Durante o exame clínico, foram observadas as seguintes cores: C1 esmalte, A3 dentina e canino A3,5. (Figura 06).

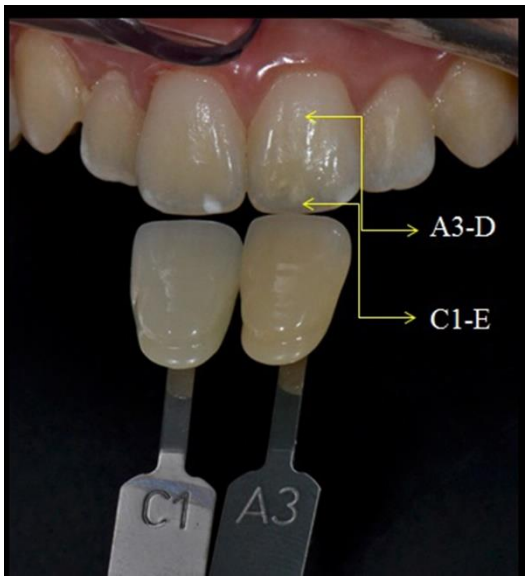

Figura 06. Exame clínico intraoral, com situação dentária: dentes com hipoplasias. A imagem mostra seleção de cores: C1 esmalte, A3 dentina.

No caso 07 a paciente S.C.O, de 57 anos, leucoderma, residente de Aracaju-Se, usuária de prótese parcial removível (PPR) na região anterior superior. Durante o exame clínico, foram observadas as seguintes cores: B3 esmalte e A3,5 dentina (dente hígido) e 3R 1.5 esmalte e 3M2 dentina (PPR). (Figura 08).

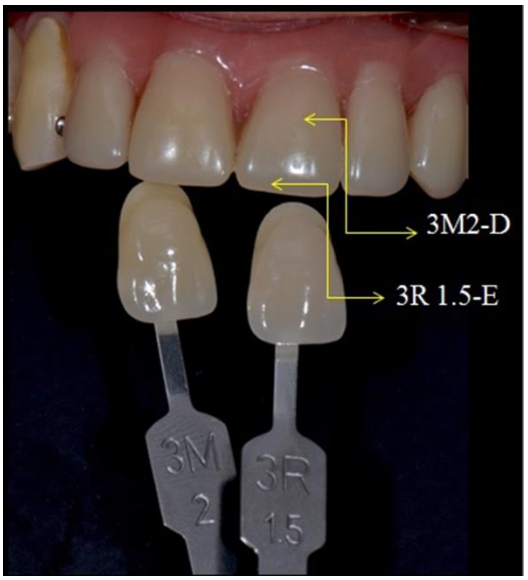

Figura 07-: Exame clínico intra- oral, com situação dentária: ppr. A imagem mostra seleção de cores: 3R1.5 esmalte, 3M 2 dentina.

No caso 08, foi realizado avaliação do paciente: J. R.S de 45 anos de idade, leucoderma, residente de Tobias Barreto- SE, usuário de prótese fixa na região anterior superior e inferior. Durante o exame clínico foram observadas as seguintes cores: 3L dentina, 2M2 esmalte. (Figuras 08 e 09).

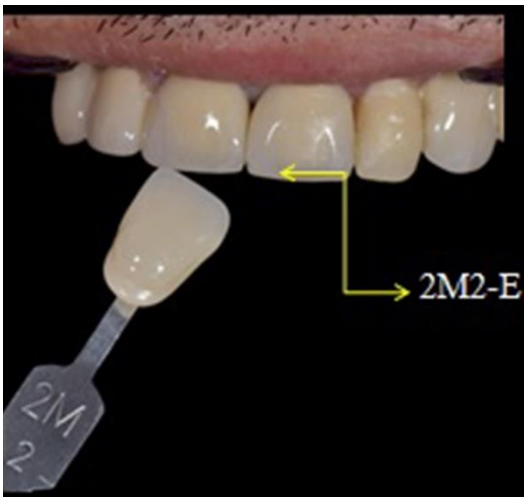

Figura 08 - Exame clínico intraoral, com situação dentária: prótese fixa. A

imagem mostra seleção de cor: 2M2 esmalte.

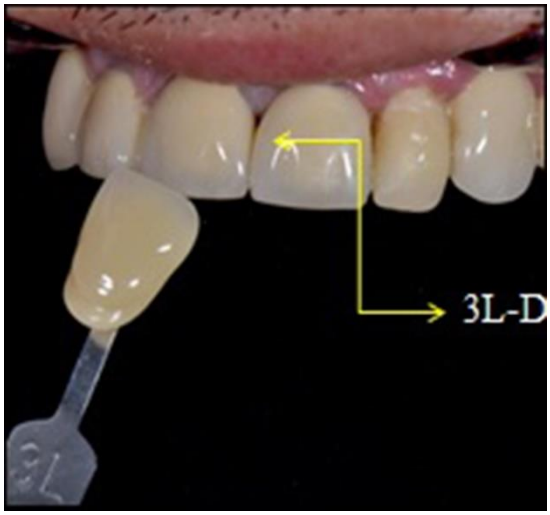

Figura 09- Exame clínico intra-oral, com situação dentária: prótese fixa. A imagem mostra seleção de cor: 3L dentina.

5. Discussão

Há consensos entre os autores Chu *et al* (2012), Ramos e Miranda, (2011), Dallanora *et al*, (2014), ao enfatizarem a importância do conhecimento sobre matiz, croma e valor em qualquer avaliação de cor na Odontologia.

CHU *et al* (2012) e VANINI (2011), concordam entre si ao enfatizarem ainda os princípios da fluorescência e da opalescente na dispersão e refração da luz nos dentes e que podem gerar interferências durante avaliação de cores.

Outros autores citaram fatores que podem também interferir na cor, a exemplo da idade. Vadavadagi *et al* (2016), (RAMOS E MIRANDA, 2011; VANINI, 2011; NAHSAN *et al*, 2012; CHU *et al*, 2012; FREITAS *et al*, 2012; HARALUR, 2014; DALLANORA *et al*, 2014; SINGH *et al*, 2014). Entretanto, destes somente Vadavadagi *et al* (2016) afirmaram que a etnia e gênero podem também gerar influencia na tomada de cor.

Chu *et al* (2012), Dallanora *et al* (2014), concordam ente si que a própria percepção de cores de dentes pode sofrer interferências pela percepção.

Com intuito de auxiliar o cirurgião dentista na avaliação de cores dentárias, alguns autores sugerem métodos para realizar a analise colorimétrica e medição da cor dos dentes (CHU *et al* 2012; VEERAGANTA *et al*, 2015; KNOSEL *et al*, 2011; CHU *et al*, 2012; VEERAGANTA *et al*, 2015;VAIDYA *et al*, 2015).

Em relação a fotografia odontológica os autores Alberton, (2011), Calixto, Bandeca e Andrade (2011), Rocha (2011), Kimura (2014), Xavier (2013) e Oliveira, (2015), concordam entre si que esta, apresenta grandes vantagens como por exemplo: é uma ferramenta auxiliar importante para facilitar o diagnóstico, prognóstico e plano de tratamento, além de proporcionar melhores opções de planejamento clínico ao paciente no que se refere à estética, pois através desta, pode-se analisar cor e textura de dentes com uma maior percepção de detalhes.

Houve consenso entre a revisão de literatura em relação às outras vantagens da utilização da fotografia, que seria a utilização destas, como um meio de avaliações morfológicas e dimensionais de estruturas anatômicas, prova legal, documentação e avaliação de trabalhos executados, que facilita a comunicação de profissionais da mesma área e pacientes (ROCHA,2011; KIMURA, 2014).

Apesar de grande parte dos estudos mostrarem resultados positivos relacionados a fotografia, existe também alguns autores assim como: Chu *et al* (2012), Alves, Souzas e Soares (2013) e Dallanora *et al* (2014) que afirmam que somente o uso da fotografia para avaliação de cor, não é

um método eficaz, sendo necessário a utilização das escalas de cores como referência à diversidade de cores. Pois as imagens digitais muitas vezes dependem de uma boa iluminação, equipamentos e acessórios adequados, e conhecimento do profissional para obter uma imagem de qualidade e bem padronizada, na qual requer um custo elevado e um maior tempo.

Entretanto DALLANORA *et al*, (2014) ainda citam ser mais vantajoso a utilização de métodos visuais em comparação com métodos instrumentais, considerando menor custo. `

É interessante destacar que, um maior conhecimento do cirurgião dentista sobre os princípios de cores (matiz, croma e valor) irá contribuir na tomada de escolha de cores e consequentemente, esta repercutirá na reprodução de procedimentos estéticos, deixando-os com aspecto de maior naturalidade.

A avaliação fotográfica de cores de dentes, quando utilizada a escala de cor é um método que favorece a percepção de detalhes das estruturas dentárias. Além disto a fotografia permite que o avaliador possa examinar diversas vezes sem necessidade da presença do paciente.

6. Conclusões

Através desta revisão de literatura e apresentação de alguns casos clínicos, pode se concluir em relação a fotografia digital na análise de cor e textura de dentes, que é:

- um método eficaz para análise de cor de dentes, quando utilizado como parâmetro as escalas de cores, pois estas contribuem para a confirmação dos dados e da maior segurança quanto a diversidade de cores.
- é um mecanismo efetivo, para analise de textura de dentes, pois, através desta, é possível observar uma maior percepção de detalhes que são essenciais para a reprodução em restaurações diretas e indiretas.
- Facilita a comunicação do profissional, com o paciente e com o laboratório. Estas, quando bem padronizadas e de boa qualidade, servem como ferramenta fundamental e auxilia, no diagnóstico e planejamento clinico, de cada caso.
- possui um menor custo quando comparado a outros métodos, como por exemplo o espectofotômetro.

REFERÊNCIAS BIBLIOGRÁFICAS

1- ALBERTON. C. G**. Inter-relação entre dentística restauradora e ortodontia: Solução de diastemas e giroversão com ou sem tratamento ortodontico previo**. Passo Fundo-RS. 2011. 28p. Monografia (Pós- graduação em Dentística). Faculdade Ingá- Uningá.

2- ALVES. N. S., SOUZAS, D. F., SOARES, G. G. Métodos de seleção de cor em prótese parcial fixa- Revisão de literatura. **Arquivo Brasileiro de Odontologia.** v.9, n.2, 17p. 2013.

3- BETTANIN, R. A. **Protocolo Fotográfico para planejamento de restaurações estéticas em dentes anteriores: Como proceder?**. Florianópolis, 2014. 52p. Monografia (trabalho de conclusão de curso). Faculdade de Odontologia, Universidade de Santa Catarina.

4- BONECKER, M, PINTO. A. C. G, HADDAD. A. E., CIAMPONI. A. L, TRINDADE. C. P., RAGGIO, D. P, MENDES, F. M, IMPARATO, J. C. P., WANDRLAY, M. T., CORRÊA, M. S. N. P, BRAGA, M. M. **Estética em Odontopediatria considerações clínicas.** Ed. Santos, 206p. São Paulo, 2011.

5- CALIXTO L. R., BANDECA, M. C., ANDRADE, M. F. Enceramento diagnóstico: previsibilidade no tratamento estético indireto. **Revista Dental Press Estet.** 34p. jul/ Set. 2011.

6- CHEN, Y., LEE, W., FERRETTI G. A. SLAYTON, R. L., NELSON. S. Acordo entre exames fotográficos e clínicos na detecção de defeitos do esmalte em crianças. **J Dent Saúde Pública**. v.73. P. 209-204, 2015.

7- CHU, J. S, DEVIGUS. A, PARAVINA, R. D, MIELESZKO, A. J. **Fundamentos da Cor- seleção e comunicação da cor em odontologia estética.** Ed Quintessense, 2 Ed, 155p. São Paulo, 2012.

8- DALLANORA, J. L, BENDER, A. S., MARCON, J., DALLANORA, C. F, LITHI, L. F, REBELATTO, C. Obtenção da cor dental com finalidade protética – relação entre acuidade visual e técnica utilizada. **Full Dent Sci**,, P.103-111, 2014.

9- FACCIROLLI, I. Y. O., CALIXTO., L. R. Fotografia odontológica em dentes anteriores descrição e técnica.. **Rev**.**Dental Press**. v8,40p, 2011.

10- FACCIROLLI, I. Y. O., **A arte da fotografia digital na odontologia**. 1 Ed, [1. Reimp]. Ed Santos. São Paulo, 2013, 169p.

11- .FREITAS, B. M, PACHECO, G. K, ZAZE, C. A Seleção de Dentes Artificiais em Próteses Odontológicas**, revista odontológica de Araçatuba**, v.33, n2, P.70-74, 2012.

12- HARALUR, B. S. DIBAS, A. M., ALMELHI, N. A, ALQAHTANI, D. A. A inter-tooth e cor da pele entre os grupos étnicos, **Int J Dent.** 20p.Jul, 2014**.**

13- KIMURA A M. **Planejamento estético em dentes anteriores**. Universidade Estadual de Londrina. 35p. Londrina, 2014.

14- KNOSEL, M., RENS, M., ROSENBERGER, A., ZIEBOLZ, D.. A novel method for testing the veridicality of dental colour assessments. First Published online. **European Journal of Orthodontics**, 27p, 2011.

15- MACHADO, C. R. **Fotografia Clínica em Odontologia.** São Paulo.. Sarvier 1982.

16- MASIOLI, M.. **Fotografia Digital na Clínica Diária**. São Paulo, 2007.

17- MASIOLI**,** M. **Fotografia Odontológica** ,2ª Ed. São Paulo, Artmed 2010. p.50-137.

18- .MASIOLI, M. **Tomadas fotográficas intraorais básicas. Dicas**. Florianópolis, jan./mar, 2012. v. 1, n. 1, p.62-66.

19- NAHSAN, S. P. F., MONDELLI, R. F. L., FRANCO, E. B., NAUFEL, F. S., UEDA, J. K., SCHIMITT, V. L., BASEGGIO, W. Clinical strategies for esthetic excellence in anterior tooth restorations: understanding color and composite resin selection**, J Appl Sci Oral**. 23p. 2012.

20- OLIVEIRA. G. M., QUEIROZ, C. E., PINHEIRO, A. L. B, ZANIN, F. A., BRUGNERA, A. J. Análise instrumental da cor através de fotografias digitais após clareamento dentário. **Rev Assoc Paul**

Cir Dent., p.396-404. Feira de Santana-BA, 2015.

21- PASSOS, I. A, COSTA, J. D. M. C; MELO, J. M; FORTE, F. D. S; SAMPAIO, F. C. **Defeitos do esmalte: Etiologia características clínicas.** Rev. Inst. Ciênc.Saúde. P. 187- 92, 2007.

22- RAMOS, J. L, MIRANDA, M. E. **Restaurações cerâmicas e Metalocerâmicas,** São Paulo, 2011, Ed Santos, 228p.

23- RIBAS, A. D. O., CZLUSNIAK. D. G. **Anomalias do esmalte dental: Etiologia, diagnóstico e tratamento**. Ponta Grossa-PR. mar, 2004, p 23-36.

24- ROCHA JR. **Avaliação do grau de discrepância existente entre imagens de radiografias digitais, tomando por referência a posição de mini- implantes ortodônticos e esferas metálicas instaladas em mandíbulas suínas.** Dissertação, (Mestrado em odontologia). Centro Universitário do Maranhão. 52p. São Luiz, 2011.

25- SILVA, C. C., ANDRADE, D. C., LEACHE, E. B. **Alterações de cor em odontopediatria**, março, 2011, 52p.

26- SINGH, N., GROVER, N., PURI, N., SINEH, S., ARORA. S. Estimativa da idade de alterações fisiológicas de dentes: Um marcador de idade confiável?, **J Forensic Dent Sci**. p.113-121, v 6, 2014.

27- TAKATSUI. F. **Sistema Cie Lab: Análise Computacional de Fotografias.** Dissertação (Pós- Graduação em ciências Odontológicas- Área de Dentística Restauradora. Faculdade de Odontologia de Araraquara, Universidade Estadual Paulista. 199p. Araraquara, 2011.

28- .VADAVADAG, V.S., KUMARI, K. V. H., CROUDHURY, G. K., VIEKAR. M. A., DAS, S. S.KATARAKI, B., BHAYANA, B.L. Prevalência da máscara do dente e sua correlação com cor de pele - Um estudo transversal**, J Clin Res Diagn**. v.10, 08p. 2016.

29- VAIDYA, S., AHUJA, N., BAJAJ, P., KAPOOR, C., SABARWAL, R., RAIPAL, K**.** Objective measurement of shade color in age estimation. **J Forensic Dent Sci, Spen Dec**. p.171-174, 2015.

30- VEERAGANTA ,K. S., SAVAUI, R. C., BAROUDI, K., NASSANI, M. Z. Diferenças de valor cor do dente de acordo com idade, sexo e cor da pele: Um estudo piloto**, J Indiana Prosthodont Soe**. P.138-141, 2015.

31- .VANINI, L. A Cor Segundo Lorenzo Vanini. **Revista Dental Press Estét**. P 98-107, out/ dez, 2011.

32- XAVIER. T. D**. Planejamento estético em dentística restauradora e reabilitadora: Revisão de literatura.** Monografia. Universidade Estadual de Londrina, 21p. Londrina, 2013.