UNIVERSIDADE TIRADENTES

FELIPE CAMPOS DE SANTANA
RONY BRITO DOS SANTOS

LAMINADOS CERÂMICOS:

RELATO DE CASO

Aracaju
2016

FELIPE CAMPOS DE SANTANA
RONY BRITO DOS SANTOS

LAMINADOS CÊRAMICOS: RELATO DE CASO

Trabalho de conclusão de curso apresentado à Coordenação do Curso de Odontologia da Universidade Tiradentes como parte dos requisitos para obtenção do grau de Bacharel em Odontologia.

ORIENTADOR: PROF. DR ANTONIO ALVES DE ALMEIDA JÚNIOR

Aracaju
2016

FELIPE CAMPOS DE SANTANA
RONY BRITO DOS SANTOS

LAMINADOS CERÂMICOS: RELATO DE CASO

Trabalho de conclusão de curso apresentado à Coordenação do Curso de Odontologia da Universidade Tiradentes como parte dos requisitos para obtenção do grau de Bacharel em Odontologia.

Aprovada em ____ / ____ / ____.

Banca Examinadora

_____
ORIENTADOR

_____
1º EXAMINADOR

_____
2º EXAMINADOR

ATESTADO

Eu, **Antônio Alves de Almeida Junior**, orientador da dupla: **Felipe Campos de Santana** e **Rony Brito dos Santos** atesto que o trabalho intitulado: “LAMINADOS CERÂMICOS: RELATO DE CASO” está em condições de ser entregue à Supervisão de Estágio e TCC, tendo sido realizado conforme as atribuições designadas por mim e de acordo com os preceitos estabelecidos no Manual para a Realização do Trabalho de Conclusão do Curso de Odontologia.

Atesto e subscrevo,

_____

Orientador

“Criatividade consiste no total rearranjo do que sabemos com o objetivo de descobrir o que não sabemos.”

George Kneller

LAMINADOS CERÂMICOS: RELATO DE CASO

Felipe Campos de Santana [a], Rony Brito dos Santos [a], Antonio Alves de Almeida Junior [b]

[(a)] *Graduando em odontologia - Universidade Tiradentes;* [(b)] *Professor Titular do curso de odontologia da Universidade Tiradentes.*

Resumo

A necessidade dos profissionais da odontologia buscarem melhores soluções protéticas, bem como os anseios dos pacientes por reabilitações com excelência estética, tem motivado inúmeros esforços nos últimos anos para o aperfeiçoamento das técnicas e dos materiais restauradores. Atualmente, com o desenvolvimento de novos materiais, a Odontologia permite o reestabelecimento da estética e função mastigatória, além da preservação da estrutura dentária. Em tratamentos estéticos de dentes anteriores, os desgastes dentários estão sendo cada vez menores. Porém, para que se tenha sucesso com a realização de laminados cerâmicos e lentes de contato dentais, é necessário seguir corretamente o protocolo do preparo dentário e das peças protéticas. O presente trabalho se propõe, através de uma revisão de literatura, demonstrar como é a sequencia clinica dos laminados cerâmicos e lentes de contato dentárias. A quantidade de desgaste da face vestibular vai depender de cada caso, de acordo com a coloração e formato dentário, para que se consiga boa adaptação da peça e para que a translucidez do material não interfira no resultado estético final.

Palavras –chave: laminados Cerâmicos; excelência estética; lentes de contato dentais

Abstract

The need for dental professionals seeking better prosthetics, as well as the wishes of patients for rehabilitation with aesthetic excellence, has motivated numerous efforts in recent years to the improvement of restorative materials. Currently, with the development of new materials, dentistry allows the reestablishment of aesthetics and masticatory function, in addition to the preservation of tooth structure. In aesthetic treatments of anterior teeth, the tooth wear are increasingly smaller, however, that they have successfully conducting ceramic laminates and veneers, it is necessary to properly follow the protocol of the tooth preparation and prosthetic pieces. This paper proposes, through a literature review, demonstrate how dental and prosthetic pieces in ceramic veneers and dental contact lenses preparations are made. The amount of labial surface wear will depend on each case, according to staining and tooth shape, so as to achieve good adaptation of the play and the translucency of the material does not interfere with the final aesthetic result.

Keywords: laminates ceramic; aesthetic excellence; veneers

1. Introdução

A Odontologia com finalidade estética, para Massing (2006), é buscada por um segmento da população que visa melhorias na qualidade de vida. É pensando neste segmento que os profissionais da Odontologia vêm se aperfeiçoando para proporcionar aos seus pacientes uma satisfação em relação à beleza e harmonia do sorriso.

Pacientes procuram o dentista por inúmeras razões, dentre elas, a aceitação na sociedade, autoestima, ou benefícios à sua saúde bucal. Por isso, ao buscar um tratamento, a expectativa em torno dos resultados é muito alta, sendo um dever ético do profissional de odontologia esclarecer ao paciente sobre as limitações e características do trabalho a ser realizado. A intenção deve ser a de proporcionar saúde, estética e satisfação aos pacientes (MASSING, 2006).

Segundo Peumans (2004), dos diversos tipos de tratamento odontológico com finalidades estéticas, as facetas laminadas se destacam por necessitarem de um menor desgaste das estruturas dentais quando comparadas às coroas totais. A tendência é que a cada dia as modificações sejam realizadas de forma que haja uma maior preservação de estrutura dental sadia.

Frente aos diversos materiais e técnicas atualmente presentes no mercado para uso estético em Odontologia, o mais difícil é saber como indicar e como usá-los. O estabelecimento de um plano de trabalho viável só deverá ser traçado após o estudo prévio das possibilidades de tratamento existentes e cabíveis num determinado caso. Suas vantagens e desvantagens deverão ser discutidas com o paciente, e sua possibilidade de execução, com o técnico de laboratório (CASTRO et al, 2000).

De acordo com Teixeira, Nascimento e Emerenciano (2003) as facetas laminadas de porcelana são próteses com indicação para dentes com apelo estético principalmente, podendo devolver forma e função através do recobrimento com material estético de dentes com leves alterações de cor, forma ou posição. No entanto, toda essa excelência estética só poderá ser alcançada se houver conhecimentos dos princípios básicos da estética dental, assim como o domínio pleno da técnica.

Atualmente é possível realizar laminados cerâmicos extremamente finos com espessura entre 0,3 e 0,5 mm, as chamadas lentes de contato dentais, assim conhecidas devido à semelhança de espessura e translucidez com as lentes de contato oculares (FRANCCI et al., 2011).

A popularização dessa técnica deve-se ao fato de tanto os cirurgiões dentistas como os pacientes terem, atualmente mais acesso à informação sobre as lentes de contato dentais, através da internet, cursos e outros meios de comunicação. Além disso, esta é uma técnica que conquista os pacientes por dispensar anestesia e preservar estruturas dos dentes. Podem ser confeccionadas de maneira tradicional ou projetadas utilizando a tecnologia de CAD/CAM (Computer-Aided Design/Computer-Aided Manufactunng), nos quais restaurações são planejadas e fabricadas com auxilio do computador, representam uma associação de sucesso da informática e da engenharia, para as necessidades da clínica odontológica (HILGERT, CALAZANS e BARATIERI, 2005).

A reabilitação estética através das lentes de contato dentais, portanto, é uma excelente alternativa para se alcançar os objetivos almejados pelos profissionais, proporcionando aos pacientes uma

satisfação estética e funcional. Sendo assim, este trabalho se propõe a realizar uma revisão de literatura a respeito deste tema, buscando na literatura científica artigos que embasem seu uso, indicações, protocolo de preparo e ainda fazer um relato de caso envolvendo a técnica.

2. Relato de Caso

Paciente I.P.F de 25 anos, gênero masculino, compareceu à clínica particular e relatou insatisfação com o sorriso em função da deficiência na forma e presença de diastemas, e buscava por um tratamento esteticamente favorável e duradouro.

Durante anamnese o mesmo relatou ter sido submetido a tratamento ortodôntico há aproximadamente 2 anos durante 22 meses, no entanto, apresentava incômodo com dificuldade de adaptação e de higienização. No exame clínico, analisou-se a face, o sorriso, contorno gengival e características dentais. Em seguida foram analisadas fotografias clínicas padrão. Ante a queixa do paciente, coleta de dados na anamnese e análise dos exames realizados (clínico e fotográfico), determinou-se um diagnóstico e elaborou-se um plano de tratamento; propondo, assim, um planejamento clínico a ser executado com a intervenção cirúrgica periodontal para correção de desnível gengival e confecção de laminados cerâmicos de canino a canino.

Figura 1 – foto extra-oral inicial.

Neste caso clínico, determinou-se a relação comprimento/ largura ideal e executou-se o enceramento sobre o modelo de estudo baseando-se protocolarmente nas mensurações obtidas. (Fig.2)

A figura 2 mostra o modelo inicial antes da cirurgia periodontal. Após a confirmação e detalhamento da plástica gengival executou-se a cirurgia propriamente dita.

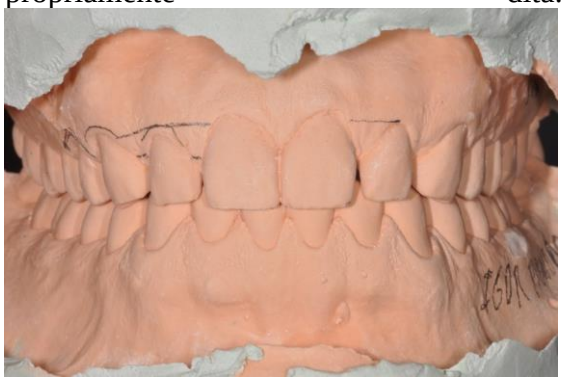

Figura 2 – Modelo de estudo antes da cirurgia periodontal.

Figura 3 – Enceramento sobre o modelo de estudo.

Posteriormente ao enceramento e consequente recontorno anatômico dos dentes no modelo de gesso, foi realizada uma moldagem sem moldeira, com a pasta densa de uma silicona de adição (Virtual, Ivoclar Vivadent AG, Liechtenstein) obtendo-se assim uma guia, que foi utilizada para a realização do ensaio diagnóstico intrabucal ou *"mock-up"*. A guia de silicona foi preenchida com uma resina fluida bisacrílica *(SYSTEMP II, VOCO 3M ESPE, USA)* e levada à boca até sua completa polimerização (4,5 minutos).

O desgaste foi realizado em três planos: cervical, médio e incisal e finalizado com pontas de mesmo diâmetro, de média granulação. Realizou-se acabamento com disco de lixa de granulação média. Com broca 3203 foi realizado o rompimento do ponto de contato existente apenas entre os incisivos centrais. (Fig.4)

Figura 4 – Rompimento do ponto de contato.

Na figura 5, observam-se os preparos protéticos já finalizados. Na mesma sessão, foi realizada a moldagem utilizando como material uma silicona de adição (Elite, Zermarck, Itália), após afastamento de tecido gengival com fio retrator (Ultrapack, Ultradent, EUA). Para facilitar a comunicação com o ceramista, além das moldagens, enviou-se ao laboratório o modelo de enceramento, a guia de silicone usada durante o "*mock-up"*, CD com fotos do paciente e informações relacionadas à forma, cor, aspectos de texturização e caracterizações desejadas.

Figura 5 – Preparos protéticos finalizados.

Após confecção das lentes, estas foram provadas na boca, posicionando-as com pasta de prova(Variolink Venner Try-In, Ivoclar Vivadent, Leichtenstein) para este procedimento e verificação de características estéticas. Na sequência, após a aprovação da paciente e checagem de margens das restaurações, foi realizado o procedimento de cimentação dos elementos cerâmicos. As superfícies internas das restaurações foram condicionadas com ácido hidrofluorídrico (HF) a 5% por 40 segundos (Porcelain etchant, Bisco, USA) (Fig. 6). Após o tempo de tratamento recomendado, o ácido foi lavado e a peça recebeu abundante jato de ar/água para completa remoção de resíduos decorrentes da decomposição superficial dos cristais de dissilicato de lítio que interferem no processo adesivo. Em seguida, as peças foram secas e aplicou-se ácido fosfórico a 37% durante 120 seg para remoção de resíduos soltos da matriz vítrea (Fig. 7). Após lavagem e secagem, uma camada de silano (Monobond-S, Ivoclar Vivadent AG, Leichtenstein) foi aplicada e deixada secar por um minuto (Fig. 8). O tratamento do substrato dental foi feito com ácido fosfórico a 37% por 30 segundos (Fig.9) e subsequente lavagem do mesmo com abundante jato de água. Em seguida foi realizada a aplicação do sistema adesivo (ExciTE F, Ivoclar Vivadent AG, Leichtenstein).

Figura 6 – Aplicação do ácido hidrofluorídrico a 5% por 40 segundos.

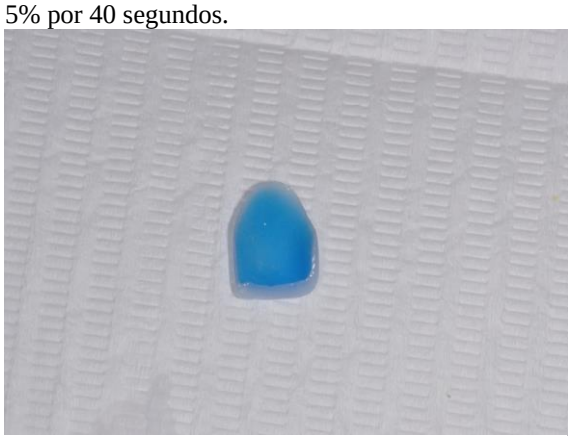
Figura 7 – Aplicação do ácido fosfórico a 37% por 120 segundos.

Figura 8 – Aplicação de agente silano na superfície interna de cada peça.

Figura 9 – Tratamento do substrato dental com ácido fosfórico a 37% por 30 segundos.

Para cimentação, utilizou-se um cimento resinoso fotopolimerizável (Relyx Veneer, 3M ESPE).

As figuras 10 e 11 mostram as facetas já cimentadas.

Figura 10 – vista frontal.

Figura 11 – vista lateral.

A figura 12 revela que a inter-relação Periodontia e Dentística superou as expectativas do paciente, devolvendo harmonia, jovialidade e naturalidade para face e sorriso.

Figura 12 – Satisfação total do paciente.

3. Discussão

Segundo (ANDRADE e ROMANINI, 2004) existem diversas opções restauradoras para dentição anterior, proporcionando ao cirurgião-dentista várias modalidades de tratamento, que vão desde as resinas compostas até as cerâmicas. Com o aumento da demanda por restaurações estéticas, a escolha do material mais indicado para cada caso, muitas vezes é um desafio para o clínico. A literatura científica atual preconiza para a dentição anterior a opção pelo tratamento mais conservador, que devolva ao paciente função e estética. Considerando as estratégias restauradoras disponíveis para o clínico, a utilização de laminados cerâmicos se encaixa nesta definição de tratamento, e foi a opção selecionada para o caso relatado.

De acordo com (GILSON et al, 2007) o uso da porcelana na odontologia iniciou-se em 1838, e desta época até os dias atuais, constitui-se como o material mais próximo das características de um dente natural. Exigindo um desgaste de nível menos acentuado em diversos casos, sendo menos invasivo que um preparo para coroa total metalo-cerâmica, os laminados cerâmicos tornaram-se bastante atrativos. Os laminados cerâmicos apresentam inúmeras vantagens, pois reúnem as qualidades dos compósitos, como a

capacidade de ser aderido ao substrato dental, e das cerâmicas, como a estabilidade de cor, alta resistência, expansão térmica semelhante ao esmalte dental e grande reprodutibilidade estética.

Outras vantagens dos laminados cerâmicos, além da estabilidade de cor e textura, são a durabilidade e a rigidez semelhante ao esmalte dental, sem as desvantagens da contração de polimerização e da expansão térmica às resinas compostas, atendendo assim aos requisitos do paciente de uma estética favorável e longevidade.

Como qualquer outro tipo de opção restauradora a indicação de restaurações cerâmicas em dentes anteriores deve estar inserida em um planejamento e em uma atuação que comtemplem a promoção de manutenção de saúde bucal do paciente. Normalmente, seu uso está vinculado à necessidade de restaurar áreas amplas dos dentes anteriores e a busca da excelência estética ao longo prazo. As alterações referentes à cor, forma ou posição devem ser preferencialmente tratadas com restaurações cerâmicas parciais ou laminados. (CONCEIÇÃO, 2005).

As cerâmicas apresentam inúmeras qualidades estéticas, entretanto, suas qualidades mecânicas apresentam comportamento pouco plástico, com propriedades tensionais precárias, tornando-as um material com baixa maleabilidade e sensivelmente friável, contraindicando sua utilização em regiões de stress mastigatório. Para tanto, várias pesquisas vêm sendo realizadas a fim de alterar a estrutura das cerâmicas convencionais, através da incorporação de substâncias, principalmente óxidos, no intuito de seu fortalecimento (KINA, 2005).

A cerâmica utilizada no caso clínico foi a reforçada a base de dissilicato de lítio. Dentre as suas inúmeras vantagens classificam-se a resistência flexural de 400 Mpa, excelente estética e adesão à estruturas dentária, baixo desgaste de antagonista, longevidade clínica, pouca ou nenhuma necessidade desgastes de estruturas dental, e a possibilidade ser aplicada supragengivalmente devido sua ótima adaptação marginal (KANO, 2012).

Os laminados cerâmicos são muito finos, com medidas de apenas 0,2 milímetros na região cervical, 0,6 milímetros na vestibular e 1,3 milímetros na borda incisiva. Recobrem apenas a face vestibular e são indicados principalmente para dentes anteriores com leves alterações de cor, forma, e diastemas (HALLEY, 2012).

Para (BOCUTTI e MARCONDES, 2012) a Lente de Contato Dental é um laminado cerâmico delgado indicado para pacientes, geralmente jovem e adulto, com dentes hígidos e que almejam uma transformação estética conservadora. Deve ter em média 0,2 a 0,8mm de espessura e não é indicada em dentes escurecidos devido a falta de espessura para opacificar o substrato. Nesses casos, a indicação é a faceta convencional (maior de 0,8mm). O preparo do dente para lente de contato é feito com luz de contraste lateral e o desgaste tem de ser superficial feito com broca tronco-cônica diamantada fina para que se obtenha uma correta área de reflexão.

O avanço tecnológico, tanto no surgimento de novos materiais como no desenvolvimento de novas técnicas para a obtenção de resultados mais compatíveis com a dentição natural, tem estimulado cada vez mais o uso destes materiais. A seleção adequada de um sistema cerâmico para determinadas situações clínicas pode proporcionar maior longevidade dessas restaurações. Vários critérios podem ser utilizados pelo profissional para seleção do sistema cerâmico mais adequado, como: estética, adaptação marginal, biocompatibilidade, resistência, custo e facilidade de fabricação (GARCIA et al, 2011).

Para fazer esta seleção o profissional deve inicialmente definir qual o tipo de preparo. Como os laminados cerâmicos são restaurações parciais, deve

ser sempre associado aos sistemas adesivos para obter adequada retenção. Portanto as cerâmicas feldspáticas ou de vidro ceramizado, como o Empress 2, são as preferencias para esse tipo de restauração por permitirem a possibilidade do condicionamento da superfície interna da restauração com ácido fluorídrico, criando microrretenções e, assim propiciando maior capacidade de união do substrato dentário. Os sistema cerâmicos que empregam uma infraestrutura de alumina ou zircônia, como Procera ou In-Ceram, não aceitam esse tipo de condicionamento com ácido fluorídrico e dependem da utilização de cimentos resinosos com grupamento fosfatados para alcançar uma satisfatória resistência a união dente/restauração. Em função disso, esses sistemas cerâmicos também exigem a realização de um preparo para laminado que envolva recobrimento incisal e parte da região palatina para auxiliar na estabilidade e retenção da restauração (CONCEIÇÃO, 2005).

A técnica mais simples de facetamento não requer qualquer espécie de preparo, exigindo, simplesmente, o condicionamento total do dente. A resistência e retenção são providas pelos próprios procedimentos adesivos. Representa a alternativa de escolha em casos em que não existem alterações de cor profundas, ou dentes cujo posicionamento não exige correção por meio de desgastes (HIRATA e CARNIEL, 1999).

Algumas vantagens do não preparo são: método extremamente conservador e, portanto sem necessidade de anestesia, de maior aceitação pelo paciente, além de ser considerado um procedimento reversível devido a ausência de preparo dental. Pode-se também destacar a rapidez da técnica, facilidade de impressão, a dispensabilidade de provisórios, a maior durabilidade das restaurações devido à adesão em esmalte, assim como menor estresse de flexão (IBSEN et al., 2006; JAVAHERI et al., 2007; CHRISTENSEN, 2008). As principais vantagens biológicas desta técnica conservadora estão no fato de evitar a sensibilidade pulpar pós-operatória, e ainda por se tratar de uma restauração supragengival, preserva os tecidos moles e facilita a higienização.

Dentre as desvantagens se enquadram a aparência de maior espessura dental devido à ausência do desgaste, a necessidade de confecção de outros laminados nos dentes adjacentes, de maneira a alcançar maior estética e harmonia facial, aparência opaca devido a alguns cimentos resinosos destinados a encobrir descolorações dentais, limitada translucidez incisal e possibilidade de sobrecontorno nas margens, devido à dificuldade da demarcação dos limites da restauração pela falta de preparo dental (MALCMACHER, 2005).

A odontologia atual exige cada vez mais que uma abordagem multidisciplinar seja realizada para que o planejamento estético, periodontal, oclusal e ortodôntico sejam executados. A análise dos dentes adjacentes, o posicionamento dos lábios em repouso e durante o sorriso, a fonética, o tipo de gengiva e o quanto ela aparece fornecem elementos básicos para uma adequada comunicação com o técnico de laboratório (MENDES et al, 2011). Contudo, fica clara a importância de ter enviado juntamente com a guia de silicone e modelo de enceramento, fotos intra e extra-bucais do paciente e ainda informações relacionadas à cor, forma, aspectos de texturização e características desejadas.

Os princípios básicos de preparo do dente para receber um laminado de porcelana incluem a possibilidade de alcançar excelente adaptação marginal por meio de definição das margens cervical, proximal, incisal e palatina em alguns casos, obter maior resistência da cerâmica em função de espessura uniforme de preparo e consequentemente do laminado, minimizar concentração de ângulos arredondados (CONCEIÇÃO, 2005).

O Preparo para a Lente de Contato Dental é feito com o auxilio de uma

lapiseira, onde uma demarcação é realizada na vestibular em movimento contínuo para verificar áreas sobressalientes da superfície vestibular que poderão acarretar dificuldade de eixo de inserção da lente de contato. Com uma ponta diamantada de granulação fina, removem-se as áreas convexas e logo após é feita a remoção dos ângulos agudos é com discos de lixa. As Lentes de Contato Dental são indicadas em situações em que a estrutura e posição dental permita o acréscimo de material com aumento da borda incisal, aumento de volume vestibular ou fechamento de diastemas (CALLEGARI e DIAS, 2013).

O rompimento do ponto de contato proximal é outro requisito importantíssimo e deve ser bem absorvido pelo profissional. Se, de um lado, é necessário buscar a máxima preservação tecidual durante a etapa de preparo do dente, por outro, é essencial entender que todo procedimento indireto, em especial com os laminados cerâmicos, exige a obtenção de um adequado modelo para permitir a confecção de uma restauração com qualidades de adaptação estética. Caso o clínico negligencie essa etapa e não rompa os pontos de contato interproximais, haverá grande dificuldade no procedimento de moldagem e posterior construção da restauração. Provavelmente no momento da remoção do molde da boca do paciente, o material de moldagem irá romper justamente a linha de término do preparo da superfície proximal, e isso implicaria na imprecisão do registro dessa área fundamental do preparo para obter uma correta adaptação da restauração cerâmica (CONCEIÇÃO, 2005).

Outra dificuldade é não “esconder” a linha de transição dente/cerâmica na região de interproximal, que está provavelmente localizada muito para vestibular e pode eventualmente ser visualizada por uma observação lateral, comprometendo o resultado estético. Outras considerações são a obtenção de adequado ponto de contato interproximal, correto acabamento do laminado cerâmico nessa região e reprodução do perfil de emergência anatômico da área interproximal, que somente são possíveis de serem executados se o contato interproximal tiver sido previamente rompido (CONCEIÇÃO, 2005).

Em um caso clínico relatado por Sapata et al (2013) o paciente de 24 anos e gênero masculino queria melhorar a estética, o diastema e as manchas brancas presentes nos dentes ântero-superiores. O tratamento de escolha foi a realização de laminado cerâmico (lente de contato) IPS e.Max Press. O preparo dentário foi feito sem nenhum desgaste e o preparo do laminado, com ácido fluorídrico 10% por 20 segundos, o que causa aumento da rugosidade superficial do material e, consequentemente, maior retenção; seguido da silanização (substância líquida e volátil para maior adesão do cimento), por 60 segundos e evaporado com o uso do jato de ar. Além de melhorar significativamente a estética, o tratamento propiciou maior durabilidade do procedimento.

Tão importante quanto o preparo a moldagem é uma etapa que deve ser realizada com bastante atenção. Para que seja satisfatória, é necessário que os preparos estejam lisos e bem definidos, o que foi garantido na etapa de acabamento dos elementos preparados. Para que a peça fique bem adaptada, os preparos devem ser precisos e a gengiva deve estar saudável (VIEIRA e AMPESSAN, 2004). O material de escolha para a moldagem foi a silicone de adição que proporciona uma moldagem satisfatória e com alta estabilidade. Segundo Ramos Junior e Miranda (2011), é de extrema importância um afastamento gengival bem realizado, pois quando inadequado torna-se a causa mais comum de insucesso de uma moldagem. Esse afastamento cabe aos fios retratores que são muito úteis para o afastamento gengival e facilitam a cópia precisa de toda extensão do término do preparo (HIRATA; CARNIEL, 2004).

A união micro-mecânica entre a superfície desmineralizada pelo ácido fosfórico e condicionada com adesivo é a forma mais efetiva de união de materiais resinosos à dentina (MENDES et al., 2004). A peça também deve ter a superfície preparada anteriormente à cimentação. Primeiramente a porcelana é condicionada e silanizada com a finalidade de promover a ligação entre os componentes orgânicos da resina e inorgânicos da porcelana (VIEIRA, 2005).

Neste caso clínico, o cimento utilizado foi o cimento resinoso fotopolimerizável que é o mais indicado nestes casos, pois os cimentos quimicamente ativados e duais apresentam em sua composição como ativador químico, a amina terciária, que pode provocar alterações de cor ao longo do tempo, provocando um manchamento marginal da interface dente-restauração (CONCEIÇÃO, 2007; AQUINO, 2009).

4. Conclusão

Mais do que em qualquer outra alternativa de tratamento restaurador proposto, a realização de uma análise estética prévia é importante para diagnosticar e ter elementos para planejar junto ao paciente antes da realização do tratamento restaurador estético. É essencial que o profissional consiga sempre estabelecer uma forma de comunicação adequada. A inter-relação da Ortodontia, Periodontia e Reabilitação Oral, possibilita a obtenção de resultados estéticos e funcionais satisfatórios, devolvendo harmonia, naturalidade e jovialidade para face e sorriso dos pacientes submetidos a tratamentos com laminados cerâmicos.

6. Referências

1. ANDRADE O.S., ROMANINI J.C. **Protocolo para laminados cerâmicos: relato de um caso clínico**. R. Dental Press Estét., 2004. p. 7-17.

2. AQUINO, A.P. et al., **Facetas de Porcelana: Solução estética e funcional**. Revista Clínica – International Jounal of Brazilian Dentistry. V.6, n.2, p. 142-152, 2009.

3. BOCUTTI J., MARCONDES R. **Lentes de contato: uma técnica minimamente invasiva.** Rev. Dental Press Estét 2012;9(2):18-29.

4. CALLEGARI A., DIAS R.B. **Especialidade em foco: beleza do sorriso**. 1ª ed. Nova Odessa: Napoleão; 2013. p. 98-110.

5. CASTRO, J.C.M. et al. **Facetas laminadas em porcelana: uma opção estética para o clinico geral**. Revista da Unimep. Piracicaba, v. 12, n. 1, p. 24-27, jan./abr. 2000.

6. CHRISTENSEN G.J. **Veneer mania**. J. Am. Dent. Assoc., Chicago, v.139,no.11, p.1541-1543, 2008.

7. CONCEIÇÃO, E.N. et al., **Dentística: Saúde e Estética**. Porto Alegre: Atmed, 2007. p. 52-71.

8. CONCEIÇÃO E. **Restaurações Estética: Compósitos, Cerâmicas e Implante**. Porto Alegre: Artmed®, 2005. p. 250-283.

9. FRANCCI C. et al. **Odontologia estética: soluções minimamente invasivas com cerâmicas**. Rev. Fundecto, São Paulo, n, 10, p. 8-9, 2011.

10. GARCIA L.R.F., CONSANI S., CRUZ P.C., SOUZA F.C.P.P. **Análise crítica do histórico e desenvolvimento das cerâmicas odontológicas**. Rev Gaúcha Odontol 2011;59(0):67-73.

11. GILSON J.G.R., BRUM S.C., OLIVEIRA R.S., GOYATÁ F.R. **Restauração Indireta do tipo onlay em empress 2 – Relato de caso clínico**. Intern. ational Journal of Dentistry 2007;6(2):67-70.

12. HALLEY E. **Direct composite veneers - an aesthetic alternative**. Private Dentistry 2012;(20).

13. HILGERT L.A., CALAZANS A., BARATIERI L.N. **Restaurações CAD/CAM. O sistema Cerec 3.** Clinica — Internacional Journal of Brazilian Dentistry. São José, v. 1, n. 3, p. 198-209, jul./set.. 2005.

14. HIRATA R., CARNIEL C.Z. S**olucionando alguns problemas clínicos com uso de facetamento direto e indireto: uma visão ampla**. JBC - Jornal Brasileiro de Clínica & Estética em Odontologia 1999;3(15):7-11.

15. IBSEN R.L. et al. **A conservative and painless approach to anterior and posterior aesthetic restorative dentistry**. Dent. Today. Monclair, v.25, no.7, p.118-121, 2006.

16. JAVAHERI D. et al. **Considerations for planning esthetic treatment with veneer involving no or minimal preparation**. J. Am. Dent. Assoc., Chicago, v.138, no.3, p.331-337, 2007.

17. KANO P., **Estetica com estruturas monolíticas:cerâmicas IPS e.max press com técnica maquiadas**. In: ROMÃO JR. W; et.al **Reabilitação estética:** novas tendências. São Paulo: Napoleão, 2012. Cap. VI,p138-149.

18. KINA S. **Cerâmicas dentárias**. R Dental Press Estét 2005;2(2):112-128. MALCMACHER, L. **No-preparation veneers: back to the future**. Dent. Today, Montclair, v.24,no.3, p.86-91, 2005.

19. MASSING N.G, BELLATO L.B., MAGAGNIN C. **Facetas estéticas em porcelana**. Revista ibero-americana de Odontologia Estética e Dentística. 2006;5(18):136-141.

20. MENDES W.P., BONFANTE G., JANSSEN W.C. **Facetas laminadas – Cerâmica e Resina: aspectos clínicos.** In: Livro do Ano da Clínica Odontológica Brasileira. São Paulo: Artes Médicas, 2004.

21. MENDES W.B., MIYASHITA E., OLIVEIRA G.G. **Reabilitação Oral previsibilidade e longevidade**. São Paulo: Napoleão, 2011. 2, 85 – 93.

22. PEUMANS M. **A prospective ten-year clinical trial of porcelain veneers**. J. Adhesive Dent. 2004;6(1):65-76.

23. RAMOS Junior L., MIRANDA M.E. **Restaurações cerâmicas e metalocerâmicas: detalhes para obtenção da estética e previsibilidade**. São Paulo: Santos, 2011.

24. SAPATA A., COSTA J.A., LENZA J.V., FRANCCICE, WITZEL M.F., LODOVICE E. **Lentes de contato: harmonização do sorriso sem desgaste dental.** Clínica-International Journal of Brazilian Dentistry 2013;9(2):154-163.

25. TEIXEIRA H.M., NASCIMENTO A.B.L., EMERENCIANO M. **reabilitação da estética com facetas indiretas de porcelana**. J Bras Dent Estét. 2003;2(7):219-223.

26. VIEIRA S., AMPESSAN R. **Facetas laminadas em cerâmica odontológica**. Congresso Int. de Ponta Grossa. Estética em Clínica Odontológica. Editoria Maio, 2004.

27. VIEIRA S. **Discutindo Ciência: Facetas Laminadas em Cerâmica Odontológica**. Revista Ibero-americana de Odontologia Estética e Dentística. v. 4, n. 13, p. 1-102, 2005.