UNIVERSIDADE TIRADENTES

Ingrid Barreto Mendes
Marcela Paes Bomfim

Reconstrução Estética de Lesões Não Cariosas na Região Cervical dos Dentes Ântero-superiores com Resina Composta Rosa: Relato de Caso

Aracaju
2016

Ingrid Barreto Mendes
Marcela Paes Bomfim

Reconstrução Estética de Lesões Não Cariosas na Região Cervical dos Dentes Ântero-superiores com Resina Composta Rosa:Relato de Caso

Trabalho de conclusão de curso apresentado à Coordenação do Curso de Odontologia da Universidade Tiradentes como parte dos requisitos para obtenção do grau de Bacharel em Odontologia.

Msc. Carolina Menezes Maciel

Aracaju
2016

Ingrid Barreto Mendes
Marcela Paes Bomfim

Reconstrução Estética de Lesões Não Cariosas na Região Cervical dos Dentes Ântero-superiores com Resina Composta Rosa: Relato de Caso

Trabalho de conclusão de curso apresentado à Coordenação do Curso de Odontologia da Universidade Tiradentes como parte dos requisitos para obtenção do grau de Bacharel em odontologia.

Aprovado em ____/____/____

Banca Examinadora

Prof. Orientador:_____

_____

1º Examinador:_____

_____

2º Examinador:_____

_____

AUTORIZAÇÃO PARA ENTREGA DO TCC

Eu, Carolina Menezes Maciel, orientadora das discentes Ingrid Barreto Mendes e Marcela Paes Bomfim, atesto que o trabalho intitulado "Reconstrução Estética de Lesões Não Cariosas na Região Cervical dos Dentes Ântero-superiores com Resina Composta Rosa Amaris Gingiva: Relato de Caso" está em condições de ser entregue à Supervisão de Estágio e TCC, tendo sido realizado conforme as atribuições designadas por mim e de acordo com os preceitos estabelecidos no Manual para a Realização do Trabalho de Conclusão do Curso de Odontologia.

Atesto e subscrevo,

_____

Orientadora

Reconstrução Estética de Lesões Não Cariosas na Região Cervical dos Dentes Ântero-superiores com Resina Composta Rosa: Relato de Caso

Ingrid Barreto Mendes[a], Marcela Paes Bomfim[a],
Carolina Delmondes[b], Carolina Menezes Maciel[b]

[(a)] Graduanda em Odontologia – Universidade Tiradentes; [(b)] Professora Adjunta do Curso de Odontologia – Universidade Tiradentes.

Resumo

As recessões gengivais estão frequentemente associadas às lesões cervicais não cariosas (LCNCs) e podem ser consideradas patológicas quando o grau de destruição cria problemas funcionais, estéticos e/ou de sensibilidade dentária. Para alcançar um diagnóstico diferencial mais preciso da etiologia das LCNCs, é necessário observar história médica e odontológica do paciente, realizar uma análise oclusal e ter conhecimento sobre dieta e as práticas de higiene oral. O tratamento requer um planejamento cauteloso e pode exigir a colocação de um material restaurador, como a resina composta e o ionômero de vidro. Estes reforçam a estrutura dentária remanescente e proporcionam a eliminação da queixa de sensibilidade, porém, não elimina a aparência de dentes alongados. A resina composta Amaris Gingiva (Voco-Alemanha), um sistema restaurador que inclui diversas tonalidades de cor de gengiva, foi introduzida no mercado com objetivo de devolver o contorno do tecido gengival, restabelecendo além da função, uma estética satisfatória. Este artigo relata um caso clínico utilizando a Amaris Gingiva para tratamento de recessão gengival associada às LCNCs.

Palavras Chaves: Retração Gengival; Lesão Cervical não-cariosa; Sensibilidade da Dentina; Resinas Compostas.

Abstract

Gingival recession is frequently associated with non-carious cervical lesions (NCCL) and may be deemed pathological when the destruction degree creates functional, aesthetical, or dental sensibility problems. In order to achieve a more accurate differential diagnosis of NCCLs' etiology, it is necessary to observe the patient's medical and dental records, realize an occlusal analysis, and have knowledge of his diet and his oral hygiene practices. Treatment requires a thorough planning and may demand colocation of a restorative material, such as composite resin and glass ionomer. These reinforce the reminiscent dental structure and proportionate the elimination of sensitivity complaint; however, they do not expunge the aspect of oblong teeth. The composite resin Amaris Gingiva (Voco-Germany), a restorative system that includes diverse gingival color shades, was introduced in the market to give back gingival tissue's outline and to reestablish, besides function, satisfactory aesthetics. This paper reports on a clinical case using Amaris Gingiva to treat gingival recession associated with NCCLs.

Keywords: Gingival recession; Non-carious cervical lesion; Dentin Sensitivity; Composite Resins.

1. Introdução

A recessão gengival é definida como o deslocamento apical da margem gengival em relação à junção cemento-esmalte, resultando na exposição da superfície radicular (GUIDA et al., 2010). Não é possível determinar um fator etiológico original, mas sabe-se que se trata de uma condição

multifatorial, comumente associada com irregularidades anatômicas na superfície dentária exposta, ou seja, as lesões cervicais não cariosas (LCNC) (AMERICAN ACADEMY OF PERIODONTOLOGY, 2001). Didaticamente, as LCNC foram atribuídas como lesões ocasionadas por processos de abrasão, erosão ou abfração, muito embora haja estudos sugerindo que esses conceitos coexistam e apareçam conjugados na formação de uma mesma lesão cervical (GONDIM et al., 2011, PEREZ et al., 2012, CARVALHO, 2010, COELHO et al., 2012, YAMAN et al., 2014, CARVALHO et al., 2012).

Para alcançar um diagnóstico diferencial mais preciso da etiologia das LCNCs, é necessário observar história médica e odontológica do paciente, realizar uma análise oclusal e ter conhecimento sobre dieta e as práticas de higiene oral (PEREZ et al., 2012). O mal posicionamento dental, ou falta de um dente, além da capacidade tampão, composição, pH e viscosidade da saliva, são importantes fatores modificantes na origem das LCNCs. Ou seja, com os vários mecanismos coexistindo no meio bucal, como estresse, fricção e biocorrosão, pode haver uma modificação da estrutura dentária, que torna complexa a identificação da etiologia das LCNCs (GRIPPO; SIMRING; COLEMAN, 2012)

Quando essas duas condições, recessão gengival e LCNC, ocorrem simultaneamente no mesmo elemento dental, podem provocar queixas de hipersensibilidade dentinária. Esta se caracteriza como uma dor breve e aguda, causada pela exposição da dentina, em resposta a estímulos térmicos, evaporativos, tácteis, osmóticos ou químicos, não podendo ser atribuída a qualquer outro tipo de defeito ou patologia (AMERICAN ACADEMY OF PERIODONTOLOGY, 2001, AMARAL et al., 2012).

O tratamento de recessão gengival associada à LCNC requer um planejamento cauteloso, relacionado diretamente com a identificação e reconhecimento da (s) etiologia(s) da lesão, além das características anatômicas da região. (GUIDA B. et al**.,** 2010). LCNCs podem exigir a colocação de um material restaurador devido à hipersensibilidade, preocupações estéticas, necessidade de retenção para próteses dentárias, ou para paralisar a progressão da lesão (SANTOS et al., 2014, YAMAN et al., 2014). Muitas dessas lesões, quando são superficiais, podem ser tratadas removendo o fator etiológico, e aplicando soluções ou verniz flúor para diminuir a hipersensibilidade. No entanto, quando a lesão avança em profundidade ou extensão, resinas compostas, cimento de ionômero de vidro, ou a combinação de procedimentos cirúrgicos e restauradores, aparecem como principais indicações no tratamento (GUIDA et al., 2010, PEREZ et al., 2012, TAGTEKIN et al., 2011, FAYE et al., 2015). Os materiais restauradores, resina composta e ionômero de vidro, reforçam a estrutura dentária e diminuem a queixa de sensibilidade, porém, não eliminam a aparência de dentes alongados (BONNIN; MORALES, 2012, WAHBI et al., 2013).

As técnicas restauradoras exigem um isolamento que garanta eficácia do procedimento adesivo, além de correta inserção do material, seguido de eficiente acabamento e polimento (GONDIM et al., 2011). Vale ressaltar que a utilização de resinas compostas em região cervical requer uma atenção especial para criar superfícies lisas, a fim de evitar a retenção de placa bacteriana e inflamação gengival (PEREZ, 2010).

Os adesivos dentários são necessários para restaurações com resinas compostas. É percebido que o progresso no desenvolvimento dos adesivos melhorou a performance clínica das resinas compostas para LCNCs (YAMAN et al., 2014, CARVALHO et al., 2012). No entanto, o Cirurgião-Dentista (CD) esbarra em um grande problema, pois há uma grande variedade de adesivos

disponíveis no mercado, os sistemas convencionais e autocondicionantes (BARBOSA; D'AVILA, 2012, COELHO et al., 2012, DALKILIC; OMURLU, 2012).

Os procedimentos restauradores que utilizam resinas compostas com cores da escala Vitta não demonstram uma aparência aceitável, pois o comprimento coronal pode apresentar-se aparentemente mais longo, e as linhas gengivais irão demonstrar níveis diferentes em comparação com os dentes adjacentes (TAGTEKIN et al., 2011, FAYE et al., 2015). Visando níveis estéticos mais elevados, foi introduzida no mercado a resina composta Amaris Gingiva (VOCO - Alemanha). Este é um compósito restaurador que permite a aplicação com jogo de sombra, representando a cor natural da gengiva (TAGTEKIN et al., 2011). O uso desses compósitos de cor rosa para a restauração da região cervical restabelece além da função, uma estética satisfatória. Com este método, grandes volumes de tecido são facilmente substituídos por materiais artificiais (WAHBI et al., 2013).

Este artigo visa apresentar a realização de um tratamento restaurador em região de caninos e incisivos superiores com a resina estética Amaris Gingiva (VOCO-Alemanha), em uma paciente que apresentava recessão gengival combinada à LCNC.

2. Relato de caso

Paciente de gênero feminino, 51 anos de idade, feoderma, residente na cidade de Aracaju/SE, ASA II (segundo a Sociedade Americana de Anestesiologia), compareceu ao ambulatório da clínica odontológica da Universidade Tiradentes, Aracaju/SE, com queixa de sensibilidade e insatisfação com a aparência estética nas unidades dentárias (UDs) 11, 12, 13, 14, 15, 21, 22, 23, 24 e 25. A principal queixa da paciente era a aparência de "dentes alongados" (Figura1).

Figura 1. Fotografia inicial da paciente demonstrando sua principal insatisfação – dentes alongados.

A paciente relatou ter realizado tratamento ortodôntico por 12 meses, mesmo com a presença de recessão gengival e LCNCs. Segundo a mesma, o "objetivo do tratamento era de reduzir" o tamanho das UDs. Antes da paciente procurar tratamento na clínica odontológica da Universidade, foi aconselhada a remover o aparelho ortodôntico. Ao iniciar o acompanhamento na instituição de Ensino, obteve tratamento periodontal, além de motivação sobre higiene e saúde oral, sendo orientada sobre uso da técnica de escovação Stillman modificada.

Ao exame clínico e radiográfico foi observada recessão gengival classe IV de Miller nas UDs 11, 12, 13, 21, 22 e 23, associada à lesão não cariosa, e recessão gengival classe II de Miller nas UDs 14, 15, 24 e 25, sem presença de irregularidades na superfície cervical, e ausência das UDs 16, 18, 26 e 28. No exame radiográfico das UDs ântero superiores (Figura 2) foi possível observar perda óssea horizontal, porém clinicamente sem mobilidade dentária (Figura 3).

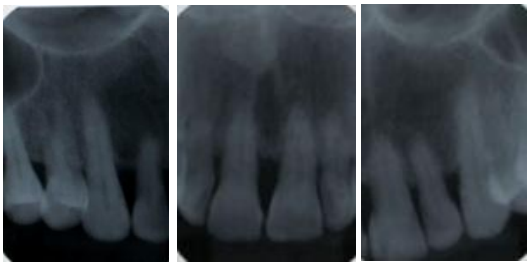

Figura 2. Radiografias periapicais das unidades dentárias a serem tratadas.

Figura 3. Vista anterior da arcada superior antes do tratamento restaurador.

Após alta do tratamento periodontal foi encaminhada para o tratamento restaurador estético. No plano de tratamento ficou estabelecida a necessidade de procedimentos restauradores na região cervical das UDs 11, 12, 13, 21, 22, e 23, pois se apresentavam com recessão gengival combinada com LCNCs, caracterizadas por irregularidades e depressões na superfície cervical. O material restaurador de escolha foi a Resina Amaris Gingiva (Voco-Alemanha), por se aproximar da cor da gengiva natural e, assim, satisfazer a queixa da paciente com relação à estética e a sensibilidade (Figura 4).

Figura 4. Resina Amaris Gingiva (Voco-Alemanha).

A arcada superior foi submetida à profilaxia realizada com escova de robinson e pedra pomes e água, em baixa rotação. As primeiras UDs a serem restauradas foram 11 e 21. Antes do condicionamento ácido da superfície dental foi realizada abrasão superficial na região cervical das UDs 11 e 21, com disco de lixa para acabamento e polimento de granulação grossa (Superfix-kit TDV) (Figura 5), em baixa rotação. Segundo os autores Tagtekin et al. (2011), Perez (2010), Coelho et al. (2014) e Wahbi et al. (2013) é necessário remover superficialmente a dentina esclerótica, por se tratar de uma superfície resistente ao condicionamento ácido; dessa forma, garante-se melhor adesão do material restaurador.

Figura 5. Disco de lixa para acabamento e polimento com granulação grossa (Superfix-kit TDV).

Em seguida, foi realizada técnica de isolamento relativo, com sugador e roletes de algodão, acompanhado de afastamento gengival com fio retrator hidrofílico numa espessura compatível com o sulco gengival embebido em solução hemostática tópica (Hemostop-Dentsply - Brasil), após o uso deste, o fio foi seco com gaze para remover pó excesso (Figura 6). A etapa seguinte foi o condicionamento da superfície dentária com ácido fosfórico a 37% (Condac37 –FGM- Brasil) por 15 segundos (Figura 7).

Figura 6. Fio retrator com algodão hidrofílico e solução hemostática tópica (Hemostop-Dentsply) nas unidade 11 e 21.

Figura 7. Condicionamento com ácido fosfórico a 37% (FGM) para esmalte e dentina.

Após o tempo de 15 segundos, o ácido fosfórico foi removido com jato de água da seringa tríplice pelo mesmo tempo. Removeu-se o excesso de umidade da superfície dentária com bolinha de algodão estéril, tomando cuidado para deixar a superfície ainda úmida, a fim de garantir a boa qualidade do procedimento adesivo. Em seguida, foi aplicado o sistema adesivo convencional de dois passos (Adper Single Bond2 - 3M ESPE Dental Products - EUA). Inicialmente aplicou-se uma primeira camada (Figura 8), seguida de secagem com jato de ar da seringa tríplice, a uma distância de aproximadamente 10 cm, para evaporação do solvente à base de água e álcool. Uma segunda camada de adesivo foi aplicada e fotopolimerizada por 20 segundos, com aparelho diodo emissor de luz (DB686 DABI ATLANTE-Brasil). (Figura 9).

Figura 8. Aplicação do sistema Adesivo Convencional de 2 passos (Adper Single Bond2 - 3M ESPE Dental Products - EUA)

Figura 9. Fotopolimerização usando LED (DB686-DABIATLANTE).

A inserção do compósito gengival rosa foi realizada por incrementos. A cada incremento do material restaurador era realizada fotopolimerização por 40 segundos, através da utilização LED (DB686 DABIATLANTE- Brasil). Inicialmente a base gengival foi realizada em camadas para criar os contornos adequados sem qualquer excesso de material. Foi usada a associação das cores opacas Dark e Light, respectivamente (Figura 10), polimerizadas separadamente. Em seguida a superfície restaurada recebeu recobrimento final da cor Nature, representando a cor natural da gengiva (Figura 11), e também polimerizada por 40 segundos com o aparelho LED citado. A inserção e acomodação da resina Amaris Gingiva na superfície dentária foi auxiliada com espátula de resina Dupla 3078 (Millennium - Brasil) e pincel Kolinsky Chato N° 4A (Kota - Alemanha).

Figura 10. Inserção do compósito gengival da cor opaca Dark (Voco-Alemanha).

Figura 11. Inserção do compósito gengival da cor Nature (Voco-Alemanha).

Após realização do procedimento restaurador efetuou-se o acabamento das restaurações com ponta diamantada 2200 F e FF (Microdont – Brasil), seguido da utilização das borrachas abrasivas em baixa rotação e após 24 horas polimento com disco de feltro impregnado com abrasivo (Polimax- Kit TDV) (Figura 12). Segundo Perez (2010) o objetivo de criar superfícies lisas visa evitar a retenção de placa bacteriana e uma possível inflamação gengival.



Figura 12. Material utilizado para realização do acabamento e polimento das restaurações.

A paciente retornou após sete dias para avaliação da saúde gengival referente às UDs restauradas (11 e 21). Observada situação satisfatória de saúde e higiene oral, continuou-se o tratamento restaurador estético nas UDs 12, 13, 22 e 23, com a resina Amaris Gingiva, seguindo os mesmo passos citados anteriormente (Figura 13).

Figura 13. Restauração com resina Amaris Gingiva das UDs ântero-superiores.

Para tratamento das unidades dentárias 14, 15, 24 e 25, a paciente foi encaminhada para realização de cirurgia periodontal de recobrimento radicular, já que apresentavam recessão gengival classe II de Miller e a superfície dentária cervical encontrava-se intacta, sem irregularidades.

O tratamento realizado confirma a possibilidade de proporcionar a eliminação da queixa de sensibilidade e da aparência de dentes alongados através do tratamento restaurador estético com resina Amaris Gingiva (VOCO-Alemanha) (Figuras 1 e 13).

3. Discussão

Segundo Perez et al. (2012), Wahbi et al. (2012) e Bonnin & Morales (2012), as LCNCs geralmente estão associadas a recessão gengival, causando não apenas problemas estéticos, mas também problemas como acúmulo de placa bacteriana na região da lesão, hipersensibilidade dentária, comprometimento da integridade estrutural do dente e da vitalidade pulpar.

Grippo et al. (2012) relataram que as LCNCs não são causadas por um único fator, devido à complexa interação dos mecanismos: corrosão (causando degradação química), estresse (manifestada por abfração) e fricção (de escova dental / abrasão por dentifrício). Segundo alguns autores, Perez et al (2012), Amaral et al. (2012), Yaman et al, (2014) e Bonnin &

Morales (2012), diagnosticar, determinar o fator etiológico das lesões não cariosas e orientar o paciente quanto ao seu problema, são fatores essenciais para o sucesso do tratamento, já que esse depende de colaboração do paciente. Para Guida et al (2012) a conduta inicial deve ser direcionada para a eliminação ou prevenção dos fatores etiológicos a fim de evitar a futura progressão da lesão.

A teoria hidrodinâmica explicada por Gondim et al (2011) mostra que a sensibilidade é resultado da movimentação rápida do fluido contido no interior dos túbulos dentinários, em qualquer direção, conseqüência da aplicação de um estímulo sobre a dentina. De acordo com Coelho et al (2012) e Bonnin & Morales (2012), o tratamento da hipersensibilidade das LCNC pode ser através de soluções fluoretadas, verniz flúor e/ou pasta de dentes apropriadas, e remoção do fator etiológico. No entanto, para os autores Perez et al. (2012), Coelho et al. (2012), Wahbi et al. (2013) e Bonin & Morales (2012), quando a lesão avança em profundidade ou extensão, o tratamento de escolha mais indicado é a restauração com resina composta e/ou cimento de ionômero de vidro. Segundo Bonnin & Morales (2012) e Coelho et al. (2012), o procedimento restaurador irá controlar a hipersensibilidade, além de reforçar a estrutura dentária remanescente, melhorar a estética, facilitar a higiene oral da região e diminuir a concentração de estresse na cervical do dente.

Para ser uma técnica duradoura e efetiva, Perez et al. (2012), Faye et al. (2015) e Barbosa & D'ávila (2012) afirmam a necessidade de cuidados que envolvem cada etapa do processo da restauração, incluindo o isolamento, a adesão, a técnica de inserção, acabamento e polimento. Conforme Perez (2010) uma das dificuldades em restaurações classe V é o isolamento absoluto do dente a ser restaurado, suas características anatômicas e morfológicas intrínsecas da região cervical criam limitações na colocação do dique de borracha e do grampo, neste caso pode optar-se por um isolamento relativo bem executado, com uso de sugador e roletes de algodão.

Para Yaman et al (2014), um dos mais importantes fatores de retenção de restaurações em LCNCs é a ligação com as paredes cavitárias através do uso dos sistemas adesivos. Eyrim et al. (2012) ressalta que considera-se clinicamente eficaz os sistemas adesivos que mantem a restauração além de selar completamente as margens da restauração contra a infiltração de fluidos orais e microorganismos. Dalkilic & Omurlu (2012) avaliaram o desempenho clínico de restaurações cervicais comparando o uso de três sistemas adesivos diferentes (convencional de 2 passos, autocondicionante de 2 passos e passo único), e comprovou que após dois anos as restaurações que utilizaram o sistema adesivo convencional de 2 passos e autocondicionante de 2 passos mostraram-se com desempenho clínico semelhante, principalmente quanto a adaptação e retenção. Já Barbosa & D'ávila (2012) afirmaram que o adesivo convencional de 2 passos obteve maior desempenho clínico que o autocondicionante de 2 passos, com maiores taxas de retenção.

Segundo Coelho et al. (2012), desde os trabalhos de Buonocore, o conceito de adesão ao esmalte permaneceu simples e consistente ao longo de várias décadas. Esta previsibilidade na adesão deve-se as características do esmalte, por ser um substrato uniforme, composto fundamentalmente por cristais inorgânicos, bem organizados em prismas. Já a adesão à dentina, revelou-se imprevisível, levando a sucessiva modificação dos sistemas adesivos, caracteristicamente focados na necessidade de ultrapassar as dificuldades na adesão a este tecido. Este relato de caso seguiu o estudo de Tagtekin et al. (2011), que obtiveram resultados positivos utilizando o sistema adesivo convencional de dois passos (Adper Single Bond2 3M ESPE Dental Products EUA) e a resina Amaris Gingiva (Voco-Alemanha). Segundo

este autor, a vantagem de se utilizar o adesivo convencional de 2 passos é que a técnica, além de permitir a simplificação dos passos clínicos, reduz a margem de erro com relação ao controle da umidade na aplicação do material adesivo, já que este exige que a dentina esteja levemente úmida para sua aplicação. Por isso, no relato de caso apresentado neste artigo utilizou-se o sistema adesivo convencional de 2 passos (Adper Single Bond 2 - 3M - EUA), preservando a umidade e garantindo a adesão.

A superfície das LCNCs normalmente consiste em dentina esclerótica, ou seja, com diferentes graus de redução do lúmen dos túbulos dentinários, ou até mesmo por túbulos completamente obstruídos, o que torna essas superfícies resistentes ao condicionamento ácido. Yamam et al., (2014) afirmam que esta resistência pode impedir o processo de adesão do material restaurador na região. De acordo com Perez (2010) e Grippo, Simring, Coleman (2012), a taxa de falha das restaurações na região cervical com dentina esclerótica foi maior do que restaurações realizadas sobre dentina não-esclerótica. Ou seja, a adesão em dentina esclerótica é reduzida quando comparada dentina não-esclerótica. A fim de aumentar a força de união do material restaurador à dentina, Tagtekin et al. (2011), Perez (2010), Coelho et al (2014) e Wahbi et al. (2013) afirmaram que é necessário remover superficialmente parte da camada de dentina esclerótica, ou hipermineralizada, já que fazem uma obturação parcial ou completa dos túbulos dentinários. No presente relato de caso foi preconizado o uso de disco de lixa para acabamento e polimento com granulação grossa (Superfix-kit TDV) em baixa rotação, para, além de remover superficialmente a dentina esclerótica, criar um efeito de rugosidade que proporcionasse melhor retenção do material restaurador.

Apesar de sua ampla utilização, resinas compostas ainda apresentam inconvenientes relevantes. Perez (2010) e Yaman et al. (2014) e afirmam que o volume monomérico é reduzido durante a contração de polimerização, e que pode resultar em falhas na interface dente/restauração, podendo levar a uma microinfiltração, caracterizada pela penetração de ácidos, enzimas, íons e bactérias pelas margens da restauração. Porém, Perez (2010) ressalta que a microinfiltração pode ser evitada se a ligação na interface suportar as tensões geradas durante a polimerização da resina composta, preservando assim a adaptação marginal. Neste caso clínico, utilizamos a técnica de colocação incremental, para reduzir a contração de polimerização da resina.

Para o presente trabalho a escolha do material restaurador obedeceu a dois grandes princípios: reproduzir a cor e a textura naturais da superfície cervical em longo prazo e apresentar boa resistência ao desgaste, além de módulo de elasticidade próximo do dente natural. Segundo Bonnin & Morales (2012), as resinas compostas e os cimentos de ionômero de vidro têm-se revelado como os materiais de eleição nas restaurações das LCNCs. Mesmo Van Meerbeek et al. (2010) afirmando que as propriedades mecânicas da resina composta sejam menos importantes para o resultado clínico do que o desempenho real do adesivo, Bonnin & Morales (2012) afirmam que em LCNCs deve-se escolher resinas com baixo módulo de elasticidade, visto que grande parte das cargas mastigatórias será absorvida pela restauração. Barbosa, Prado & Mendes (2009), Pollington & Van Noort (2008) e Sakrana et al. (2004) afirmam que as resinas nanoparticuladas e microparticuladas apresentam menor módulo de elasticidade que as microhíbridas, já que são capazes de acompanhar a flexão do dente sob pressão, em vez de se desagregar deste. Para os autores citados anteriormente estas são as resinas mais indicadas para restaurações cervicais, em especial nas lesões de abrasão. Porém, Tagtekin et al. (2011) afirmam bom resultado clínico de restaurações em LCNCs utilizando a resina composta Amaris Gingiva, mesmo se tratando de uma

resina microhíbrida. Estes autores avaliaram restaurações cervicais confeccionadas com a resina citada através dos critérios USPHS (estabilidade de cor, descoloração marginal, adaptação marginal, cárie, forma anatômica, textura na superfície, sensibilidade e retenção), encontrando bom desempenho clínico.

A Amaris Gengiva (Voco-Alemanha) é sistema restaurador recente que permite o uso de uma combinação de tom de base (natural) com 3 misturáveis cores opacas em branco, luz e escuro. O resultado é uma representação da gengiva que aproxima-se do natural. Nos estudos de Wahbi et al. (2013) mostra que este novo material permite a reconstrução da fronteira "vermelho-branco", com um resultado previsível, além de fornecer longa duração e alta resistência à compressão transversal.

No presente relato de caso foi preconizado o bom acabamento e polimento das restaurações cervicais, pois, como afirmam Perez et al. (2012) e Perez (2010), estes procedimentos são importantes para proporcionar melhor estética, saúde gengival, integridade periodontal e longevidade dos dentes restaurados. Segundo os autores citados a íntima proximidade das restaurações com os tecidos gengivais exigem lisura de superfície satisfatória, a fim de evitar retenção de placa bacteriana, inflamação gengival e a ocorrência de lesões de cárie, sendo fundamental o acompanhamento clínico das restaurações. Assim, consultas semanais e, posteriormente, semestrais foram, e estão sendo programadas, neste caso clínico relatado, a fim de observar a evolução das lesões da paciente, as condições das restaurações e a saúde periodontal da mesma.

4. Conclusão

Diagnosticar e determinar o fator etiológico das LCNCs é essencial para prevenir seus danos e é tão importante quanto à decisão de restaurar ou não os dentes atingidos. Devido ao caráter multifatorial, um plano de diagnóstico e tratamento bem sucedido requer uma anamnese completa e observações e avaliações cuidadosas.

O uso de compósitos de cor rosa para a restauração da gengiva permite resultados imediatos a um custo relativamente baixo. A Amaris Gingiva (VOCO-Alemanha) é um material restaurador promissor e uma escolha de tratamento aceitável para os defeitos da região cervical, estendendo-se sobre a dentina radicular, proporcionando uma estética satisfatória para regiões de recessão gengival associada às LCNCs. Porém, vale ressaltar, a importância da escolha de um sistema adesivo que favoreça a formação de uma camada híbrida satisfatória, garantindo uma boa adesão do material restaurador.

5. Referências

1. AMERICAN ACADEMY OF PERIODONTOLOGY. **Glossary of Periodontal Terms**. 4a ed. Chicago: American Academy of Periodontology; 2001: 44.

2. AMARAL S M, ABAD E C, MAIA K D, WEYNE S, RIBEIRO P M P, OLIVEIRA B, CAMPOS T. I T. Lesões não cariosas: o desafio do diagnóstico multidisciplinar. **Arq. Int. Otorrinolaringol,** v.16, n.1, p. 96-102, 2012.

3. BARBOSA KGN, D'AVILA S. Sistemas adesivos dentários em lesões cervicais não cariosa: Decisão clínica baseada em evidências científicas. **Arquivo Brasileiro de Odontologia,** v. 8(2), p. - , 2012.

4. BARBOSA LP, PRADO RR, MENDES RF. Lesões cervicais não-cariosas: Etiologia e opções de tratamento restaurador. **Revista Dentística Online,** v. 8(18), p. - , 2009.

5. BONNIN C.E., MORALES M.C.U. Evaluación del módulo de elasticidad de materiales estéticos para la restauración

de lesiones cervicales. **Revista Cubana de Educación Médica Superior,** v. 26(2), p.128-135, 2012.

6. CARVALHO PASM. **Lesões Cervicais Não Cariosas. Etiologia, planos de tratamento e relação com profissões de stresse**. Faculdade de Medicina Dentária, Universidade do Porto, 2010.

7. CARVALHO RM., MANSO A.P, GERALDELI S., TAY F.R, PASHLEY D.H. Durability of bonds and clinical success of adhesive restorations**. Dent Mater,** v.28(1), p. 72-86, 2012.

8. COELHO A, CANTA JP, MARTINS JNR, OLIVEIRA AS , MARQUES P**.** Perspetiva histórica e conceitos atuais dos sistemas adesivos amelodentinários – revisão da literatura. **Rev. Port. Estomatol. Med. Dent. Sir Maxilofac,** v. 3(1), p. 39–46, 2012.

9. DALKILIC E.E, OMURLU H.. Two-year clinical evaluation of three adhesive systems in non-carious cervical lesions. **J Appl Oral Sci**; v. 20(2), p. 192-9, 2012.

10. FAYE B, SARR M, BANE K, WAKHA A. A , NIANG S O, WAKHABE K A. One – year clinical evaluation of the bonding effectiveness of a one- step, self-etch adhesive in noncarious cervical lesion therapy. **International Journal of Dentistry**, v. 2015, p. -, 2015.

11. GONDIM RCD, LIMA D.M., COSTA JF, BAUER J.RO. Hipersensibilidade dentária de lesões cervicais não cariosas: abordagens terapêuticas no controle da dor. **Rev Pesq Saúde**, v. 12(1), p. 52-55, 2011.

12. GRIPPO JO, SIMRING M, COLEMAN TA. Abfraction , abrasion, biocorrosion, and the enigma of noncarious cervical lesions: a 20 year perspective. **Journal of Esthetic and Restorative Dentistry**, v. 24(1), p. 10-23, 2012.

13. GUIDA B, NASCIBEN M, CARVALHO E, PELOSO RE**.** Recobrimento radicular de recessões gengivais associadas a lesões cervicais não cariosas - revisão da literatura. **R.Periodontia**, v. 20(2), p. -, 2010.

14. PEREZ CR. Alternative technique for class V resin compositive restorations with minimum finishing polishing procedures. **Operative Dentistry**, v. 35(3), p. 375-379, 2010.

15. PEREZ C.R, GONZALEZ MR, PRADO N.A.S, MIRANDA M.S.F, MACÊDO M.A, FERNANDES B.M.P. Restoration of Noncarious cervical lesions: when, why and how. **International Journal of Dentistry**, v. 2012, p. - , 2012.

16. POLLINGTON S, VAN NOORT R; A clinical evaluation of a resin composite and a compomer in non-carious Class V lesions: a 3-year follow up. **Am J Dent**, 21(1), p.49-52, 2008.

17. SAKRANA AA, TANOUE N, KAWASAKI K, MATSUMURA H; One-year clinical evaluation of two composite materials used for anterior class V restorations**. J Oral Rehabil.** v. 31(10), p. 985-990, 2004.

18. SANTOS M.J.M.C, ARI N., STEELE S., COSTELLA J ,BANTING D. Retention of tooth-colored restorations in non-carious cervical lesions—a systematic review. **Clin Oral Invest**, v. 18, p. 1369–1381, 2014.

19. TAGTEKIN D, KORKUT B , YANIKOGLU F, HAYRAN O. Clinical Evaluation of the New Gingiva-Coloured Composite, Amaris Gingiva: A 2-Year Longitudinal Study. **Balk J Stom**, v. 15, p. - , 2011.

20. VAN MEERBEEK B, PEUMANS M, POITEVIN A, MINE A, VAN ENDE A, NEVES A, DE MUNCK J. Relationship between bond-strength tests and clinical outcomes. **Dent Mater**, 26, p.100–21. 2010.

21. WAHBI M.A., SHARIEF H.S., TAYEB H, BOKHARI A. Minimally

invasive use of coloured composite resin in aesthetic restoration of periodontially involved teeth: Case report. **The SaudiDentalJournal,** v. 25, p. 83–89, 2013.

22. YAMAN BC, DOGRUER I, GUMUSTAS B, GURAY E.B. Three-year randomized clinical evaluaton of a low-shrinkage silorane –based resin compositive in non- carious cervical lesions. **Clin Oral Invest**, v. 18, p. 1071–1079, 2014.